

EFICACIA ANTI-INFLAMATORIA DE LA LASERTERAPIA EN EXTRACCIONES DE TERCEROS MOLARES INFERIORES REALIZADAS EN LA CLÍNICA ESTADO DE MÉXICO, FES ZARAGOZA-UNAM, DE DICIEMBRE 2008–FEBRERO 2009

Esteban López García*, María del Carmen Ortega Espinosa**,
Raúl Flores Díaz** y Gerardo Llamas Velázquez**

RESUMEN

El objetivo de la presente investigación fue analizar la eficacia anti-inflamatoria de la aplicación de la laserterapia postquirúrgica y el tratamiento convencional postquirúrgico (administración de analgésicos y anti-inflamatorios) en procedimientos de extracciones de terceros molares inferiores, realizados en la clínica Estado de México de la FES Zaragoza, UNAM, durante el periodo de Diciembre de 2008 a Febrero de 2009. El tamaño total de la muestra fue de 4 pacientes que acudieron a la clínica Estado de México de la FES Zaragoza, UNAM, durante ese periodo. En el lado derecho se llevo a cabo la extracción del tercer molar de forma rutinaria, y en el lado izquierdo se realizo la extracción del tercer molar más aplicación de laserterapia. La eficacia anti-inflamatoria fue evaluada por tres parámetros: trismus, edema y dolor. El trismus mediante la máxima apertura incisal (MAI), el edema mediante mediciones extrabucales con una regla flexible (borde externo palpebral - ángulo goníaco, tragus - comisura bucal, comisura bucal - ángulo goníaco), y el dolor mediante la escala visual analógica (EVA). Estos tres parámetros se evaluaron en cuatro momentos diferentes: preoperatorio, postoperatorio inmediato, postoperatorio mediato (a las 48 horas), postoperatorio tardío (a los 7 días). Solo hubo diferencias estadísticamente significativas, en el dolor postoperatorio mediato a través de la prueba t student ($p < 0.05$). Con base en los resultados obtenidos en la presente investigación, se demostró que el principal efecto terapéutico es el analgésico a diferencia de que el trismus y el edema pueden estar presentes.

Palabras Claves: *Laserterapia, láser, dolor, inflamación, trismus.*

Anti-inflammatory effectiveness of lasertherapy in extractions of lower third molars performed at the clinic Estado de Mexico, FES Zaragoza-UNAM, from december 2008 to february 2009

ABSTRACT

The aim of this study was to analyze the effectiveness of anti-inflammatory application of postoperative lasertherapy and conventional treatment after surgery (anti-inflammatory and analgesics) in proceedings for extractions of third molars, performed at the clinic "Estado de México, FES Zaragoza, UNAM", from December 2008 to February 2009. The total sample size was 4 patients attending the clinic Estado de México, FES Zaragoza, UNAM, during that period. On the right side, the extraction of the third molar was carried out routinely and on the left side, the extraction was performed and then lasertherapy was applied. The anti-inflammatory efficacy was assessed by three parameters: trismus, edema and pain. The trismus by maximum incisal opening (MAO), edema by measuring with an extraoral flexible ruler (lid outer edge - the mandible angle, tragus - Oral commissure, Oral commissure - the mandible angle), and pain by visual analog scale (VAS). These three parameters were evaluated at four different times: preoperative, postoperative, immediate postoperative period (48 hours), late postoperative period (7 days). There were only statistically significant differences in postoperative pain mediated by student test ($p < 0.05$). The results obtained in this study showed that the main therapeutic effect of lasertherapy is the analgesic effect. The trismus and edema can still be present, but the reduction in postoperative pain after lasertherapy was evident.

Key Words: *laser, lasertherapy, pain, swelling, trismus.*

ARTÍCULO RECIBIDO EL 17 DE JUNIO DEL 2010 Y ACEPTADO EL 08 DE FEBRERO DEL 2011.

INTRODUCCIÓN

La inflamación es un proceso fisiológico que se presenta en mayor o menor medida después de la extracción de los terceros molares inferiores, en especial cuando es necesario realizar procedimientos quirúrgicos que van a facilitar al cirujano retirar el molar. La inflamación dependerá del acto quirúrgico en sí y en la respuesta del propio organismo del paciente. Los cambios macroscópicos fueron descritos desde la época de los romanos por Celso y consisten en: calor, rubor, tumor y dolor. La inflamación es definida por el Dr. Pérez Tamayo como la reacción tisular local del tejido conectivo vascularizado a la agresión: esta reacción es estereotipada e inespecífica y generalmente confiere protección al organismo.¹

Las sustancias más importantes en el proceso inflamatorio son las prostaglandinas y leucotrienos, conocidos como eicosanoides, productos del metabolismo del ácido araquidónico de las paredes de células dañadas.^{1,2}

Para controlar este proceso inflamatorio postquirúrgico en Odontología, se han utilizado diferentes terapéuticas que van desde la simple aplicación de frío local, la utilización de AINES (analgésicos no esteroideos), acupuntura, y más recientemente la aplicación de laserterapia. Valorar el proceso inflamatorio es algo muy complejo. El aumento de volumen en la zona tratada, disminución a la apertura bucal y dificultad para hablar, son algunas de las situaciones que se presentan después de un procedimiento quirúrgico, las cuales pueden ser controladas con la aplicación de laserterapia, la cual ha sido poco estudiada. El láser es uno de los descubrimientos científicos que ha permitido en muchas ramas de la ciencia un avance tecnológico, que sin el, no hubiera sido posible.

En Odontología existe el láser terapéutico, o de baja densidad, éste produce efectos analgésicos, anti-inflamatorios, y bioestimuladores.

La palabra láser es una siglominia de las palabras inglesas: *light amplification by stimulated emission of radiation*. Es decir: amplificación de luz mediante emisión estimulada de radiación.^{3,4,5}

Estructura básica de un láser

1. Medios activos del láser. Pueden ser el sólido, el gas o el líquido.

2. El sistema de bombeo. Generalmente es una lámpara o flash que estimula con su luz el medio activo.

3. Cavidad resonante. Está conformada por un par de espejos paralelos, colocados en los extremos del medio activo, cuyo objetivo es extraer la energía que el sistema de bombeo transfirió al medio activo.⁶

Propiedades de la luz láser

- **Monocromatismo:** todos los fotones emitidos tienen la misma longitud de onda produciéndose un sólo color lumínico.

- **Coherencia:** todas las ondas se disponen en una misma fase, tanto en el tiempo como en el espacio.
- **Colimación:** escasa divergencia del rayo de luz.
- **Viaja a la velocidad de la luz:** 300, 000 km/s.⁶

Laserterapia

Por laserterapia en Odontología o Medicina, se entiende como la aplicación de un tipo especial de luz en una zona corporal con fines terapéuticos.⁹

Efectos de la laserterapia en extracciones quirúrgicas de terceros molares inferiores

Puede ser utilizado para acelerar la regeneración tisular y favorecer la cicatrización de las heridas consiguiendo una disminución de la inflamación, dolor, y trismus. También han sido utilizados para potenciar la regeneración nerviosa tras la lesión de los nervios dentario inferior y lingual al demostrarse la recuperación de la sensibilidad de la zona afectada.^{10, 11}

La luz láser que produce un equipo de baja potencia puede ser visible (630-650nm) o infrarroja (790-850nm) o ambas, esto depende del fabricante (Figs. 1 y 2). La luz visible tiene afinidad con lisosomas y mitocondrias y la infrarroja con la membrana celular. El láser blando, terapéutico o de baja densidad de energía, puede ser utilizado de forma general en cualquier enfermedad que presente dolor, inflamación o necesidad de regeneración tisular. En cuanto a las contraindicaciones para su aplicación se mencionan: mujeres embarazadas, en pacientes con presencia o antecedentes de neoplasias, en pacientes portadores de aditamentos metálicos (prótesis, dispositivos intrauterinos, y marcapasos cardiacos).

Efectos biológicos en procesos inflamatorios

El efecto del láser está relacionado con el restablecimiento del tono miogénico de los vasos, la restricción en la producción de mediadores de la inflamación.¹²

Acción sobre la microcirculación

Durante la radiación con láser de baja densidad se produce la

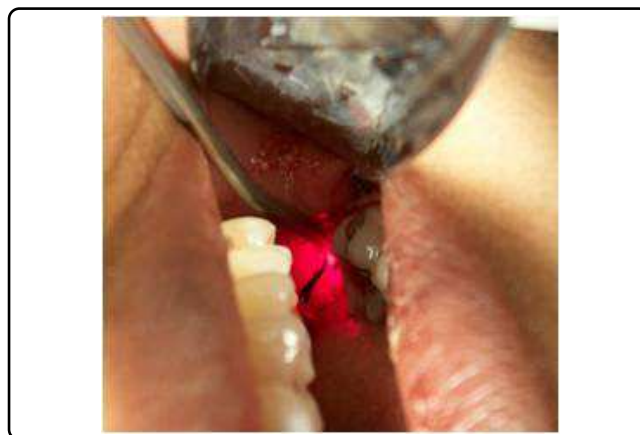

Figura 1. Láser visible.

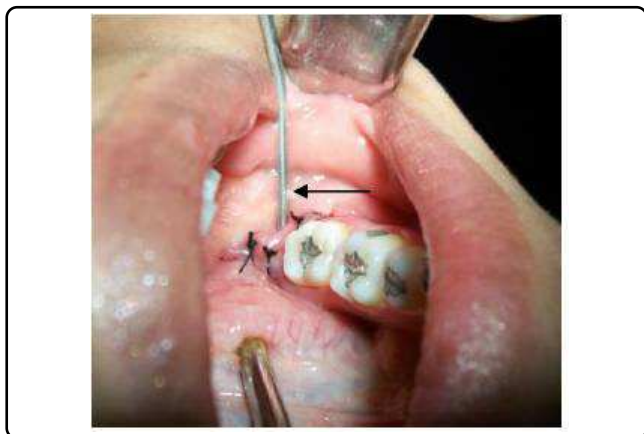

Figura 2. Láser infrarrojo.

apertura constante de los esfínteres precapilares, lo cual trae como resultado que se facilite la reabsorción del exudado por el incremento del drenaje venoso y linfático.¹²

Acción sobre la alteración tisular

Controla la excreción de sustancias tóxicas (necrosina, leucotaxina, histamina, etc.) y aumenta la formación de enzimas y proteínas (lisozima, interferón, etc.) que intervienen en defensa tisular, favorece el aporte de neutrófilos y monocitos hacia el tejido afectado.^{12,11}

Efectos en la cicatrización de las heridas

Su aplicación fundamental es para acelerar la regeneración tisular y la cicatrización de las heridas disminuyendo la inflamación y el dolor.¹²

Bolton y col., comprobaron un incremento de la enzima succinil deshidrogenasa, cuya actividad está íntimamente relacionada con la síntesis proteica.¹⁴

Zhang y col. encontraron que con altas dosis de energía, ocurre una inhibición de los procesos metabólicos intracelulares y se encuentra reducción en la síntesis de ATP, incremento en la actividad de la enzima ATPasa (principalmente la F-ATPasa) y pérdida del potencial de membrana, con signos de degeneración celular y lisis citoplasmática, así como dilatación perinuclear.¹⁵

Saygun y colaboradores, encontraron que con la utilización de láser terapéutico de baja potencia, hay un aumento de factores de crecimiento estimulando a fibroblastos. En su estudio irradiaron al fibroblasto gingival humano (HGF) con energía láser de 2 joules/cm². Encontraron que al irradiar al HGF hay un aumento de factor de crecimiento de fibroblasto (bFGF), factor de crecimiento insulínico 1 (IGF - 1) y del receptor del factor de crecimiento insulínico (IGFBP3).¹⁶

Formación de fibras colágenas y elásticas

Los estudios realizados en cultivos de fibroblastos demuestran la gran actividad de estas células cuando son irradiados con láser de baja potencia.¹⁷

Formación de vasos sanguíneos y regeneración nerviosa

Se producen aceleradamente yemas o brotes de los vasos existentes para la neoformación de microvasos. En cuanto a la regeneración nerviosa de nervio facial, seccionado experimentalmente en ratones y de nervio medial en humanos, señalan resultados exitosos al aplicar láser de baja potencia.¹⁸

Reparación de defectos óseos y cicatrización de fracturas

El láser de baja potencia estimula la proliferación de células osteoblásticas e incrementa la capacidad reparativa del tejido óseo en vivo.¹⁸

Se ha demostrado que en fracturas de fémur irradiadas con láser de baja potencia, la expresión de fosfatasa alcalina se incrementa comparada con un grupo control no irradiado.¹⁹

Efectos biológicos en el dolor

Se ha demostrado que mediante la aplicación de radiación de 830nm hay un aumento en la producción de endorfinas, se observa principalmente aumento de β -endorfinas. Además disminuye la secreción de prostaglandinas G y E₂.¹²

Efectos biológicos en el trismus

En músculos de mamíferos lesionados por diversas causas, se ha reportado un aumento de tejido funcional en procesos regenerativos. Además, se ha observado un efecto similar en músculo esquelético de anfibios.¹²

El objetivo general de la presente investigación fue analizar la eficacia anti-inflamatoria de la aplicación de la laserterapia postquirúrgica y el tratamiento convencional postquirúrgico (administración de analgésicos y anti-inflamatorios) en procedimientos de extracciones de terceros molares inferiores, realizados en la clínica Estado de México de la FES Zaragoza, UNAM, durante el periodo de Diciembre de 2008 a Febrero de 2009.

MATERIAL Y MÉTODOS

Tipo de estudio: longitudinal, comparativo, prolectivo.

Población de estudio: Cuatro pacientes que presentaron terceros molares inferiores bilaterales y que acudieron a la clínica Estado de México / FES Zaragoza, UNAM, de Diciembre de 2008 – Febrero de 2009. Todos los pacientes intervenidos fueron mujeres, solteras, con una edad de 23±2 años. La cirugía del lado derecho fue realizada de forma convencional (es decir no se aplicó laserterapia, se realizó en todos los casos incisión tipo Magus, colgajo mucoperióstico, osteotomía, odontosección, limpieza de la herida y sutura) y la cirugía del lado izquierdo fue realizada de forma convencional más la aplicación de laserterapia.

Los criterios de eliminación fueron: Pacientes con terceros molares inferiores unilaterales, pacientes con presencia de infección e inflamación, preoperatoria, pacientes con presencia

de enfermedades sistémicas tales como: epilepsia, infartos al miocardio, embarazo en el primer trimestre, discrasias sanguíneas, enfermedades autoinmunes, y neoplasias malignas

Técnicas

Del mes de Diciembre de 2008 a Febrero de 2009, un mismo Cirujano Dentista realizó en la Clínica Estado de México FES - Zaragoza UNAM, la extracción quirúrgica del tercer molar inferior derecho, de una forma convencional o rutinaria: es decir, en el postoperatorio se le administró al paciente AINES, y antibióticos, ya que este lado sirvió como grupo control. De una a dos semanas después, el mismo Cirujano Dentista, bajo la misma asesoría, realizó la extracción quirúrgica del tercer molar inferior izquierdo, y en el postoperatorio se aplicó laserterapia. (0.7J, 660 nm, 35 mW y 2.2J, 808 nm, 100 mW).

Para evaluar el proceso inflamatorio post-extracción se utilizaron tres parámetros;

- A. Trismus
- B. Edema (aumento de volumen)
- C. Dolor

Estos tres parámetros se evaluaron, en cuatro momentos diferentes:

- 1. Preoperatorio.
- 2. Postoperatorio inmediato.

- 3. Postoperatorio mediato (a las 48 horas).
- 4. Postoperatorio tardío (a los 7 días).

A. El trismus, fue evaluado mediante la máxima apertura interinciva (MAI). Se le pidió al paciente que abriera poco la boca, hasta que pudiera abrirla al máximo, y se midió la distancia de los bordes incisales inferiores a los bordes incisales superiores.

B. El edema, fue evaluado mediante tres mediciones extraorales, por medio de una cinta métrica flexible:

- 1. Distancia que hay del Borde externo palpebral – ángulo goníaco en mm.
- 2. Distancia que hay del Tragus – comisura bucal en mm.
- 3. Distancia que hay de la Comisura bucal – ángulo goníaco en mm.

C. El dolor, fue evaluado mediante la Escala visual analógica para el dolor (EVA), la cual consistió en una regla que va del 0 al 10, donde 0, fue ausencia de dolor y 10 el dolor insoportable.

RESULTADOS

Los datos obtenidos fueron codificados en una base de datos. El análisis estadístico fue realizado con el programa SPSS. Se realizó la prueba t de Student, y se consideró que los valores fueron significativos cuando p fuera $= o < a 0.05$. (Tabla 1).

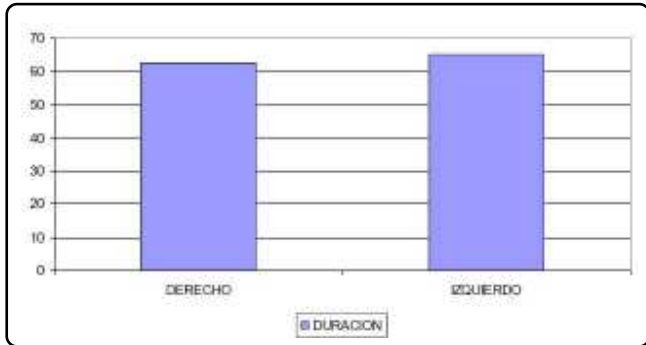
Paired Samples Test						
		Paired Differences			t	Sig. (2-tailed)
		Mean	95% Confidence Interval of the Difference			
			Lower	Upper		
Pair 1	abpre1 - abpre2	-2,0000	-9,2338	5,2338	-,880	,444
Pair 2	abi1 - abi2	1,2500	-29,0355	31,5355	,131	,904
Pair 3	abm1 - abm2	-2,6250	-18,1530	12,9030	-,538	,628
Pair 4	abt1 - abt2	-2,5000	-10,5615	5,5615	-,987	,396
Pair 5	d1p1 - d2p1	3,7500	-9,8377	17,3377	,878	,444
Pair 6	d1p2 - d2p2	-1,2500	-11,2612	8,7612	-,397	,718
Pair 7	d1p3 - d2p3	,0000	-9,1869	9,1869	,000	1,000
Pair 8	d1i1 - d2i1	4,2500	-11,4150	19,9150	,863	,451
Pair 9	d1i2 - d2i2	-1,7500	-11,5912	8,0912	-,566	,611
Pair 10	d1i3 - d2i3	-,7500	-10,4181	8,9181	-,247	,821
Pair 11	d1m1 - d2m1	6,0000	-6,7959	18,7959	1,492	,232
Pair 12	d1m2 - d2m2	,7500	-10,7520	12,2520	,208	,849
Pair 13	d1m3 - d2m3	4,5000	-10,5677	19,5677	,950	,412
Pair 14	d1t1 - d2t1	-,5000	-14,5232	13,5232	-,113	,917
Pair 15	d1t2 - d2t2	-7,0000	-20,8720	6,8720	-1,606	,207
Pair 16	d1t3 - d2t3	6,7500	-14,3350	27,8350	1,019	,383
Pair 18	dolor1i - dolor2i	5,0000	-15,5426	25,5426	,775	,495
Pair 19	dolor1m - dolor2m	22,5000	2,4775	42,5225	3,576	,037
Pair 20	dolor1t - dolor2t	10,0000	-12,5033	32,5033	1,414	,252

Tabla 1. Prueba t student para evaluar significancia estadística para trismus, edema y dolor postoperatorios.

ANÁLISIS DE RESULTADOS

Duración del procedimiento quirúrgico

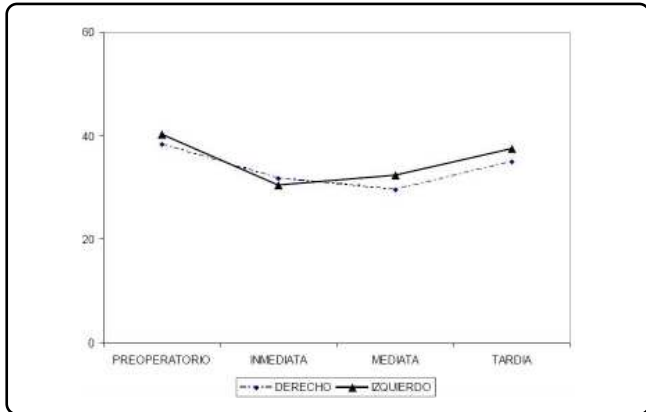
- No hubo diferencias estadísticamente significativas ($p > 0.05$).
El lado izquierdo (en donde se aplicó laserterapia), fue donde se llevo mayor tiempo en minutos que, en el lado derecho, (donde se realizó el procedimiento quirúrgico en forma convencional) (Gráfica 1).



Gráfica 1. Duración en minutos de las extracciones quirúrgicas, tanto del lado derecho como en el izquierdo.

Apertura bucal

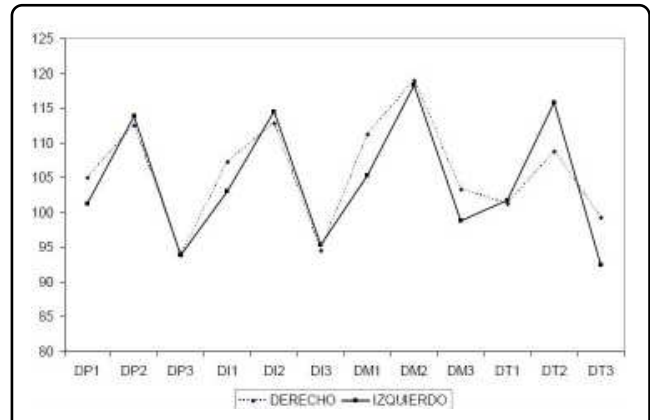
- No hubo diferencias estadísticamente significativas ($p > 0.05$).
La apertura bucal en el lado izquierdo, fue ligeramente mayor que en el lado derecho, tanto en el tiempo preoperatorio, inmediato, mediato, y tardío (Gráfica 2).



Gráfica 2. Trismus bucal, que fue medido a través de la apertura bucal, en cuatro momentos diferentes: preoperatorio, inmediato, mediato y tardío.

Edema

- En todas las medidas extraorales realizadas tanto en el tiempo preoperatorio, inmediato, mediato, y tardío, no hubo diferencias estadísticamente significativas ($p > 0.05$) (Gráfica 3).
- De las medidas extraorales realizadas para medir el edema extraoral (borde externo palpebral – ángulo goníaco, tragus – comisura bucal, comisura bucal – ángulo goníaco), fueron en el periodo postoperatorio mediato, donde se mostraron aumentadas a su máximo nivel, tanto del lado derecho como el izquierdo.

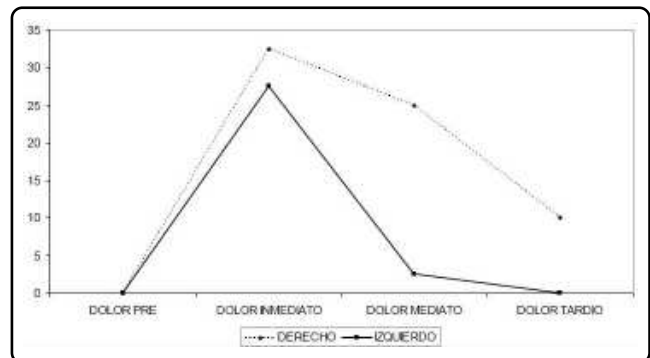


DP1= Distancia que hay del borde externo palpebral-ángulo goníaco en mm, preoperatorio.
 DP2= Distancia que hay del tragus-comisura bucal en mm, preoperatorio.
 DP3= Distancia que hay de la comisura bucal-ángulo goníaco en mm, preoperatorio.
 DI1= Distancia que hay del borde externo palpebral-ángulo goníaco en mm, inmediata.
 DI2= Distancia que hay del tragus-comisura bucal en mm, inmediata.
 DI3= Distancia que hay de la comisura bucal-ángulo goníaco en mm, inmediata
 DM1= Distancia que hay del borde externo palpebral-ángulo goníaco en mm, mediata.
 DM2= Distancia que hay del tragus-comisura bucal en mm, mediata.
 DM3= Distancia que hay de la comisura bucal-ángulo goníaco en mm, mediata.
 DT1= Distancia que hay del borde externo palpebral-ángulo goníaco en mm, tardía.
 DT2= Distancia que hay del tragus-comisura bucal en mm, tardía.
 DT3= Distancia que hay de la comisura bucal-ángulo goníaco en mm, tardía.

Gráfica 3. Edema que se presento en el lado derecho e izquierdo respectivamente, el cual se obtuvo utilizando mediciones extraorales en la parte lateral de la cara.

Dolor

- Al realizar la prueba de significancia en dolor en el postoperatorio mediato, tanto del lado derecho, como del lado izquierdo hubo diferencias estadísticamente significativas ($p < 0.05$) (Gráfica 4).
- El nivel más álgido de dolor según la Escala Visual Analógica para el dolor (EVA), fue en el postoperatorio inmediato, tanto



Gráfica 4. Dolor que se midió en 4 momentos diferentes: preoperatorio, inmediato, mediato y tardío, utilizando la EVA (escala visual analógica para el dolor).

en el lado derecho como en el lado izquierdo. En el lado izquierdo el dolor fue mucho menor en comparación con el lado derecho.

DISCUSIÓN

El tamaño total de la muestra fue de 4 pacientes de sexo femenino, con una edad de 23.2 años. Esta edad como lo menciona Olmedo y col., es la edad más frecuente de exodoncia de los terceros molares, propiciado por una mayor incidencia de pericoronitis y dolor, que son las principales causas de extracción de estos dientes junto con su extracción profiláctica.²⁰

En este trabajo de investigación con un tamaño de muestra de 4 pacientes, se demostró que hubo diferencias estadísticamente significativas en la disminución del dolor postoperatorio mediato.

Con respecto a nuestros resultados, se encontró que estos difieren con los que reportan Roynesdal y col., en una muestra de 25 pacientes, así como Braams y col., en una muestra de 20 pacientes en los cuales al aplicar laserterapia postoperatoria a extracciones quirúrgicas de terceros molares inferiores, no encontraron diferencias estadísticamente significativas, en dolor, respectivamente.^{21, 22}

Sin embargo, Carrillo y col., avalan los resultados obtenidos en la presente investigación, ya que ellos encontraron que al utilizar laserterapia en el postoperatorio a extracciones de terceros molares inferiores, este disminuye de manera más eficaz el dolor en comparación a extracciones realizadas de forma convencional. Estos investigadores utilizaron rayo láser de He – Ne, y en la presente investigación utilizamos rayo láser de Arselurio de Galio (ArGa), con lo cual demostramos el efecto analgésico que posee este tipo de láser.²³

Otros investigadores como Markoviæ y Todoroviæ, también confirman los resultados encontrados en esta investigación ya que ellos encontraron que el dolor postoperatorio en extracciones de terceros molares inferiores disminuye de una manera más eficaz cuando se combina la laserterapia junto con la utilización de AINES como es el diclofenaco. En nuestros resultados encontramos la eficacia de la laserterapia, sin la utilización de AINES, lo cual hasta ahora no se había estudiado.²⁴

Otra explicación a la disminución del dolor postoperatorio, es el posible efecto placebo que ejerce la laserterapia en el paciente, tal como lo menciona Oltra-Arimon y col.¹⁰

Con respecto al trismus y edema postoperatorios no se encontraron diferencias estadísticamente significativas (p fue mayor a 0.05), esto debido muy posiblemente al número de la muestra. Al respecto, Markoviæ y Todoroviæ realizaron un estudio muy parecido al presente, y encontraron diferencias estadísticamente significativas en una muestra de 102 pacientes, por lo que para que en la presente investigación tuviera significancia estadística, necesitaríamos aumentar definitivamente el número de la muestra.²⁴

CONCLUSIONES

1. El trismus bucal fue ligeramente menor en el lado izquierdo (aplicación de laserterapia), que en el lado derecho (tratamiento convencional). Sin embargo no hubo diferencias estadísticamente significativas ($p > 0.05$).
2. El edema extraoral fue menor en el lado izquierdo, en comparación con el lado derecho. Sin embargo no hubo diferencias estadísticamente significativas ($p > 0.05$).
3. Tanto en el lado derecho como en el lado izquierdo, el edema que se presentó fue de la siguiente manera:

Preoperatorio: nulo
Postoperatorio inmediato: leve
Postoperatorio mediato: moderado
Postoperatorio tardío: nulo
4. El momento más álgido de dolor fue en el postoperatorio inmediato, tanto en el lado derecho como en el lado izquierdo. Hubo menor dolor en el lado izquierdo que en el derecho. Hubo diferencias estadísticamente significativas en el postoperatorio mediato ($p < 0.05$).
5. Hubo diferencias estadísticamente significativas en lo que respecta al dolor en el postoperatorio mediato (a las 48 horas). $p < 0.05$.
6. La utilización de laserterapia en extracciones de terceros molares inferiores, con los resultados obtenidos en la presente investigación demuestran que el principal efecto terapéutico es el efecto analgésico.
7. Así pues, con los resultados de este estudio, proponemos la utilización de laserterapia con el objetivo de disminuir el trismus, el edema y el dolor que se presentan de manera fisiológica en el paciente en el postoperatorio a una extracción quirúrgica de tercer molar inferior.

AGRADECIMIENTOS

Al Profesor Carlos Martínez López y a la Profesora Graciela López Soláche por sus valiosas aportaciones en el aspecto estadístico.

REFERENCIAS BIBLIOGRÁFICAS

1. Pérez TR. Principios de patología. Editorial Médica Panamericana. 3ª. Edición. México: 2007.
2. Cotran RS, Kumar V, Collins T. Robbins. Patología estructural y funcional. Editorial. Mc Graw Hill Interamericana. Sexta edición. Colombia. 2003.
3. Toshio O. Laser treatment for NAEVI. Gran Bretaña: John Wiley and Sons; 1995.
4. Miller J.C. Laser ablation. Alemania: Springer-Verlag; 1994.
5. García GJE., Martínez RFC: El láser ¿motivación o realidad para el

VERTIENTES

- estudio de Física por los estudiantes de las Ciencias para la Salud?. *Rev Cubana Invest Biomed.* 2006; 25(1):1-5.
6. Martínez AH. *Manual de Odontología láser.* México: Trillas; 2007.
7. Welch AJ, Torres JH, Cheong WF: *Laser Physics and Laser-Tissue Interaction.* *Texas Heart Institute Journal.* 1990; 16 (3): 141-149.
8. Martínez AH. *Odontología láser.* México: Trillas; 2007.
9. Carrillo CRJ. Bioestimulación del tejido conectivo gingival mediante la aplicación de láser de AsGa. *Revista Mexicana de Odontología Clínica.* 2007; 2(1): 13-16.
10. Oltra-Arimon D, España-Tost AJ, Berini-Aytés L, Gay-Escoda C. Aplicaciones del láser de baja potencia en Odontología. *RCOE* 2004; 9(5):517-524.
11. Tuncer O, Kaan O, Ilker G, Adnan O. Efficacy of low level laser therapy on neurosensory recovery after injury to the inferior alveolar nerve. *Head & Face Medicine.* 2006; 2(3): 1-9.
12. Valiente ZC, Garrigo AMI. *Laserterapia y laserpuntura en odontología y estomatología.* La habana: editorial Academia; 1996.
13. Greathouse, D.G, Currier DP, Gilmore R.L. Effects of clinical infrared laser on superficial radial nerve conduction. *Physical. Therapy.* 1985; 65:84-85.
14. Bolton P, Young S, Dyson M. The direct effect of 860 nm light on cell proliferation and on succinic dehydrogenase activity on human fibroblasts in vitro. *Laser Ther.* 1995; 7(1):55-60.
15. Zhang Y, Song S, Chung CF, Yang Z, Yang. 2003. cDNA Microarray Analysis of the Gene Expression Profiles in Human Fibroblast Cell Irradiated with Red Light. *The journal of investigative dermatology.* 2003; 120 (5): 849 – 857.
16. Saygun I, Karacay S, Serdar M, Ural AU, Sencimen M, Kurtis B. Effects of laser irradiation on the release of basic fibroblast growth factor (bFGF), insulin like growth factor-1 (IGF-1), and receptor of IGF-1 (IGFBP3) from gingival fibroblasts. *Lasers Med Sci.* 2008; 23(2):211-215.
17. Suazo GIC, Lara SMC, Cantín LMG, Zavando MDA. Efecto de la aplicación de láser de baja potencia sobre la mucosa oral lesionada. *Rev. Int. J. Morphol.* 2007; 25 (3):523-528.
18. Garrigo MI, Valiente CI. Efectos biológicos de la radiación láser en la reparación hística. *Rev Cubana Estomatología.* 1996; 33 (2): 60-3.
19. Dickson GR, Clingen H, Jordan GR, Linton T. The effect of low level laser therapy on alkaline phosphatase expression during fracture repair. *Laser Ther.* 1994; 6 :16-17.
20. Olmedo GVM, Vallencillo CM, Gálvez MR. Relación de las variables del paciente y de la intervención con el dolor y la inflamación postoperatorios en la exodoncia de los terceros molares. *Medicina Oral.* 2002; 7: 360- 369.
21. Roynesdal AK, Björmland T, Barkvoll P, Haanaes HR. The effect of soft-laser application on postoperative pain and swelling. A double-blind, crossover study. *Int J Oral Maxillofac Surg.* 1993; 22(4):242-245.
22. Braams JW, Stegenga B, Raghoebar GM, Roodenburg JL, van der Weele LT. Treatment with soft laser. The effect on complaints after the removal of wisdom teeth in the mandible. *Ned Tijdschr Tandheelkd.* 1994; 101(3):100-103.
23. Carrillo JS, Calatayud J, Manso FJ, Barberia E, Martinez JM, Donado M. A randomized double-blind clinical trial on the effectiveness of helium-neon laser in the prevention of pain, swelling and trismus after removal of impacted third molars. *Int Dent J.* 1990; 40(1):31-36.
24. Markoviæ AB, Todoroviæ L. Postoperative analgesia after lower third molar surgery: contribution of the use of long-acting local anesthetics, low-power laser, and diclofenac. *Oral Surgery, Oral Medicine, Oral Pathology, Oral Radiology, and Endodontology.* 2006; 102 (5): 4-8.