



Caso clínico

Corrección ortodóntica con camuflaje de paciente Clase III esquelética

Rosa Yaneth Cantero-Becerra ¹, Tania Elizabeth Mejía-Avalos ²,
Jacqueline Adelina Rodríguez-Chávez ³, Celia Guerrero-Velázquez ³,
Dora María Rubio-Castillón ³, José Luis Meléndez-Ruíz ³

- ¹. Alumna de la Especialidad en Ortodoncia. Departamento de Clínicas Odontológicas Integrales. Centro Universitario de Ciencias de la Salud. Universidad de Guadalajara.
- ². Egresado de la Especialidad en Ortodoncia. Departamento de Clínicas Odontológicas Integrales. Centro Universitario de Ciencias de la Salud. Universidad de Guadalajara
- ³. Profesor de clínica de la Especialidad en Ortodoncia. Departamento de Clínicas Odontológicas Integrales. Centro Universitario de Ciencias de la Salud. Universidad de Guadalajara

Autor de correspondencia:

José Luis Meléndez Ruiz.

E-mail: joseluis.melendez@academicos.udg.mx

Recibido: julio 2021

Aceptado: marzo 2022

Citar como:

Cantero-Becerra RY, Mejía-Avalos TE, Rodríguez-Chávez JA, Guerrero Velázquez C, Rubio Castillón DM, Meléndez-Ruíz JL. Corrección ortodóntica con camuflaje de paciente Clase III esquelética. *Rev Odont Mex.* 2022; 26(3): 37-45. DOI: 10.22201/fo.1870199xp.2022.26.3.87876

RESUMEN

Introducción: uno de los principales problemas en ortodoncia con pacientes Clase III esquelética es tomar la decisión de cómo llevar a cabo el tratamiento entre cirugía, o camuflaje ortodóntico con extracciones o sin extracciones. Paciente femenina de 13 años presenta Clase III esquelética, mordida cruzada anterior, perfil recto, Clase I molar, Clase III canina izquierda subdivisión.

Objetivos: mostrar el seguimiento ortodóntico de una paciente a la que se le realizó camuflaje ortodóntico de una Clase III esquelética sin realizar extracciones. **Presentación del caso:** se utilizó

aparatoología con prescripción MBT 0.022" y Essix con pista acrílica en el arco dental mandibular, para levantar la mordida y dar oportunidad de vestibularizar el sector antero-superior y corregir la mordida cruzada. Se inició con la fase de alineación y nivelación, seguido de arcos de acero. Se solicitó una ortopantomografía para verticalizar raíces y se finalizó con arcos trenzados y elásticos intermaxilares. Como resultado se corrigió la mordida cruzada anterior, se mantuvo el perfil recto, logramos Clase I molar y canina, y mejoró la sonrisa. **Conclusiones:** es posible lograr un exitoso camuflaje de una Clase III esquelética siempre y cuando conozcamos los límites esqueléticos, faciales, dentales y funcionales de cada paciente.

Palabras clave: Clase III esquelética, Camuflaje, Aparatoología MBT.

INTRODUCCIÓN

La relación esquelética Clase III ha sido estudiada por mucho tiempo, y continúan existiendo conflictos sobre la toma de decisiones del tratamiento que se va a realizar. Muchos estudios cefalométricos han evidenciado que el tratamiento quirúrgico da como resultado una mejor apariencia en el perfil facial. Sin embargo, se reporta que solo en el 40% de casos se corrige el ángulo ANB, formado por la unión de los Puntos A (A o subespinal), N (Nación) y B (B o supra-mentoniano), mientras que 52% reportan un excesivo ángulo SNB formado por el plano S (Silla turca)-N y N-Punto B. En tanto que las inclinaciones dentales se ven modificadas, el ángulo de los incisivos mandibulares alcanza un promedio de 87° mientras que los incisivos maxilares terminan con un exceso de proinclinación en un rango de hasta 115°. Sin mencionar que muchas veces el perfil tampoco logra un cambio radical en el paciente¹. Es por eso que debemos tener especial cuidado al decidir sobre el tipo de tratamiento que llevaremos a cabo, y revisar las inclinaciones dentales con antelación, debido a que durante el tratamiento se podría generar aumento de éstas y provocar efectos indeseados. Por ello varios autores han establecido valores de referencia para decidir entre cirugía o camuflaje ortodóntico¹⁻⁷.

Según un estudio realizado por Kerr *et al.*, si tenemos un ANB menor a -4°, si la inclinación del incisivo mandibular es menor a 83° y el ángulo de Holdaway entre 7° y 14°, el tratamiento más factible es la cirugía ortognática, igualmente proponen que la distancia A-P, la inclinación de los incisivos y la apariencia dentofacial son criterios que debemos tomar como referencia⁸. Stellzig-Eisenhauer *et al.*, señalan que el límite crítico para realizar el tratamiento ortodóntico se ve en la protrusión de 2 mm del incisivo maxilar combinado con una retrusión de 3 mm del incisivo mandibular³.

El tratamiento de camuflaje ortodóntico es ideal en pacientes con anomalías dentofaciales leves con los siguientes criterios de inclusión: que su remanente de crecimiento sea nulo; discrepancia en relaciones esqueléticas leves; alineación dental razonablemente buena y sin alteraciones en el plano vertical o transversal. La estabilización al final del tratamiento es de suma importancia, ya que de no hacerse, el patrón de Clase III reanuda su crecimiento^{9,10}. Uno de los riesgos más preocupantes durante el camuflaje es el adelgazamiento de las corticales por lo que Stellzig-Eisenhauer *et al.*, señalan que las corticales labial y lingual del paladar, y de las sínfisis serán nuestras barreras para la compensación dentoalveolar³.

Estudios más recientes le abren un enfoque especial a la importancia de utilizar más métodos de diagnóstico con imágenes 3D resaltando las variantes que pudieran afectar el resultado

de nuestros tratamientos, tomando en cuenta las inclinaciones dentales, las discrepancias en sentido vertical, transversal y anteroposterior, además de los enfoques periodontales como las dimensiones de tablas óseas, contactos prematuros y posición condilar, para asegurar una mayor estabilidad^{4,11-13}. A continuación, se presenta el caso de una paciente en quien se realizó camuflaje ortodóntico de una Clase III esquelética sin extracciones.

PRESENTACIÓN DE CASO CLÍNICO

Paciente femenina de 13 años, sin antecedentes médicos relevantes, que acude con motivo de consulta "tengo mal mi mordida". Facialmente, su tercio medio inferior estaba aumentado, cara redonda y perfil recto, nariz mediana y labios gruesos (Figura 1. A). Intraoralmente presentó

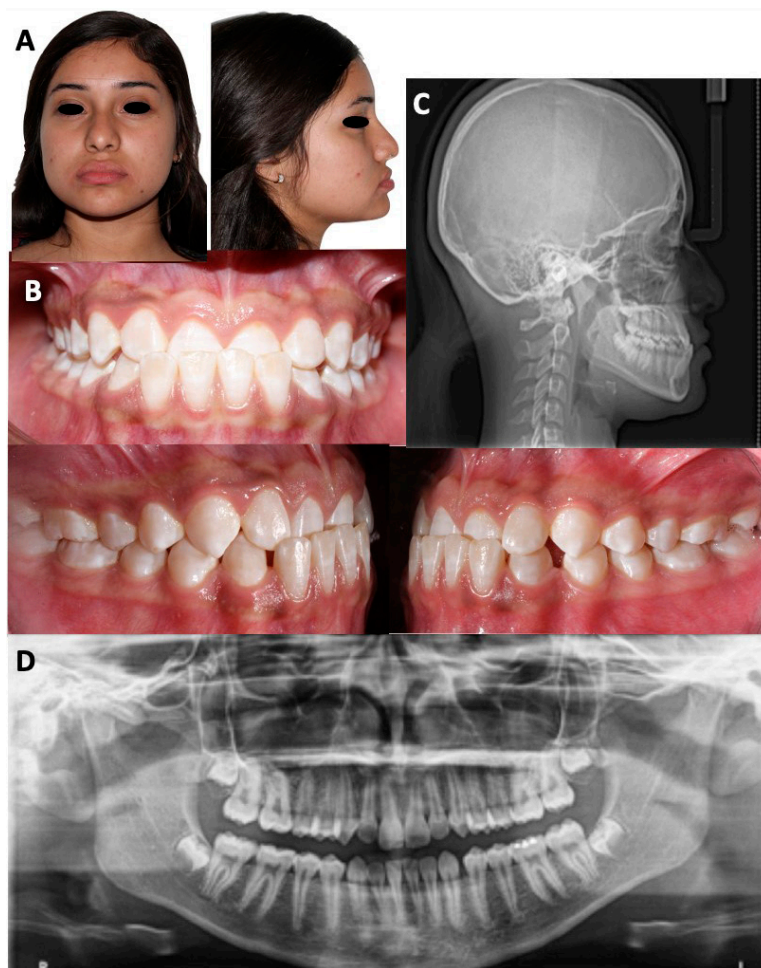


Figura 1. Fotografías y radiografías iniciales. A. Fotografías extraorales iniciales; Tercio medio inferior aumentado, con perfil recto y cara redonda. B. Fotografías intraorales iniciales, mordida cruzada anterior, maloclusión Clase I molar, Clase III canina izquierda y Clase I derecha, dientes medianos y cuadrados, mordida profunda, incisivos mandibulares protruidos e incisivos maxilares retruidos. C. Radiografía lateral de cráneo; se observa la discrepancia esquelética, con un cuerpo mandibular largo; en el análisis de Lamparski se encuentra en un estadio 6 de desarrollo. D. Ortopantomografía; vía aérea permeable, rama mandibular izquierda más ancha, cóndilos asimétricos, presencia de 4 gérmenes de terceros molares.

dentición permanente, mordida cruzada anterior, maloclusión Clase I molar, Clase III canina izquierda con subdivisión, dientes medianos y cuadrados, mordida profunda, incisivos mandibulares protruidos e incisivos maxilares retruídos, línea media inferior desviada 1mm a la derecha, diastema entre los dientes 33 y 34 (Figura 1. B). Formas de arco cuadradas, sobremordida vertical de 4mm, sobremordida horizontal de -2mm, curva de Spee de 0mm, discrepancia de arco con exceso mandibular de 5.5mm.

En imagen radiográfica se observó vía aérea permeable, rama mandibular izquierda más ancha, cóndilos asimétricos, presencia de 4 gérmenes de terceros molares, relación de las raíces 2:1, niveles de crestas óseas sanas (Figura 1. C). En la radiografía lateral de cráneo, se observó la discrepancia esquelética, con un cuerpo mandibular largo; en el análisis de Lamparski se encuentra en un estadio 6 de desarrollo (Figura 1. D).

El trazado digital de Steiner se realizó en el programa Dolphin Imaging software Version 11.8, proyectando una Clase III esquelética con un maxilar en norma y un prognatismo mandibular, incisivos mandibulares proinclinados, incisivos maxilares retroclinados, crecimiento en contra de las manecillas del reloj (Tabla 1). El objetivo del tratamiento fue corregir la mordida cruzada anterior, mantener perfil recto, mantener Clase I molar, lograr Clase I canina, obtener guía anterior y mejorar sonrisa, sin realizar extracciones y colocar aparatología fija de prescripción MBT slot 0.022" bandas con tubos doble superior MBT 0.022", Essix en el arco dental mandibular con pista de acrílico en posterior, para ser remplazada por aparatología, seguido de las fases de alineación y nivelación, detallado de oclusión y retención final (placa circunferencial en el maxilar y retenedor lingual fijo en la mandíbula).

Tabla 1.
Valores cefalométricos del trazado Steiner previo y posterior al tratamiento.

	Norma	Inicial	Final
SNA	82°	83°	83°
SNB	80°	86°	86°
ANB	2°	-3°	-3°
GO-GN-SN	32°	31°	31°
SN-Plano Oclusal	14°	17°	14°
Is- NA	22°	13.5°	33°
Is -NA Seg	4mm	3mm	9mm
Is -Plano S-N	103°	97°	116°
Ii -NB	25°	26°	17°
Ii -NB seg	4mm	3mm	1mm
Ii -Plano mandibular	90°	89°	81°
Interincisal	131°	143°	132°

Se inició solo con brackets en el arco dental maxilar con arcos 0.014" Níquel Titanio (NiTi) comenzando la fase de alineación, con topes en primeros molares maxilares para levantar la mordida (Figura 2. A). Se continuó con la alineación y se colocó en el arco dental mandibular, una placa de acetato rígido calibre 60 con una pista de acrílico a nivel de posteriores para aumentar la mordida facilitando la corrección de la mordida cruzada anterior (Figura 2. B).

Una vez alineados se colocó arco 0.016" x 0.022" NiTi. A los tres meses se logró el objetivo de corrección de la mordida cruzada anterior, se eliminó la placa de acetato y se colocaron tubos y brackets en el arco dental mandibular con arco 0.014" NiTi.

Posteriormente, se siguió una secuencia de arcos 0.016" x 0.022" NiTi en el arco dental mandibular y 0.017" x 0.025" acero inoxidable (ss) en el arco dental maxilar, la cadena de molar a molar se cambió 3 veces, una vez por mes para cerrar espacios (Figura 3).

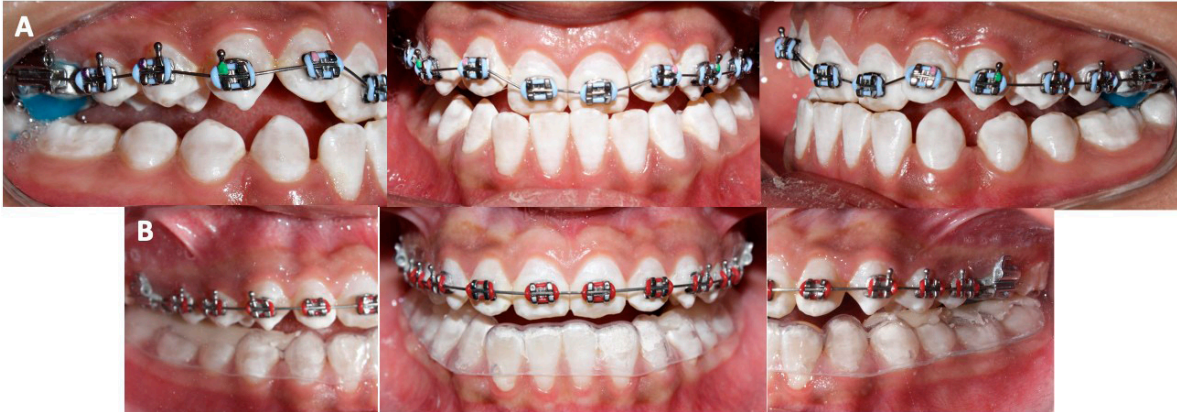

Figura 2. Alineación y nivelación. A. Inicio de tratamiento; alineación y nivelación de dientes maxilares con arco 0.014" NiTi, con uso de topes de mordida para liberar los dientes anteriores. B. placa de acetato rígido calibre 60 con un agregado de acrílico para corregir la mordida cruzada anterior, se eliminaron los topes de mordida.

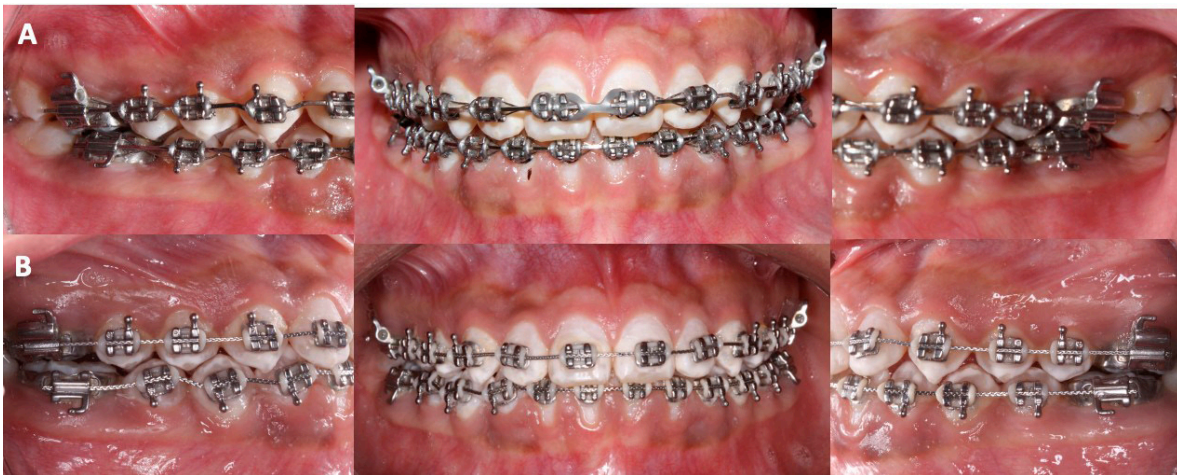

Figura 3. Progreso del tratamiento. A. Arco 0.017" x 0.025" ss superior, cadena de molar a molar. B. Arco 0.017" x 0.25" ss y ligadura metálica de molar a molar para estabilizar después de haber cerrado los espacios interproximales y cadena de central superior izquierdo a central superior derecho para cerrar diastema.

Logrados los cierres de espacios se colocó la ligadura metálica 0.010" para evitar que se abrieran nuevamente, se tomó una ortopantomografía con la finalidad de ver raíces paralelas, se recolocaron los brackets de los dientes 12, 22, 45, 44 y 43 y se utilizaron arcos trenzados de 8 hilos (*braided*) 0.017" x 0.025" superior e inferior (Figura 3. B). Para detallar el caso se colocaron arcos 0.017" x 0.025" ss superior e inferior y elásticos intermaxilares vector clase III 3/16" 4.5 oz. Se finalizó con arcos trenzados de 8 hilos 0.017" x 0.025" y se continuó con elásticos de asentamiento de 1/4" 4.5 oz. Finalmente, se retiró aparatología de ortodoncia. La retención fue con una placa circunferencial maxilar y en la mandíbula retención lingual fija.

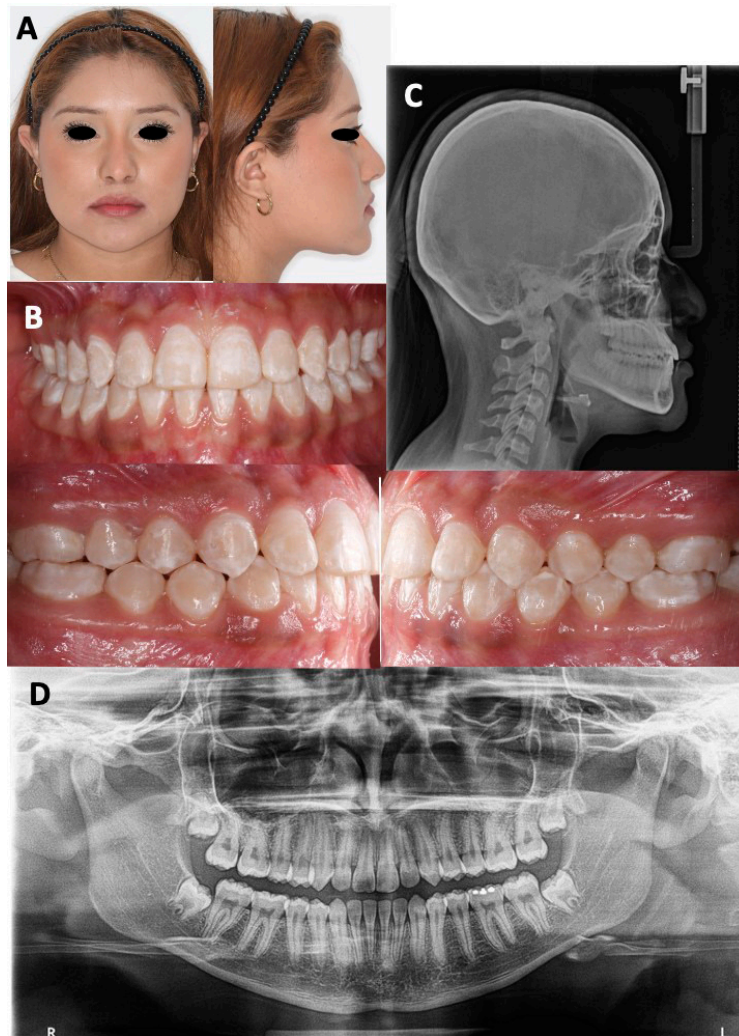


Figura 4. Fotografías y radiografías finales. A. Fotografías faciales finales de frente y lateral. B. Fotografías intraorales finales donde se observa Clase I molar y canina con buen asentamiento oclusal. C. Radiografía lateral de cráneo final: proinclinación de incisivos maxilares, retroinclinación de incisivos mandibulares, buena proyección labial. D. Ortopantomografía final con buen paralelismo radicular.

Al final del tratamiento, se mantuvo el perfil recto y mejoró la sonrisa (Figura 4. A), la corrección de la mordida cruzada anterior, Clase I molar y canina (Figura 4. B). Se obtuvo buen paralelismo radicular (Figura 4. C), proinclinación de incisivos maxilares y retroinclinación de incisivos mandibulares (Figura 4. D) (Tabla1). En la superimposición, se observó la rotación de la mandíbula en sentido de las manecillas del reloj y la proyección del mentón hacia abajo, el cambio en la posición de los molares y los incisivos para lograr la compensación y acompañado de un cambio en la posición de los labios mejorando el perfil.

DISCUSIÓN

Se decidió tratar a la paciente con camuflaje debido a las características clínicas iniciales, haciendo cambios dentoalveolares que permitieron compensar la Clase III esquelética. Se tomó

en cuenta el crecimiento vertical, la relación anteroposterior, la inclinación de los incisivos y el perfil facial, tal y como algunos autores lo recomiendan^{4,9,10,14}.

Los resultados cefalométricos arrojaron un ANB de -3, por lo que entra dentro de los valores para evitar el tratamiento quirúrgico según Kerr *et al.*,⁸ Es importante resaltar que también nos ayudamos de una ligera expansión de los arcos dentales y utilizando los pequeños espacios existentes en los arcos dentales para realizar los movimientos necesarios de compensación. El paciente no presenta remanente de crecimiento; sin embargo, la discrepancia es leve por lo que se decide hacer el tratamiento de compensación como lo sugieren Eslami *et al.*,² Para establecer un correcto tratamiento es necesario analizar la edad del paciente, recomendando cirugía en pacientes que no tienen remanente de crecimiento y compensación cuando las discrepancias son muy leves.

Hoy en día la mayoría de especialistas recomiendan la utilización de imágenes tridimensionales para un mejor diagnóstico, debido a que se pueden localizar más puntos y medidas que ayuden con la relación esquelética y de tejidos blandos^{4,11-13,15,16}. Sin embargo, una imagen bidimensional, como en este caso, arroja los valores suficientes para poder elegir el tratamiento. Tratar al paciente con mordida cruzada anterior a edades tempranas evitará desgastes en los bordes incisales de los dientes antero-maxilares como lo mencionan Jang *et al.*,¹² sobre el desgaste que sufren los dientes en el tratamiento de ortodoncia, revelan que en pacientes tratados con camuflaje, los adultos presentaron mayor desgaste que los adolescentes, aunque esta diferencia no fuera significativa, hay significancia en tratar a los pacientes sin camuflaje a edades tempranas aunque el tratamiento sea más largo, sin embargo, la edad a la que llegó el paciente buscando la corrección de la mordida cruzada ya había completado su crecimiento, esto influye directamente en las decisiones y posibilidades de tratamiento.

Koo *et al.*,¹³ hicieron un estudio para evaluar las discrepancias de ancho en el arco dental estimado en los centros de resistencia; compararon oclusión normal con Clase III esquelética. Encontraron diferencias en el sentido transversal atribuyéndolas en parte a la posición de la lengua, y explican que ésta no permite la inclinación lingual de los molares cambiando así la forma de arco y causando interferencias al momento de querer corregir la clase III, además del colapso de la bóveda palatina. Por ello sugieren hacer expansión rápida palatina para compensar estas discrepancias y utilizar imágenes 3D para el diagnóstico. Por esta razón es importante clasificar y medir las dimensiones de hueso basal, inclinaciones dentales, puntos de contacto y fenotipo gingival que presentan los pacientes, puesto que estos pudieran modificar el tratamiento de manera desfavorable causando efectos secundarios a los movimientos como dehiscencias, dolor articular, abrir la mordida afectando con esto no solo transversalmente sino también en sentido vertical. En nuestro caso se consideró que la paciente no presentaba una discrepancia transversal significativa, sin presencia de mordida cruzada posterior, con fenotipo gingival favorable sin que sea necesario crear expansión rápida palatina, observando buena inclinación de los molares donde no se encontraron cambios desfavorables al momento de compensar.

Lee *et al.*,⁴ evaluaron la posición de los labios en la relación Clase III esquelética, en donde demostraron que para corregir estas discrepancias lo más efectivo es el tratamiento quirúrgico ya sea de un maxilar o bimaxilar y que los tratamientos con camuflaje no logran resultados favorables. Por tanto, si uno de los objetivos es corregir el perfil facial, debemos tener en cuenta que los cambios son limitados cuando se decide un tratamiento de camuflaje. En el presente estudio se buscó mantener las dimensiones con las que se presentó la paciente, sin modificar la posición de los tejidos blandos, y fue una de las razones por las que se decide compensar sin hacer extracciones.

De acuerdo con un estudio realizado por Kim *et al.*,⁵ la compensación de una Clase III esquelética se obtiene por proinclinación de los incisivos maxilares y un aplanamiento del plano oclusal para obtener una sobremordida vertical positiva; como se pudo observar en este caso donde se inicia con un plano oclusal de 17° y termina en 14°, además de cambiar la retroinclinación de los incisivos maxilares por una proinclinación, consiguiendo con esto una sobremordida vertical positiva. De Oliveira *et al.*,¹⁷ presentan un caso clínico de Clase III esquelética que fue tratado con sistema de autoligado y elásticos intermaxilares. Los resultados obtenidos coinciden con nuestro caso, aunque se utilizó la técnica de MBT 0.022", por lo cual se puede decir que no es obligatorio un sistema de autoligado para cumplir los objetivos de una compensación de clase III esquelética.

Recientemente se han utilizado los microtornillos y las miniplacas para hacer camuflaje de clases III y evitar la cirugía¹⁵⁻¹⁸. Sin embargo, como lo muestran Ferret *et al.*,¹⁸ esto es en pacientes con ANB menor a -5 y aunque se logran los objetivos de compensación, los incisivos mandibulares terminan con retroinclinación mayor, en el caso clínico que ellos presentan el IMPA (ángulo del incisivo mandibular con el plano mandibular) terminó con 74°. Nuestro caso terminó con 81°, lo que nos da un mejor pronóstico en la estabilidad del tratamiento.

Park *et al.*,¹⁹ recomiendan usar expansión palatina y máscara de protracción por las noches en pacientes Clase III con ángulo del plano mandibular plano para inducir la rotación de la mandíbula hacia abajo y atrás, sin necesidad de hacer extracciones. El ángulo del plano mandibular que presenta este caso se encuentra 1° por debajo de la norma por lo que no se consideró este tipo de tratamiento evitando las molestias que pudiera causar el uso del expansor palatino y la máscara de protracción.

CONCLUSIÓN

El tratamiento de camuflaje es una muy buena opción si sabemos diagnosticar con exactitud y predecir las inclinaciones dentales por las mecánicas de tratamiento que apliquemos, con buenos resultados tanto funcionales como estéticos sin la necesidad de extraer o de hacer cirugía, reduciendo el tiempo de tratamiento, el dolor post-quirúrgico y los costos adicionales que representan para el paciente.

REFERENCIAS BIBLIOGRÁFICAS

1. Johnston C, Burden D, Kennedy D, Harradine N, Stevenson M. Class III surgical-orthodontic treatment: a cephalometric study. *Am J Orthod Dentofacial Orthop.* 2006; 130(3):300-309. DOI: 10.1016/j.ajodo.2005.01.023
2. Eslami S, Faber J, Fateh A, Sheikholaeemeh F, Grassia V, Jamilian A. Treatment decision in adult patients with class III malocclusion: Surgery versus orthodontics. *Prog Orthod.* 2018; 19(1):28. DOI: 10.1186/s40510-018-0218-0
3. Stellzig-Eisenhauer A, Lux CJ, Schuster G. Treatment decision in adult patients with Class III malocclusion: Orthodontic therapy or orthognathic surgery? *Am J Orthod Dentofacial Orthop.* 2002; 122(1):27-37. DOI: 10.1067/mod.2002.123632
4. Lee GC, Yoo JK, Kim SH, Moon CH. Lip line changes in Class III facial asymmetry patients after orthodontic camouflage treatment, one-jaw surgery, and two-jaw surgery: A preliminary study. *Angle Orthod.* 2017; 87(2):239-245. DOI: 10.2319/033016-254.1

5. Kim SJ, Kim KH, Yu HS, Baik HS. Dentoalveolar compensation according to skeletal discrepancy and overjet in skeletal Class III patients. *Am J Orthod Dentofacial Orthop.* 2014; 145(3):317-324. DOI: 10.1016/j.ajodo.2013.11.014
6. Burns NR, Musich DR, Martin C, Razmus T, Gunel E, Ngan P. Class III camouflage treatment: What are the limits? *Am J Orthod Dentofacial Orthop.* 2010; 137(1):9.e1-9,e13. DOI: 10.1016/j.ajodo.2009.05.017
7. Troy BA, Shanker S, Fields HW, Vig K, Johnston W. Comparison of incisor inclination in patients with Class III malocclusion treated with orthognathic surgery or orthodontic camouflage. *Am J Orthod Dentofacial Orthop.* 2009; 135(2):146.e1-146.e9. DOI: 10.1016/j.ajodo.2008.07.012
8. Kerr WJ, Miller S, Dawber JE. Class III malocclusion: Surgery or orthodontics? *Br J Orthod.* 1992; 19(1):21-24. DOI: 10.1179/bjo.19.1.21
9. Baik HS. Limitations in orthopedic and camouflage treatment for class III malocclusion. *Semin Orthod.* 2007; 13(3):158-174. DOI: 10.1053/j.sodo.2007.05.004
10. Asensi JC. Proposition d'un protocole définissant les facteurs limites des traitements de compensation de la classe III. [Limiting factors in the class III camouflage treatment: a potential protocol]. *Orthod Fr.* 2016; 87(2):205-228. DOI: 10.1051/orthodfr/2016023
11. Kang TJ, Eo SH, Cho HJ, Donatelli RE, Lee SJ. A sparse principal component analysis of Class III malocclusions. *Angle Orthod.* 2019; 89(5):768-774. DOI: 10.2319/100518-717.1
12. Jang SJ, Choi DS, Jang I, Jost-Brinkmann PG, Cha BK. Quantitative comparison of incisal tooth wear in patients receiving one-phase or two-phase treatment for skeletal Class III malocclusion with anterior crossbite. *Angle Orthod.* 2018; 88(2):151-156. DOI: 10.2319/080817-532.1
13. Koo YJ, Choi SH, Keum BT, Yu HS, Hwang CJ, Melsen B, et al. Maxillomandibular arch width differences at estimated centers of resistance: Comparison between normal occlusion and skeletal Class III malocclusion. *Korean J Orthod.* 2017; 47(3):167-175. DOI: 10.4041/kjod.2017.47.3.167
14. Palczikowski LY, Collante CI. Diagnóstico de Clase III: identificación del patrón esquelético. *Rev Fac Odont.* 2016; 9(1):50-54. DOI: 10.30972/rfo.911599
15. Ngan P, Moon W. Evolution of Class III treatment in orthodontics. *Am J Orthod Dentofacial Orthop.* 2015; 148(1):22-36. DOI: 10.1016/j.ajodo.2015.04.012
16. Bou Wadi MN, Freitas KMS, Freitas DS, Cançado RH, de Oliveira RCG, de Oliveira RG, et al. Comparison of profile attractiveness between Class III orthodontic camouflage and predictive tracing of orthognathic surgery. *Int J Dent.* 2020:7083940. DOI: 10.1155/2020/7083940
17. De Oliveira RCG, de Oliveira RG, Da Costa JV, Voss M. Compensatory treatment of skeletal Class III malocclusion with self-ligation appliance. *J Surg Clin Dent.* 2015; 6(1):25-28.
18. Farret MM, Farret MMB, Farret AM. Orthodontic camouflage of skeletal Class III malocclusion with miniplate: A case report. *Dental Press J Orthod.* 2016; 21(4):89-98. DOI: 10.1590/2177-6709.21.4.089-098.oar
19. Park JH, Emamy M, Lee SH. Adult skeletal Class III correction with camouflage orthodontic treatment. *Am J Orthod Dentofacial Orthop.* 2019; 156(6):858-869. DOI: 10.1016/j.ajodo.2018.07.029