



Carillas de porcelana como solución estética luego de un tratamiento ortodóntico. Reporte de caso

Patricia Alexandra Pinos Narváez,* Byron Roberto Morales Bravo,*
María Augusta Cordero López,* Anthony Josué Nugra Pastuzo§

* Profesor.
§ Estudiante.

Universidad Católica de Cuenca. Ecuador.

RESUMEN

Introducción: En la actualidad las carillas cerámicas son muy utilizadas con la finalidad de lograr estética y función especialmente en el sector anterior. Este procedimiento se ha incrementado como una solución a malposición dentaria, diastemas, desgaste dentario y pigmentaciones, entre otros. **Objetivo:** Mostrar el uso de carillas de cerámica como complemento a los tratamientos de ortodoncia, con un manejo mínimamente invasivo de las estructuras dentarias.

Caso clínico: Paciente de 19 años de edad presenta disminución en su autoestima debido a la forma de sus dientes. Se procedió a la toma de impresiones, encerado diagnóstico, *mock-up*, elaboración de provisionales, preparación dentaria con *chamfer* supragingival, impresión funcional con silicona de adición Elite HD+ Putty Soft y Light Body (Zhermack®) con la técnica a cuatro manos, para el manejo gingival se colocaron dos hilos de retracción el número 000 y 1 de (Ultradent), se registró la mordida con Occlufast (Zhermack®), para la cementación se usó un cemento resinoso de fotocurado (RelyX Veneer®). Se consiguió mejorar la autoestima de la paciente con el uso de las carillas, cumpliendo el motivo de consulta que fue devolver su estética y naturalidad. **Conclusiones:** Las carillas de porcelana son un complemento de los tratamientos ortodónticos en los que no se puede corregir la estética y funcionalidad debido al desgaste y la morfología inadecuada que puede presentar la dentición.

Palabras clave: Carillas cerámicas, adhesión, tratamiento ortodóntico, estética dental.

INTRODUCCIÓN

La introducción de los laminados de cerámicos por el Dr. Charles Pincus en la década de 1930 marcó el

comienzo de una nueva era en el tratamiento de las restauraciones estéticas.¹ Actualmente, sus aplicaciones han evolucionado de manera importante, ya que se han convertido en una alternativa a la utilización de coronas de recubrimiento total.² Los laminados son una solución conservadora a las coronas de cobertura total para mejorar la forma o apariencia de un diente anterior, el prestigio de estas restauraciones es atribuible a su preparación conservadora, incidencia insignificante de caries y satisfacción del paciente.³ Las restauraciones cerámicas ofrecen importantes características ópticas al adherirse a la estructura dentaria, ya que involucra la unión entre el núcleo dental y el material de recubrimiento a diferentes espesores y translucidez.^{3,4}

Las carillas de porcelana poseen un gran potencial para la simulación del tejido dentario natural, en especial del esmalte, ya que posee características tales como biocompatibilidad biológica, resistencia al desgaste, coeficiente de expansión térmica semejante al diente, alta resistencia a la compresión y abrasión, alto módulo de elasticidad, translucidez y estabilidad del color, los cuales prometen una adecuada transferencia de las tensiones masticatorias al remanente dental.^{3,5}

Dentro de los laminados cerámicos reforzados, materiales con excelentes propiedades mecánicas, se encuentra la cerámica a base de disilicato de litio (IPS e.max Press), la cual se presenta como una excelente opción de tratamiento para las restauraciones de dientes anteriores.³ Esta cerámica consta tanto de una alta resistencia mecánica (360-400 MPa) como de una alta estética, debido a sus cristales más pequeños y homogéneos y a sus preparaciones conservadoras, favoreciendo su éxito a largo plazo.^{3,6} Los laminados cerámicos de disilicato de litio son materiales particularmente utilizados en casos de erosión, abrasión o atrición donde es necesario restaurar el tejido den-

Recibido: Diciembre 2019. Aceptado: Junio 2020.

Citar como: Pinos NPA, Morales BBR, Cordero LMA, Nugra PAJ. Carillas de porcelana como solución estética luego de un tratamiento ortodóntico. Reporte de caso. Rev Odont Mex. 2020; 24 (4): 290-296.

© 2020 Universidad Nacional Autónoma de México, [Facultad de Odontología]. Este es un artículo Open Access bajo la licencia CC BY-NC-ND (<http://creativecommons.org/licenses/by-nc-nd/4.0/>).

www.medigraphic.com/facultadodontologiaunam

tario perdido, también en casos protésicos donde se requiera la corrección de una maloclusión dentaria.³

El éxito a largo plazo de los laminados cerámicos dependerá de la selección cuidadosa del diseño y la preparación meticulosa de las piezas dentales así como de su fabricación en el laboratorio dental y los protocolos de unión adhesiva.^{1,7}

CASO CLÍNICO

Paciente femenino de 19 años acude a consulta por manifestar que posterior a un tratamiento de ortodoncia, a pesar de que sus dientes están alineados, no se encuentra conforme con su sonrisa, repercutiendo en su autoestima, pues evita de esta forma sonreír. Al examen clínico la paciente presenta una buena oclusión en el sector posterior, falta de funcionalidad y de estética en el sector anterior.

Se le proponen diferentes alternativas de tratamiento entre ellas las carillas de cerámica, las cuales corregirán la forma y color dental, mejorando su función (Figura 1).

Se procedió a la toma de impresiones para realizar el encerado diagnóstico, el mismo que sirvió para corregir la forma y el tamaño de los dientes, continuando con el proceso se registró en una impresión con silicona de laboratorio (Zetalabor de Zhermack®). Una vez obtenido el negativo se colocó una resina bis-acryl (Structure de Voco®), posterior-

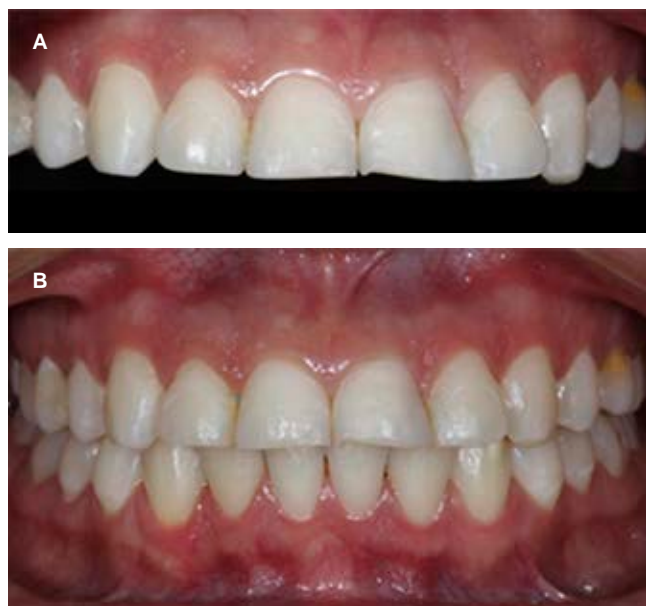

Figura 1: A) Alteración de forma. **B)** Oclusión.
A) alteration of shape. B) Occlusion.

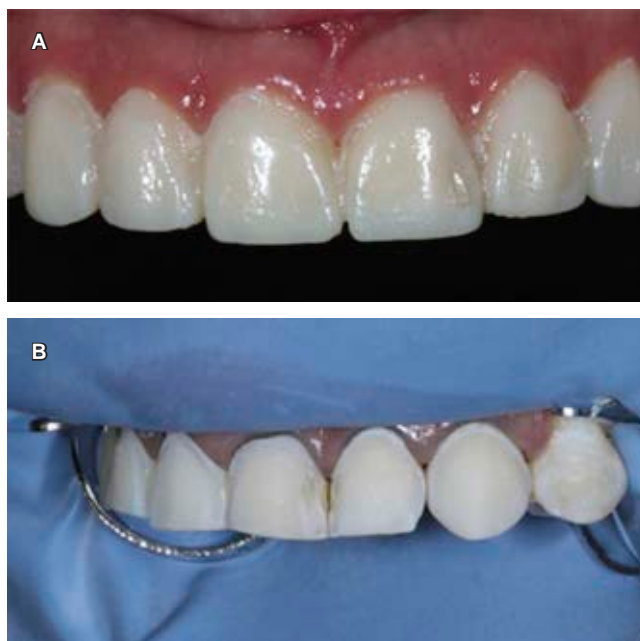


Figura 2: A) Mock-up. **B)** Tallado.

A) Mock-up. B) Dental carving.

mente se llevó a la cavidad bucal con el fin de realizar el *mock-up* o maqueta de diagnóstico, la misma que permite que el paciente pueda observar la proyección final de su tratamiento, y además sirve para la preparación dentaria, evitando hacer desgastes innecesarios y elaborar el provisional (Figura 2A). Para la preparación dentaria se realizó el tallado de una forma mínimamente invasiva con pequeñas líneas de terminación en *chamfer* supragingival en la zona vestibular (Figura 2B).

Para la impresión se usó silicona de adición Elite HD+ Putty Soft y Light Body (Zhermack®), con la técnica un solo tiempo a cuatro manos, con dos hilos de retracción el número 000 (desplazamiento vertical) y 1 de (Ultra-dent®) (desplazamiento horizontal). Se tomó el registro de mordida con Occlufast (Zhermack®) para que el laboratorio tenga la referencia de la oclusión (Figura 3).

Para la cementación se usó un cemento resinoso de fotocurado (RelyX Veneer 3M®), se concluyó el tratamiento y se mejoró la sonrisa logrando la satisfacción de la paciente (Figura 4).

DISCUSIÓN

El uso de carillas de porcelana para rehabilitaciones estéticas y conservadoras de dientes anteriores es una opción de tratamiento. Estudios evidencian que las carillas de porcelana son restauraciones per-

durables, con varias propiedades estéticas superiores para indicaciones apropiadas y para pacientes perfectamente seleccionados.^{1,8} El éxito de las carillas de porcelana se determina en gran medida por la resistencia y la durabilidad de la unión formada entre tres componentes diferentes del complejo de carillas de unión, es decir, la superficie del sustrato dental, el agente de cementación y la carilla de porcelana.^{1,9}

En la revisión literaria de Peumans M se cita que la porcelana se considera el material más estético y biocompatible en odontología con la capacidad de imitar el sonido y aspecto del esmalte dental.¹⁰ Varios estudios demostraron que la porcelana se conserva mejor debido a que tiene una superficie lisa y acumula menos placa que otros materiales de restauración e inclusive menos que el esmalte.¹¹ Kourkouta y colaboradores en su estudio describen una disminución significativa de vitalidad de la placa bacteriana inmediatamente después de la colocación de las carillas de porcelana.¹² Sin embargo, Peumans M encontró un ligero incremento en la retención de placa en los márgenes cervicales a los cinco años.¹⁰

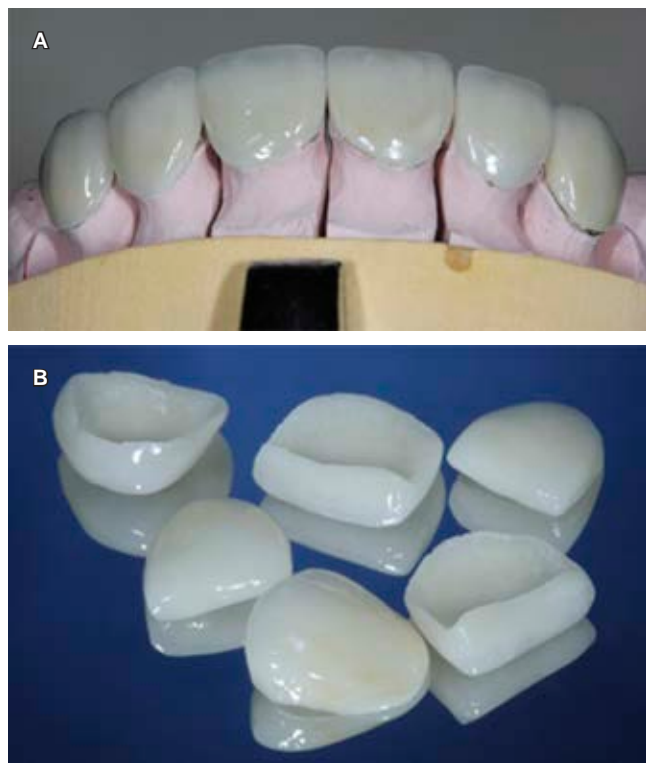


Figura 3: A) Carillas disilicato laboratorio. B) Carillas previo cementado.

A) Laboratory disilicate veneers. **B)** Previously cemented veneers.

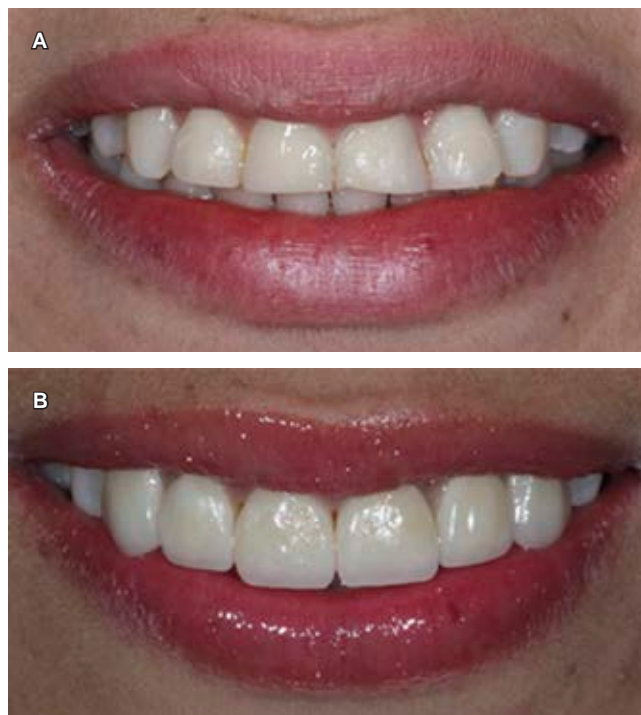

Figura 4: Análisis comparativo. A) Al inicio del tratamiento. B) Al final del tratamiento.

Comparative analysis. A) At the beginning of treatment. B) At the end of the treatment.

La resistencia de las restauraciones de baja tensión como las carillas de porcelana en el sector anterior depende en gran medida de la adherencia.¹⁰ Según Gresnigt M y su equipo basados en estudios clínicos, la tasa de supervivencia de carillas cerámicas de disilicato de litio oscila entre 82 y 96% en 10-21 años,⁴ lo que difiere de los resultados obtenidos por Satheesh B. Haralur, los cuales informan que la tasa de supervivencia clínica va de 94.4 a 92% a los cinco años y de 93.5 a 64% a los 10 años.¹³

Las carillas de porcelana combinan dos ventajas, la alta estética y el tratamiento conservador. Las razones principales de los fracasos clínicos de las carillas de porcelana incluyen fracturas, separación, grandes defectos marginales y decoloraciones.^{11,13} En el estudio de Gresnigt y colaboradores se encontraron fracturas de carillas de porcelana en un porcentaje de 5.6 a 11% y defectos marginales de 12 a 20%, los cuales fueron las razones típicas de fracaso.⁴

Las restauraciones de cerámica tales como carillas, *inlays*, *onlays* y coronas han demostrado que perduran en el tiempo cuando se adhieren con cementos de resina. Los cementos de resina han tenido una gran inmersión en la odontología debido a su

potencial estético de combinación de tonos con mejor resistencia a la flexión y compresión, resistencia a la fractura y retención superior.^{14,15} Los cementos de resina con diferentes estrategias de adhesivo y técnicas de polimerización se utilizan de forma rutinaria para fines de cementación. El sustrato de dentina debajo del cemento de resina está compuesto por una capa híbrida,¹⁶ la cual consiste en monómero polimerizado y colágeno desmineralizado que resulta del tratamiento con adhesivo.^{16,17} Hay tres tipos de cementos de resina utilizados por los clínicos para la cementación de restauraciones cerámicas, los cuales son cementos de resina de curado por luz, doble y de autocurado.¹⁵

Para el presente caso se utilizó un cemento resinoso de fotopolimerización de la marca RelyX Veneer® que brinda varias propiedades al momento de la cementación de carillas de porcelana como la resistencia a la flexión, a fracturas y es sumamente estético al momento de combinar tonos con la carilla de porcelana, además de registrar un valor de transmisión de luz sin obstrucciones. Mientras que en el estudio realizado por Yazigi C y colaboradores se cita que es mejor la utilización de un cemento de polimerización dual, pues brinda mayor tiempo de trabajo para los operadores en la clínica.¹⁸

Varios estudios sobre la estética de los laminados cerámicos han investigado el color de estas restauraciones. Sin embargo, muchos factores como el color, la opacidad y el grosor de la porcelana, junto con el color del diente subyacente y el color y grosor del cemento al momento de la cementación podrían influir en la apariencia final.¹⁹

El éxito del tratamiento para la cementación de carillas de porcelana es el tratamiento previo que le debemos brindar a éstas, las cuales tienen un papel importante en el éxito clínico de los laminados. Naenni N refiere en su estudio que los cambios en la textura de la superficie también podrían afectar las propiedades ópticas de la cerámica, y se ha descrito que la ondulación de la superficie tiene altos coeficientes de correlación con los parámetros ópticos.²⁰

En varios estudios se menciona que el porcentaje de pacientes que manifestaron estar completamente satisfechos posteriormente a una rehabilitación con carillas de porcelana se encontraba entre 80 y 100%, incluso algunos estudios reportaron un aumento de la satisfacción del paciente después de varios años.²¹

CONCLUSIONES

La paciente quedó satisfecha con los resultados obtenidos, mejorando su autoestima sin temor a sonreír.

Las carillas de porcelana son una excelente alternativa estética y funcional debido a sus resultados clínicos a largo plazo y por la preservación del tejido dentario.

Es importante mencionar que no todos los casos deben ser rehabilitados con esta técnica, ya que los composites manejados adecuadamente también se consideran una buena opción.

Clinical case

Porcelain veneers as an aesthetic solution after orthodontic treatment. Case report

Patricia Alexandra Pinos Narváez,*
Byron Roberto Morales Bravo,* María Augusta Cordero López,* Anthony Josué Nugra Pastuzo§

* Profesor.
§ Estudiante.

Universidad Católica de Cuenca. Ecuador.

ABSTRACT

Introduction: Currently porcelain veneers are widely used in order to achieve aesthetics and function, especially in the anterior sector. This procedure has been increased as a solution to mal-positioned teeth, diastemas, tooth wear, pigmentation, among others. **Objective:** To show the use of ceramic veneers as a complement to orthodontic treatments, with a minimally invasive management of dental structures. **Case report:** A 19-year-old female patient has impaired self-esteem due to the shape of her teeth. Dental impressions were taken, diagnostic waxing, mockup, preparation of provisionals, dental preparation with supragingival chamfer, functional impression with Elite HD + Putty Soft additive silicone and Elite HD Light Body (Zhermack®). A 4-hand technique was used; for gingival management, two retraction threads numbers 000 and 1 (Ultradent) were placed; the bite was recorded with Occlufast (Zhermack®); a light-cured resin cement (RelyX™ Veneer) was used for cementing. The patient's self-esteem was improved with the use of veneers, attending to the purpose of the consultation, which was to restore her aesthetics and naturalness. **Conclusions:** Porcelain veneers are complementary to orthodontic treatments in which aesthetics and functionality cannot be corrected due to wear and inadequate morphology that the dentition may present.

Keywords: Porcelain veneers, adhesion, orthodontic treatment, dental esthetics.

INTRODUCTION

The introduction of porcelain veneers by Pincus in the 1930s ushered a new era in the treatment of aesthetic restorations.¹ At present day, their applications have evolved greatly. Porcelain veneers are a conservative alternative to full coverage crowns for improving the appearance of an anterior tooth.²

The prestige of these is attributed to their conservative preparation, the negligible incidence of caries and, patient satisfaction.³ Ceramic restorations offer important optical characteristics when bonding the tooth structure since they involve the union between the tooth core and the veneering material at different thicknesses and translucency.^{3,4}

Ceramics have great potential in simulating natural dental tissue, especially enamel, as they reproduce characteristics such as biological compatibility, wear resistance, tooth-like coefficient of thermal expansion, high resistance to compression and abrasion, high modulus of elasticity, translucency, and color stability, which promise an adequate transfer of masticatory stresses to the remnant tooth.^{3,5}

Among the reinforced ceramic laminates, which are materials with the best mechanical properties, is lithium disilicate-based ceramic (IPS e.max Press®) an excellent treatment option for anterior tooth restorations.³ It has high mechanical resistance (360-400 MPa) and aesthetics due to its smaller and homogeneous crystals and to its conservative preparations, favoring its long-term success.^{3,6} Lithium disilicate ceramic laminates are used especially in cases of erosion, abrasion, or attrition, and restoring lost dental tissue is necessary, as well as in prosthetic cases and a dental malocclusion must be corrected.³

The long-term success of ceramic laminates will depend on careful design selection and meticulous preparation of teeth, as well as dental laboratory fabrication and adhesive bonding protocols.^{1,7}

CLINICAL CASE

A 19-year-old female patient comes to the consultation stating that her teeth are aligned after orthodontic treatment, but she is not satisfied with her smile, which affects her self-esteem because she avoids smiling. On clinical examination, the patient presents a correct occlusion in the posterior sector, lack of functionality, and of aesthetics in the anterior sector.

Different treatment alternatives are proposed to her, including ceramic veneers, which will correct the shape, function, color, improving her problem (Figure 1).

Dental impressions were taken to perform the diagnostic waxing, which was used to correct the shape and size of the teeth. An impression was recorded with laboratory silicone Zetalabor (Zhermack®) and once the negative was obtained, a bis-acryl resin (Structure by Voco®) was placed. It was taken to the oral cavity to make the mockup or diagnostic model, which allows the patient to observe the final projection of the treatment. It is also used for dental

preparation, avoiding unnecessary wear, and making the provisionals (Figure 2A). For dental preparation, the carving was carried out in a minimally invasive way with small termination lines in supragingival chamfer in the vestibular area (Figure 2B).

For the impression, Elite HD+ Putty Soft additive silicone and Elite HD Light Body (Zhermack®) were used, applying the one-time technique with four hands, with two retraction threads (Ultradent®) number 000 –vertical displacement– and 1 –horizontal displacement–. The bite was recorded with Occlufast (Zhermack®) so that the laboratory has the reference of the occlusion (Figure 3).

For cementation, a light-cured resin cement (RelyX Veneer®) was used. The treatment was concluded, and the smile was improved, achieving patient satisfaction (Figure 4).

DISCUSSION

The use of porcelain veneers for aesthetic and conservative anterior tooth restorations is a treatment option. Previous reports showed that they are durable restorations with superior aesthetic properties for the right indications and selected patients.^{1,8} Their success is largely determined by the strength and durability of the three-component bond: the dental substrate surface, the cementing agent, and the porcelain veneer.^{1,9}

Peumans and colleagues consider that porcelain is the most aesthetic and biocompatible material in dentistry, with the property of mimic the color and appearance of tooth enamel.¹⁰ Several studies have shown that porcelain has better preservation due to its smooth surface that accumulates less dental plaque than other restorative including enamel.¹¹ Kourkouta and colleagues described a significant decrease in the vitality of the bacterial plaque immediately after the porcelain veneers were placed.¹² However, Peumans reported a slight increase in plaque retention at the cervical margins after five years.¹⁰

The strength of low-stress restorations, such as porcelain veneers in the anterior sector, is highly dependent on adhesion.¹⁰ According to Gresnigt et al the survival rate of lithium disilicate ceramic veneers ranges between 82 and 96% in 10-21 years,⁴ which differs from the results obtained by Haralur who reports the encouraging clinical survival rate of 94.4-92% at five years and 93.5-64% at 10 years.¹³

While porcelain veneers combine the advantages of high esthetics and conservative treatment, their clinical failures include fractures, debonding, large marginal defects, and discolorations.^{11,13} Gresnigt and

colleagues found fractures in a percentage of 5.6 to 11% and marginal defects of 12 to 20% which are typical reasons for failure in such a study.⁴

Ceramic restorations such as veneers, inlays, onlays and, crowns have been shown to last when bonded with resin cements, which have been highly immersed in dentistry due to their aesthetic potential for color mixing with improved flexural and compressive strength, resistance to fracture, and superior retention.^{14,15} Resin cements with different adhesive strategies and polymerization techniques are commonly used for cementing purposes. The dentin substrate under the resin cement is composed of a hybrid layer¹⁶ consisting of polymerized monomer and demineralized collagen resulting from the adhesive treatment.^{16,17} There are three types of resin cements used by clinicians for cementing ceramic restorations, which are light-cured, dual-cured, and auto-cure resin cement.¹⁵

For the present case, a resinous light-cured cement from the RelyX Veneer® brand was used, which provides several properties such as resistance to bending, fractures and is highly aesthetic when combining shades with the porcelain veneer, in addition to registering a transmission value of unobstructed light. On the other hand, Yazigi et al reported that a dual-cured cement is better, as it provides longer working time for operators at the clinic.¹⁸

Several studies on the aesthetics of ceramic laminates have focused on the color of these restorations. However, many factors such as the color, opacity, and thickness of the porcelain, together with the color of the underlying tooth and the color and thickness of the cement at cementing time could affect the final appearance.¹⁹

The pre-cementation treatment to be given to porcelain veneers prior to cementation is very important for the laminate's clinical success. Naenni points out that changes in the surface texture could affect the optical properties of the ceramic, and it has been described that the undulation on the surface has high correlation coefficients with the optical parameters.²⁰

In several studies, it is mentioned that patients rehabilitated with porcelain veneers were 80 to 100% completely satisfied. Some studies even reported an increase in patient satisfaction after several years.²¹

CONCLUSIONS

The patient was satisfied with the results obtained, improving her self-esteem, without fear of smiling.

Porcelain veneers are an excellent aesthetic and functional alternative, due to their long-term clinical results and the preservation of dental tissue.

It is important to mention that not all cases should be rehabilitated with this technique since properly managed composites are also considered a good option.

REFERENCIAS / REFERENCES

1. Vinod Kumar G, Soorya Poduval T, Bipin Reddy, Shesha Reddy P. A study on provisional cements, cementation techniques, and their effects on bonding of porcelain laminate veneers. *J Indian Prosthodont Soc.* 2014; 14: 42-49.
2. Guruprasada Rivankar N, Dhiman RK, Viswambaran M. Evaluation of the effect of surface preparation using phosphoric acid and luting cement on the flexural strength of porcelain laminate veneering material. *Med J Armed Forces India.* 2015; 71 (Suppl 2): S299-S305.
3. Salazar-López C, Quintana-del Solar M. Rehabilitación estética-funcional combinando coronas de disilicato de Litio en el sector anterior y coronas metal-cerámica en el sector posterior. *Rev Estomatol Herediana.* 2016; 26: 102-109.
4. Gresnigt MMM, Ozcan M, Carvalho M et al. Effect of luting agent on the load to failure and accelerated-fatigue resistance of lithium disilicate laminate veneers. *Dent Mater.* 2017; 33: 1392-1401.
5. Magalhaes AP, Cardoso PC, de Souza JB, Fonseca RB, Pires-de-Souza FC, Lopez LG. Influence of activation mode of resin cement on the shade of porcelain veneers. *J Prosthodont.* 2014; 23: 291-295.
6. Calamia JR, Calamia CS. Porcelain laminate veneers: reasons for 25 years of success. *Dent Clin North Am.* 2007; 51: 399-417.
7. Kalavacharla VK, Lawson NC, Ramp LC, Burgess JO. Influence of etching protocol and silane treatment with a universal adhesive on lithium disilicate bond strength. *Oper Dent.* 2015; 40: 372-378.
8. Marchionatti AME, Wandscher VF, May MM, Bottino MA, May LG. Color stability of ceramic laminate veneers cemented with light-polymerizing and dual-polymerizing luting agent: a split-mouth randomized clinical trial. *J Prosthet Dent.* 2017; 18: 604-610.
9. Turgut S, Bagis B. Effect of resin cement and ceramic thickness on final color of laminate veneers: an in vitro study. *J Prosthet Dent.* 2013; 109: 179-186.
10. Peumans M, Van Meerbeek B, Lambrechts P, Vanherle G. Porcelain veneers: a review of the literature. *J Dent.* 2000; 28: 163-177.
11. Mellado Alfaro B, Anhelía Ramírez S, Quea Cahuana E. Resistencia a la compresión de carillas cerámicas de disilicato de litio cementadas con cemento resinoso dual y cemento resinoso dual autoadhesivo en premolares maxilares. *Int J Odontostomat.* 2015; 9: 85-89.
12. Kourkouta S, Walsh TT, Davis LG. The effect of porcelain laminate veneers on gingival health and bacterial plaque characteristics. *J Clin Periodontol.* 1994; 21: 638-640.
13. Haralur SB. Microleakage of porcelain laminate veneers cemented with different bonding techniques. *J Clin Exp Dent.* 2018; 10: e166-e171.
14. Vinod Kumar G, Soorya Poduval T, Bipin Reddy, Shesha Reddy P. A study on provisional cements, cementation techniques, and their effects on bonding of porcelain laminate veneers. *J Indian Prosthodont Soc.* 2014; 14: 42-49.
15. Cho SH, Lopez A, Berzins DW, Prasad S, Ahn KW. Effect of different thicknesses of pressable ceramic veneers on polymerization of light-cured and dual-cured resin cements. *J Contemp Dent Pract.* 2015; 16: 347-352.
16. Haralur SB, Alfaifi M, Almuaddi A, Al-Yazeedi M, Al-Ahmari A. The effect of accelerated aging on the colour stability

- of composite resin luting cements using different bonding techniques. *J Clin Diagn Res.* 2017; 11: ZC57-ZC60.
17. Turgut S, Bagis B, Ayaz EA, Korkmaz FM, Ulusoy KU, Bagis YH. How will surface treatments affect the translucency of porcelain laminate veneers? *J Adv Prosthodont.* 2014; 6: 8-13.
 18. Yazigi C, Kern M, Chaar MS. Influence of various bonding techniques on the fracture strength of thin CAD/CAM-fabricated occlusal glass-ceramic veneers. *J Mech Behav Biomed Mater.* 2017; 75: 504-511.
 19. Blatz MB, Vonderheide M, Conejo J. The effect of resin bonding on long-term success of high-strength ceramics. *J Dent Res.* 2018; 97: 132-139.
 20. Naenni N, Bindl A, Sax C, Hammerle C, Sailer I. A randomized controlled clinical trial of 3-unit posterior zirconia–ceramic fixed dental prostheses (FDP) with layered or pressed veneering ceramics: 3-year results. *J Dent.* 2015; 43: 1365-1370.
 21. Ortiz-Calderón GI, Gómez-Stella L. Aspectos relevantes de la preparación para carillas anteriores de porcelana: Una revisión. *Rev Estomatol Herediana.* 2016; 26: 110-116.

Correspondencia / Correspondence:

Patricia Alexandra Pinos Narváez

E-mail: ppinos@ucacue.edu.ec