



# Manifestaciones bucales en el síndrome de Peutz-Jeghers: presentación de un caso

Agustín Tiol-Carrillo\*

\* Universidad Autónoma Metropolitana, Unidad Xochimilco. México.

## RESUMEN

**Introducción:** El síndrome de Peutz-Jeghers (SPJ) es una alteración genética con manifestaciones bucales características, se manifiesta a través de manchas marrones o negruzcas que aparecen de forma diseminada en piel y mucosa bucal durante los primeros años de vida, además de un alto riesgo de desarrollar pólipos gastrointestinales capaces de producir obstrucción intestinal, daño intestinal isquémico del colon que pueden conducir al paciente a la muerte.

**Objetivo:** Describir las manifestaciones clínicas del SPJ mediante una revisión de la literatura y la presentación de un caso clínico.

**Resultados:** Se expone la etiología así como las manifestaciones sistémicas y bucales más características del SPJ y se correlacionan con el caso clínico presentado de un paciente de 11 años de edad.

**Conclusiones:** Existen numerosas enfermedades genéticas con específicas manifestaciones craneofaciales y bucales que exigen al estomatólogo contar con los conocimientos mínimos necesarios en la identificación de manifestaciones propias de cada síndrome, tal es el caso del SPJ que presenta afecciones peribucales e intra-bucuales conocidas como hipermelanosis mucocutáneas, hallazgos patognomónicos de esta condición.

**Palabras clave:** Síndrome de Peutz-Jeghers, hipermelanosis mucocutánea, máculas bucales de origen genético, genética en odontología.

## INTRODUCCIÓN

El síndrome de Peutz-Jeghers (SPJ) o también denominado hipermelanosis mucocutánea es un síndrome genético de herencia autosómica dominante con específicas manifestaciones bucales, cutáneas y gastrointestinales. Dentro de las manifestaciones bucales y dermatológicas se encuentran abundantes máculas melánicas que aparecen en piel perioral,

bermellón labial, la totalidad de la mucosa bucal así como en las palmas de las manos y plantas de los pies, mientras que el desarrollo de pólipos hamartomatosos en el tracto digestivo es la principal manifestación gastrointestinal.

Las manifestaciones clínicas de este síndrome fueron descritas por primera vez en 1895 por JRT Conner; sin embargo, no fue hasta 1921 que Peutz vinculó las pigmentaciones mucocutáneas con la poliposis gastrointestinal y más tarde, en 1949 Harold Joseph Jeghers describió de forma conjunta las características clínicas que configuran esta entidad, recibiendo oficialmente el nombre de síndrome de Peutz-Jeghers (SPJ) en 1954.<sup>1</sup>

El objetivo de este artículo consiste en describir las manifestaciones clínicas bucales y sistémicas del SPJ mediante la exposición de un caso clínico y revisión de la literatura.

## REVISIÓN DE LA LITERATURA

### Manifestaciones gastrointestinales

La presencia de pólipos gastrointestinales es la manifestación clínica más frecuente en el SPJ. Se caracterizan por lesiones hamartomatosas producidas a expensas de músculo liso, lo cual le da a los pólipos una apariencia circunvolucionada. De hecho, la característica distintiva de los pólipos encontrados en el SPJ es que son pedunculados y presentan un patrón de arborización de fibras de músculo liso proveniente de la *muscularis mucosae* que se extiende al interior del pólipo.<sup>1,2</sup>

Histopatológicamente los pólipos se consideran hamartomas por tratarse de tumores de naturaleza benigna cuyas células tienen apariencia normal, pero se encuentran desorganizadas con respecto a la arquitectura tisular del sitio donde aparecen. Los pólipos presentan epitelio columnar absorptivo y células de Paneth, estas últimas permiten diferenciar un pólipo hamartomatoso propio del SPJ de un pólipo adeno-

Recibido: Febrero 2020. Aceptado: Noviembre 2020.

**Citar como:** Tiol-Carrillo A. Manifestaciones bucales en el síndrome de Peutz-Jeghers: presentación de un caso. Rev Odont Mex. 2020; 24 (4): 283-289.

© 2020 Universidad Nacional Autónoma de México, [Facultad de Odontología]. Este es un artículo Open Access bajo la licencia CC BY-NC-ND (<http://creativecommons.org/licenses/by-nc-nd/4.0/>)

matoso intestinal. La mayoría de estos pólipos se caracterizan también por tener una abundante actividad mitótica epitelial, pero sin actividad displásica.<sup>1-3</sup>

A pesar de que los pólipos pueden aparecer en cualquier parte del sistema digestivo, desde la unión gastroesofágica hasta el canal anal, se ha observado que el yeyuno (65%) y el íleon (55%) son los sitios más frecuentes de aparición;<sup>4</sup> sin embargo, también pueden presentarse en recto (36%), estómago (23%) y duodeno (15%).<sup>5</sup>

Asimismo, los pólipos se vinculan fuertemente con intususcepción y obstrucción intestinal,<sup>3-5</sup> condición que puede llevar a la muerte si no es tratada quirúrgicamente de forma oportuna.

Si bien la mayoría de los pólipos del SPJ se consideran lesiones hamartomatosas benignas, otros tienden a malignizar, sobre todo aquéllos que se desarrollan a nivel del duodeno, estómago y colon,<sup>6</sup> y por tal motivo, su extirpación mediante técnicas endoscópicas y quirúrgicas para su análisis histopatológico siempre es obligatorio para esclarecer esta distinción.

### Manifestaciones mucocutáneas

Las manifestaciones mucocutáneas propias del SPJ, conocidas como melanoplaquias, son un conjunto de máculas hipermelánicas con un diámetro menor de 5 mm cuya coloración puede ser azulada o negruzca, pueden ser únicas o múltiples que confluyen entre sí. Topográficamente aparecen en la piel adyacente a orificios anatómicos como piel peribucal y mucosa bucal, piel periorbitaria, perianal, perigenital y piel de las palmas de las manos y plantas de los pies.<sup>4-7</sup>

La zona más frecuente de aparición son los labios y la mucosa de revestimiento (mucosa labial y yugal), pudiendo encontrarse también a lo largo de la mucosa masticatoria (paladar duro y encías). La lengua y la mucosa del piso de boca raramente se ven afectadas.

La melanoplaquia no es un hallazgo congénito, pues no está presente al nacimiento, y suele aparecer en los primeros dos años de vida. Son signos de

suma importancia para el diagnóstico del SPJ, ya que la aparición de estas pigmentaciones melánicas en piel y mucosa bucal puede ser el motivo de consulta en pacientes pediátricos no diagnosticados.

Se ha descrito en la literatura que la melanoplaquia tiende a despigmentar la piel con el paso del tiempo durante la adolescencia o la adultez; no obstante, las hiperpigmentaciones en mucosa oral son permanentes.<sup>6,8,9</sup>

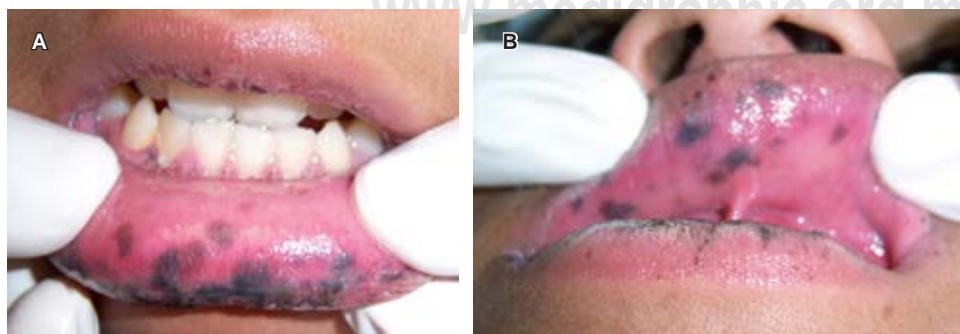Histológicamente, las máculas bucales presentan acantosis y melanina en la capa basal con melanocitos con procesos dendríticos elongados.<sup>7</sup>

### Diagnóstico diferencial

Si bien las manifestaciones propias del SPJ son claras y el diagnóstico de esta condición parece no ser complejo, no debe dejarse de lado que existen otras enfermedades y síndromes donde la poliposis gastrointestinal y la hipermelanosis mucocutánea son frecuentes y por tanto, deben tomarse en cuenta toda vez que se sospeche que un paciente padece SPJ.

Otras enfermedades que pueden producir pigmentaciones mucocutáneas son:

1. **Enfermedad de Addison** caracterizada por insuficiencia corticosuprarrenal primaria, dentro de sus manifestaciones mucocutáneas se encuentran la hiperpigmentación de piel y mucosas debida al déficit de glucocorticoides y a la hormona estimulante de melanocitos.<sup>10</sup>
2. **Síndrome de Laugier Hunziker** que presenta máculas hiperpigmentadas en piel y mucosa oral, frecuentemente vinculado con hiperpigmentación ungueal.<sup>11</sup>
3. **Síndrome de Carney** es una enfermedad autosómica dominante caracterizada por mixomas, manchas mucocutáneas e hiperactividad endócrina.<sup>12</sup>
4. **Síndrome de McCune Albright** que presenta manchas cutáneas color café con leche, displasias fibrosas de hueso y pubertad precoz.<sup>13</sup>



**Figura 1:**

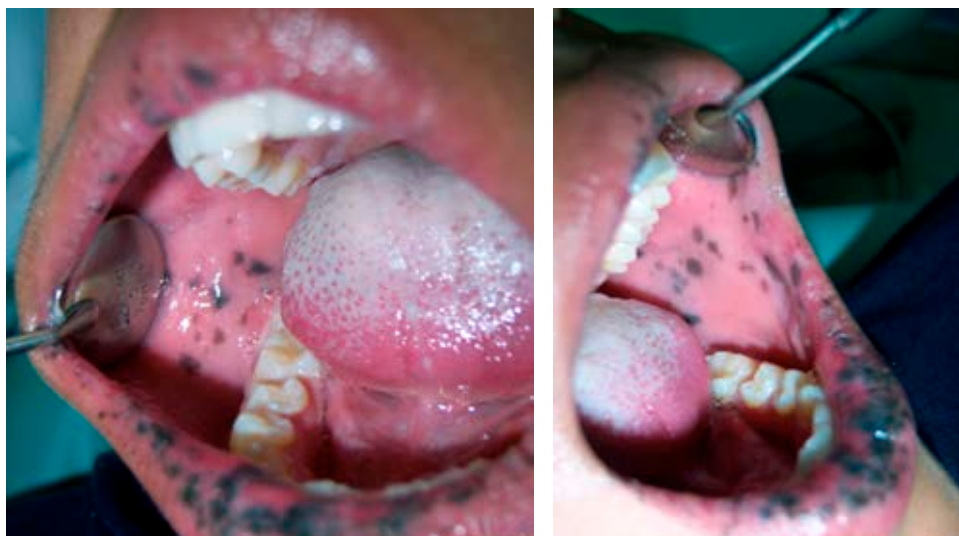Máculas en bermellón y mucosa labial inferior (A) y mucosa labial superior (B).

*Maculae in vermillion and inferior (A) and superior labial mucosa (B).*

**Figura 2:**

Hipermelanosis en la mucosa yugal y comisuras de forma bilateral, en estas imágenes se puede observar que se encuentran intactas la mucosa lingual y el piso de boca.

*Hypermelanosis in the jugal mucosa and comisuras bilaterally, in these pictures observe that the lingual mucosa and the floor of the mouth are intact.*



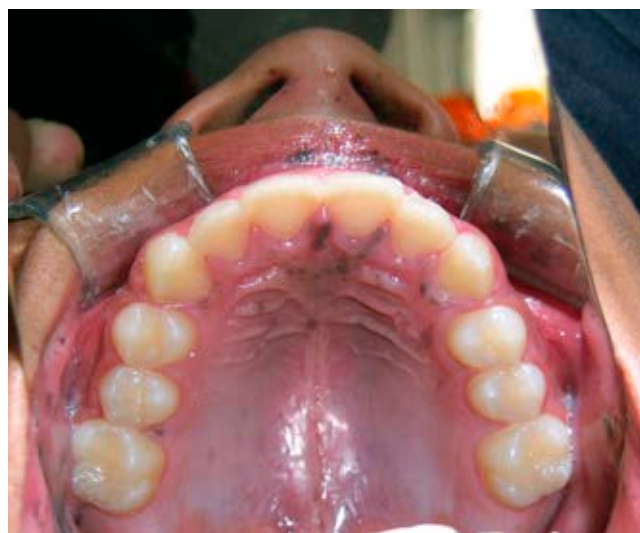
5. **Síndrome de Cowden** es una enfermedad genética cutánea caracterizada por manifestaciones en piel y mucosas y una fuerte predisposición a desarrollar hamartomas que pueden malignizar.<sup>14</sup>

Asimismo, existen otros síndromes genéticos que si bien no presentan pigmentaciones mucocutáneas, muestran una alta predisposición a desarrollar pólipos gastrointestinales; entre los más comunes destacan el síndrome de Bannayan-Riley-Ruvalcaba, el síndrome de Gardner y la poliposis adenomatosa familiar.<sup>15</sup>

### CASO CLÍNICO

Se presenta el caso de un paciente de 11 años con diagnóstico de síndrome de Peutz-Jeghers diagnosticado a los tres años de edad tras la aparición de múltiples máculas encontradas de forma generalizada en piel y mucosa oral. Al ingreso del paciente, se realiza el llenado de la documentación médica de rutina que incluye historial médico, exploración clínica de cabeza y cuello así como consentimiento informado y aviso de privacidad donde se detallan los alcances de la información personal y elementos fotográficos recabados.

A referir de la madre, el médico pediatra alertó del SPJ por las manifestaciones mucocutáneas que presentaba el paciente, se interconsultó con médico genetista quien confirmó el diagnóstico a través de las manifestaciones clínicas apoyándose en una prueba de cariotipo. Se realizó además una exhaustiva exploración a los padres del menor sin encontrar antecedentes del SPJ en la familia, motivo por el cual se determinó que se trataba de una mutación *de novo*.



**Figura 3:** Máculas difusas en paladar duro predominando a nivel de la papila incisiva. Nótese que también presenta manchas melánicas adyacente a las fosas nasales.

*Diffuse maculae in hard palate predominating at the level of the incisive papilla. Note the melanotic spots adjacent to the nostrils.*

Dentro de los antecedentes personales patológicos del paciente, se encuentra antecedente de dos pólipos intestinales en intestino delgado diagnosticados a los ocho años de edad mediante estudios de radiografía con medio de contraste y tratados mediante resección quirúrgica de los mismos.

A la exploración clínica se observan múltiples máculas que confluyen entre sí en el borde bermellón del labio superior e inferior, siendo más abundantes en el labio inferior (*Figura 1*). Presenta también máculas generalizadas

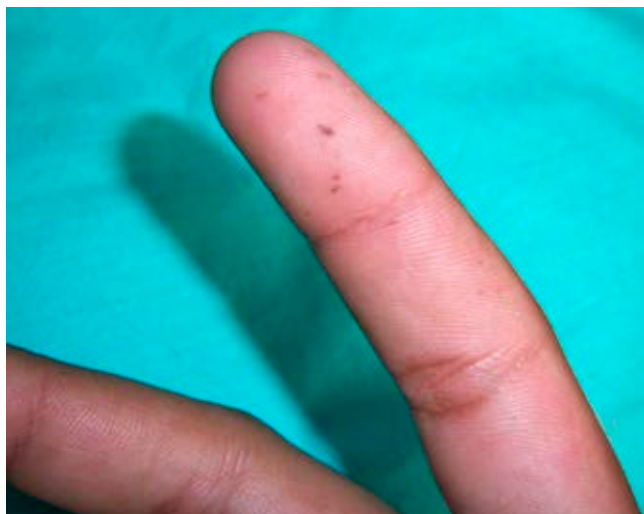en mucosa labial y mucosa yugal (Figura 2), y sólo unas cuantas a nivel de la papila incisiva y paladar duro (Figura 3), respetando la mucosa lingual y piso de boca. El paciente presentó una mancha melánica difusa en la falange distal del dedo índice de la mano derecha (Figura 4).

## DISCUSIÓN

El SPJ es una condición que se transmite vía autosómica dominante por una alteración en el brazo corto del cromosoma 19, y puede ser transmitida a 50% de la descendencia en ambos sexos, es decir, que cuando uno de los padres es el afectado, corre el riesgo de 50% en cada embarazo de procrear un hijo(a) afectado y 50% de que nazca sano.

Sin embargo, en el presente caso se trata de una mutación *de novo*, lo que significa que la mutación en el gen afectado apareció por primera vez en la familia por no existir antecedentes familiares del síndrome.

Si bien el SPJ se asocia, como ya se mencionó, con hipermelanosis mucocutánea y poliposis gastrointestinal, también se han reportado *pólipos nasales*, *quistes ováricos*, *tumores de Brenner*, *disgerminomas*, *tumores de células de Sertoli*, *cáncer de mama* y *adenocarcinomas pancreáticos*. En 1895 la Sociedad Científica de Londres presentó el caso de dos hermanas gemelas con SPJ, reportando el fallecimiento de ambas a causa de obstrucción intestinal y cáncer de mama respectivamente,<sup>4</sup> lo cual evidencia que la interrelación del SPJ con otros subtipos de padecimientos



**Figura 4:** El paciente sólo presentaba máculas aisladas y poco visibles en la piel del dedo índice de la mano derecha.

*The patient only had isolated and inconspicuous maculae on the skin of the index finger of the right hand.*

es un hecho conocido desde hace más de un siglo. En 1921 Peutz estudió de cerca una familia holandesa que presentaba pigmentaciones y pólipos gastrointestinales en varios miembros de la familia, el *pedigree* de la familia mostró que más de la mitad de sus miembros desarrollaron cáncer intestinal.<sup>16</sup>

Un dato importante que mencionar es que los pólipos presentados durante la infancia son totalmente benignos, y su carácter maligno se desarrolla hasta la adultez.<sup>8</sup>

Como ya se mencionó con anterioridad, las máculas bucales pueden no estar presentes al nacimiento y aparecer con el paso del tiempo durante la infancia. En algunos pacientes ancianos se ha observado que las máculas cutáneas tienden a despigmentarse con el paso de los años, pero no así las máculas bucales. No obstante, pese a la despigmentación de las máculas cutáneas no se disminuye el riesgo de desarrollar pólipos gastrointestinales.<sup>5</sup>

No existe evidencia de que las pigmentaciones hipermelánicas malignicen como los pólipos gastrointestinales.<sup>8</sup>

## CONCLUSIÓN

El SPJ es un trastorno genético autosómico dominante que afecta a hombres y mujeres por igual, y cuyas manifestaciones clínicas visibles se encuentran en su mayoría confinadas a la mucosa bucal y piel peribucal. Resulta imposible separar la genética de la odontología, dada la alta correlación que existe entre los síndromes genéticos y las manifestaciones craneomaxilofaciales que éstos presentan, y por ello el odontólogo debe desarrollar la destreza para detectar condiciones que se apartan de la normalidad y que a su vez puedan ser sugestivas de alguna condición genética que no haya sido diagnosticada. El diagnóstico clínico y genético oportuno del SPJ permite al profesional de la salud alertar al paciente sobre las posibles comorbilidades que pudieran acontecer a lo largo de su vida como el riesgo de sufrir intususcepción, oclusión o cáncer gastrointestinal.

## Clinical case

### Oral manifestations in Peutz-Jeghers syndrome: presentation of a case

Agustín Tiol-Carrillo\*

\* Universidad Autónoma Metropolitana, Unidad Xochimilco. México.

## ABSTRACT

**Introduction:** Peutz-Jeghers Syndrome (PJS) is a genetic alteration with oral manifestations through brown or blackish spots that spread over the skin and oral mucosa during the first years of life; it is also a high risk of developing gastrointestinal polyps that can lead to intestinal obstruction and ischemic intestinal damage to the colon, which can lead to death. **Objective:** To describe the clinical manifestations of PJS through a review of the literature and the presentation of a clinical case. **Results:** The etiology as well as the most characteristic systemic and oral manifestations of PJS, are exposed and correlate with the clinical case of an 11-year-old male patient. **Conclusions:** Numerous genetic diseases with specific craniofacial and oral manifestations require the stomatologist to have the minimum knowledge necessary to identify them; such is the case of PJS, which presents peri and intraoral affections known as mucocutaneous melanosis, pathognomonic findings of this condition.

**Keywords:** Peutz-Jeghers syndrome, mucocutaneous melanosis, genetic buccal macules, genetics in dentistry.

## INTRODUCTION

The Peutz-Jeghers syndrome (PJS) also called mucocutaneous melanosis is a genetic disorder with autosomal dominant inheritance, with specific oral, cutaneous and gastrointestinal manifestations. Oral and dermatological manifestations include abundant melanotic macules that appear on the perioral skin, the lip vermilion, the entire oral mucosa, as well as on the palms of the hands and soles of the feet, while the main manifestation in the digestive tract is the development of hamartomatous polyps.

JRT Conner first described the clinical manifestations of this syndrome in 1895. In 1921 Peutz linked mucocutaneous pigmentations with gastrointestinal polyposis and in 1949 Harold Joseph Jeghers jointly described the clinical characteristics that make up this entity, officially receiving the name of Peutz-Jeghers Syndrome (PJS) in 1954.<sup>1</sup>

The aim of this article is to describe the oral and systemic clinical manifestations of PJS by presenting a clinical case and reviewing the literature.

## REVIEW OF LITERATURE

### Gastrointestinal manifestations

Gastrointestinal polyps are the most frequent clinical manifestations in PJS. They are hamartomatous lesions produced at expense of smooth muscles, which give polyps a convoluted appearance. They are pedunculated and have an arborization pattern of smooth muscle fibers from the *muscularis mucosae* that extends inward.<sup>1,2</sup>

Histopathologically, polyps are considered hamartomas because they are benign tumors in

which cells have normal cellular differentiation but are disorganized with respect to the tissue architecture of the site where they appear. The polyps present absorptive columnar epithelium and Paneth cells, the latter make it possible to differentiate a typical PJS hamartomatous polyp from an adenomatous intestinal polyp. Most of these polyps are also characterized by abundant epithelial mitotic activity without dysplastic activity.<sup>1-3</sup>

Although polyps can appear in any part of the digestive system, from the gastroesophageal junction to the anal canal, it has been observed that the jejunum (65%) and the ileum (55%) are the most frequent sites where they appear.<sup>4</sup> However, they can also occur in the rectum (36%), stomach (23%), and the duodenum (15%).<sup>5</sup>

Likewise, polyps are strongly linked to intussusception and intestinal obstruction,<sup>3-5</sup> conditions that can lead to death if the patient is not treated surgically in time.

Although most PJS polyps are considered benign hamartomatous lesions, some can become malignant, especially those that develop in the duodenum, stomach and colon.<sup>6</sup> Therefore, it is mandatory to remove those using endoscopic and surgical techniques for histopathological analysis.

### Mucocutaneous manifestations

The PJS mucocutaneous manifestations known as melanoplakia, are a set of melanotic stains with a diameter less than 5 mm and whose coloration can be brownish or blackish; they can be single or multiple that converge with each other. Topographically, they appear on the skin adjacent to anatomical orifices such as perioral skin and buccal mucosa, periorbital, perianal, perigenital skin, and skin on the palms of the hands and soles of the feet.<sup>4-7</sup>

The areas where they appear most frequently are the lips, the lining mucosa (labial and jugal mucosa) and along the masticatory mucosa (hard palate and gums). The tongue and the mucosa of the floor of the mouth are rarely affected.

Melanoplakia is not a congenital finding. It usually appears in the first two years of life and is a very important sign for the diagnosis of PJS. The appearance of these melanotic spots on the skin and oral mucosa can be a reason for consultation in undiagnosed pediatric patients.

It has been described in the literature that melanoplakia tends to depigment the skin during adolescence or adulthood; however, hyperpigmentation in the oral mucosa is permanent.<sup>6,8,9</sup> Histologically, the buccal macules present acanthosis

and melanin in the basal layer with melanocytes with elongated dendritic processes.<sup>7</sup>

### Differential diagnosis

Although the manifestations of PJS are clear and the diagnosis is not complex, it should not be overlooked that there are other pathologies in which gastrointestinal polyposis and mucocutaneous melanosis are frequent and they can give rise to the suspicion that it is PJS.

Other pathologies that can cause mucocutaneous pigmentation are:

1. **Addison disease**, characterized by primary adrenocortical insufficiency. Its mucocutaneous manifestations include hyperpigmentation of the skin and mucosa due to glucocorticoid deficiency and stimulation of melanocyte-stimulating hormone.<sup>10</sup>
2. **Laugier Hunziker syndrome**, characterized by hyperpigmented macules on the skin and oral mucosa and is frequently associated with hyperpigmentation of the nails.<sup>11</sup>
3. **Carney complex**, autosomal dominant disease characterized by myxomas, mucocutaneous spots, and endocrine hyperactivity.<sup>12</sup>
4. **McCune Albright syndrome**, characterized by *café au lait* skin spots, fibrous bone dysplasia, and precocious puberty.<sup>13</sup>
5. **Cowden syndrome**, characterized by manifestations on the skin and mucosae and a strong predisposition to develop hamartomas that can malignants.<sup>14</sup>

Likewise, other genetic syndromes do not show mucocutaneous pigmentation but a high predisposition to develop gastrointestinal polyps. Among the most common are Bannayan-Riley-Ruvalcaba syndrome, Gardner syndrome and familial adenomatous polyposis.<sup>15</sup>

### CLINICAL CASE

We present the case of an 11-year-old male patient diagnosed with Peutz-Jeghers syndrome at three years old, after the appearance of multiple macules found in a generalized way on the skin and oral mucosa. Upon admission of the patient, the routine medical documentation is filled out, which includes clinical history, clinical head and neck examination, informed consent, and privacy notice, in which the

scope of personal information and photographic elements collected are reported.

The patient's mother stated that the pediatrician alerted the PJS due to the mucocutaneous manifestations that the patient showed, consulting a geneticist, who confirmed the diagnosis through the clinical manifestations, using a karyotype test. The parents were exhaustively explored without finding a history of PJS in the family, so it was determined that it was a *de novo* mutation.

In the pathological history of the patient, there is a history of two intestinal polyps in the small intestine diagnosed at age eight, by radiographic studies with contrast medium and treated by surgical resection.

On clinical examination, multiple macules converging on the vermilion border of the upper and lower lip are observed, being more abundant in the lower lip (*Figure 1*). In addition, it also presents generalized macules in the labial and jugal mucosa (*Figure 2*), and just a few of them at the incisive papilla and hard palate (*Figure 3*), respecting the lingual mucosa and floor of the mouth. The patient presented a diffuse melanotic spot on the distal phalanx of the index finger of the right hand (*Figure 4*).

### DISCUSSION

PJS is transmitted via autosomal dominant due an alteration in the short arm of chromosome 19 and can be transmitted at 50% of the offspring of both genders, that is, when one of the parents is affected, there is a risk of 50% in each pregnancy of having an affected child and 50% of being born healthy.

The present case is a *de novo* mutation, which means that the mutation in the affected gene appeared for the first time in the family.

As already mentioned, PJS is associated to mucocutaneous melanosis and gastrointestinal polyposis; other conditions associated with this syndrome have also been reported, such as nasal polyps, ovarian cysts, Brenner tumors, dysgerminomas, Sertoli cell tumors, breast cancer, and pancreatic adenocarcinomas. In 1895, the London Scientific Society presented the case of two twin sisters with PJS, reporting that one of them died from intestinal obstruction and the other from breast cancer,<sup>4</sup> which shows that PJS' relationship with other subtypes of diseases has been a known fact for more than a century. In 1921, Peutz closely studied a Dutch family that had gastrointestinal pigmentations and polyps in several of its members, for which he created the family pedigree, finding that more than half of its members developed intestinal cancer.<sup>16</sup>

An important fact to mention is that the polyps presented during childhood are benign, and their malignant character develops until adulthood.<sup>8</sup> As mentioned above, oral macules may not be present at birth and may appear over time during childhood. In some elderly patients, it has been observed that cutaneous macules tend to depigment over the years, but oral macules do not. However, despite depigmentation of cutaneous macules, the risk of developing gastrointestinal polyps is not decreased.<sup>5</sup> There is no evidence that hypermelanic pigmentations are malignant like gastrointestinal polyps.<sup>8</sup>

### CONCLUSION

The PJS is an autosomal dominant genetic disorder that affects men and women equally, and whose visible clinical manifestations are mainly limited to the oral cavity. It is impossible to separate genetics from dentistry due to the high correlation between genetic syndromes and craniomaxillofacial manifestations. Therefore, the dentist must develop skills to detect conditions that deviate from normality and that may suggest a genetic condition that has not been diagnosed. The timely clinical and genetic diagnosis of PJS allows the health professional to alert the patient to possible comorbidities such as intussusception, gastrointestinal occlusion, or cancer.

### REFERENCIAS / REFERENCES

1. Abdo Francis JM, Pérez Torres E, Bernal Sahagún F, Dzib Salazar J. Síndrome de Peutz-Jeghers. *Rev Med Hosp Gen Mex.* 2005; 68: 99-105.
2. Tse JY, Wu S, Shingare SA et al. Peutz-Jeghers syndrome: a critical look at colonic Peutz-Jeghers polyps. *Mod Pathol.* 2013; 26: 1234-1240.
3. Sapp JP. *Patología oral y maxilofacial contemporánea.* 2 ed. Barcelona, España: Elsevier; 2004. p. 173.
4. Gorlin RJ, Cohen MM, Hennekam RCM. *Syndromes of the head and neck.* 4 ed. New York: Oxford University Press; 2001. pp. 476-479.
5. Gay Muñoz PM, López Padilla SO. Síndrome de Peutz-Jeghers. *Acta Med.* 2018; 16: 78-79.
6. Cervantes Bustamante R, Ocampo del Prado LC, Zárate Mondragón F et al. Síndrome de Peutz-Jeghers. *Rev Gastroenterol Mex.* 2003; 68: 266-270.
7. Cawson RA, Odell EW. *Fundamentos de medicina y patología oral.* 8ª ed. Barcelona, España: Elsevier; 2009. pp. 328-332.
8. Araiza-Atanacio I, Gallardo-Villamil A, Sáez-De Ocaris M, Orozco-Covarrubias L. Síndrome de Peutz-Jeghers y su variabilidad sintomática. *Dermatol Rev Mex.* 2020; 64 (1): 70-74.
9. Chirinos-Llerena W. Síndrome de Peutz-Jeghers, manifestaciones bucales y su relación con la odontopediatría. *Odontol Pediatr.* 2012; 11: 40-48.
10. Candel González FJ, Matesanz David M, Candel Monserrate I. Insuficiencia corticosuprarrenal primaria. Enfermedad de Addison. *An Med Interna.* 2001; 18: 48-54.
11. Diaz-Franco MA, Mancheno-Valencia A, Vega-Memije ME, Mosqueda-Taylor A. Síndrome de Laugier-Hunziker: reporte de seis casos e importancia del diagnóstico diferencial. *Ciencias Clínicas.* 2014; 15:55-61.
12. López Tintos BO, Ángeles Ángeles A, Gutiérrez Cirlos C, García Hidalgo L, Orozco Topete R. Complejo de Carney: mixomas cutáneos y lentiginosis en una paciente con síndrome de Cushing. *Dermatol Rev Mex.* 2009; 53: 187-189.
13. Pitarch Bort G, Laguna Argente C, Martín González B, Febrer Bosch MI, Alegre de Miquel V. Síndrome de McCune-Albright. *Med Cutan Iber Lat Am.* 2009; 37: 144-146.
14. Blanco V, Keochgerián V. Cowden's syndrome. Case report, with reference to an affected family. *Med Oral Patol Oral Cir Bucal.* 2006; 11: E12-E16.
15. Parés D, Pera M, González S, Pascual Cruz M, Blanco I. Poliposis adenomatosa familiar. *Gastroenterol Hepatol.* 2006; 29: 625-635.
16. Kopacova M, Tacheci I, Rejchrt S, Bures J. Peutz-Jeghers syndrome: diagnostic and therapeutic approach. *World J Gastroenterol.* 2009; 15: 5397-5408.

Correspondencia / Correspondence:

**Agustín Tiol-Carrillo**

**E-mail:** agustintiolcarrillo@gmail.com