



## Endocoronas, una opción de tratamiento restaurador

Juan Pablo Miranda Fernández,\* Roberto Quintero Sifuentes,\*  
Daniel Duhalt Iñigo,\* Enrique Ríos Szalay\*

\* Especialidad de Odontología Restauradora Avanzada, División de Estudios de Postgrado e Investigación,  
Facultad de Odontología, Universidad Nacional Autónoma de México. México.

### RESUMEN

Las endocoronas son restauraciones indirectas que mediante la adhesión dentinaria con cementos poliméricos pueden reconstruir y restaurar un diente, con un solo componente de diversos materiales, principalmente cerámicos. Ofrecen resultados reportados muy favorables en dientes posteriores, considerándola como una alternativa más conservadora a la reconstrucción con endoposte intrarradicular-núcleo y su restauración con una corona completa. Los requerimientos mínimos indispensables son: dientes con tratamientos de conductos exitosos, al menos tres paredes remanentes con una altura mínima de 2 mm, un espesor regular de 3 mm del tejido cervicorradicular remanente y paredes internas del espacio de la cámara pulpar con divergencia de 5 a 8 grados. Se presentan tres casos clínicos de tratamiento con endocoronas en dientes con diferentes diagnósticos, materiales utilizados y pronóstico.

**Palabras clave:** Adhesión, endocorona, rehabilitación dental, corona dental.

### INTRODUCCIÓN

Los dientes tratados endodóncicamente pueden tener diferentes características y propiedades a los dientes vitales en cuanto a su estructura, resistencia, integridad e hidratación. La pérdida de estructura dental por diversas razones, entre ellas su desgaste durante la preparación, afecta la solidez, reduce su resistencia a la fractura y consecuentemente limita su pronóstico<sup>1</sup> que según Meyenberg,<sup>2</sup> Shemesh<sup>3</sup> y Kishen<sup>4</sup> es predisponente directo a la formación de fisuras o agrietamientos tanto en el esmalte como en la dentina y éstas a su vez a la posible creación de fracturas, que pueden ser

ocasionadas por remoción extensa y rápida del tejido durante el tratamiento de conductos o durante la colocación del endoposte, debilitamiento por interacción excesiva con irrigantes o medicación intraconductos como el hipoclorito de sodio y el hidróxido de calcio, efectos corrosivos de algunos materiales restauradores como el ácido grabador en exceso y fuerzas oclusales excesivas cuyo efecto se potencializa por la reducción de propiocepción que presentan los dientes desvitalizados.<sup>2-4</sup>

### PRESENTACIÓN DE CASOS CLÍNICOS

Con el mejoramiento y desarrollo de la adhesión polimérica en esmalte y dentina en sus más de 60 años de estudio,<sup>5</sup> se puede confiar en el sellado marginal, retención y estabilidad de restauraciones indirectas parciales o totales, así surgen las endocoronas, restauraciones adhesivas posteriores unitarias que abarcan hasta las paredes de la cámara pulpar en un solo bloque, reemplazando las reconstrucciones intracoronarias y las restauraciones totales. Entre los materiales disponibles para su realización, existen: cerámicas, resinas y silicatos (*Tabla 1*).<sup>6</sup>

La principal indicación de las endocoronas es en dientes con poco remanente coronario. Los principios biomecánicos indican que la resistencia estructural de un diente depende de la cantidad y proporción de los tejidos remanentes y la integridad de la forma anatómica. Las variaciones en la calidad del tejido después del tratamiento endodóncico demostraron tener una influencia no significativa en el comportamiento biomecánico del diente.<sup>7,8</sup>

El espacio interoclusal limitado es también una indicación para las endocoronas puesto que no requieren más de 3 mm de altura oclusal para poseer propiedades ideales que presentan las preparaciones para coronas convencionales.<sup>7,9</sup> Otra indicación para las endocoronas son dientes con raíces en las que no se pueda colocar endopostes, por curvaturas en su tercio medio o dilaceraciones, conductos muy estrechos o

Recibido: Octubre 2019. Aceptado: Enero 2020.

**Citar como:** Miranda FJP, Quintero SR, Duhalt ID, Ríos SE. Endocoronas, una opción de tratamiento restaurador. Rev Odont Mex. 2020; 24 (3): 206-213.

© 2020 Universidad Nacional Autónoma de México, [Facultad de Odontología]. Este es un artículo Open Access bajo la licencia CC BY-NC-ND (<http://creativecommons.org/licenses/by-nc-nd/4.0/>).

[www.medigraphic.com/facultadodontologiaunam](http://www.medigraphic.com/facultadodontologiaunam)

muy amplios, donde un poste no ofrezca un pronóstico favorable, conductos en forma de C y también en accidentes operatorios con gran pérdida de tejidos como las perforaciones de piso de cámara.<sup>6</sup> En situaciones de pérdida de tejido coronal severo, la principal opción es realizar un tratamiento de poste-núcleo, pero éstos disminuyen la resistencia a fracturas y también requieren remoción de tejido sano, incrementando un riesgo de perforación.<sup>6,9</sup> Desde una perspectiva clínica, el diseño de la endocorona parece tener ventajas prácticas sobre restauraciones con poste-núcleo: es más económica, requiere menor tiempo de elaboración y no existe contracción de resina asociada con la técnica.<sup>9</sup>

Se seleccionaron tres pacientes que acuden a la Especialidad de Odontología Restauradora Avanzada del Postgrado de la Facultad de Odontología de la UNAM, con diferentes características clínicas, diagnósticos y pronósticos, de género femenino entre 45 y 55 años de edad, con dientes tratados endodóncicamente, los cuales coadyuvaron para el desarrollo y realización del tema de este artículo.

**Caso 1**

Mujer de 46 años de edad que acude a la Clínica de Odontología Restauradora Avanzada en el Postgrado de Odontología de la Facultad de Odontología de la UNAM, con el motivo de consulta de restaurar los dientes 36 y 37 (Figura 1A), despulpados, con restauraciones provisionales, lesiones de caries recidivante y espacio interoclusal disminuido en relación con sus antagonistas, tejido remanente coronario limitado en ambos dientes, pero en especial en el diente 36 y con un mínimo grosor a nivel de la furca, se indica su extracción para posterior colocación de implante. En el análisis del diente 37, éste contaba con altura de 4 mm y un grosor de 3 mm en todas sus paredes, por lo cual se determina la realización de una endocorona (Figura 1B).

Con aislamiento absoluto, se procede a la preparación del espacio de la cámara pulpar, para crear divergencia oclusal entre 5 y 8 grados, descontaminación con hipoclorito de sodio al 5% y compensación de socavados con resina fotocurable Filtek™ Z350 (3M-ESPE) brindando paredes rectas y lograr la divergencia mencionada, se sellaron los accesos de conductos con cemento polimérico RelyX™ U200 (3M-ESPE), se procedió a tomar impresión con polivinil siloxano (PVS), Elite HD+ (Zhermack) (Figura 1C) y se realiza la obturación temporaria con Systemp onlay (Ivoclar Vivadent). El material restaurativo de elección fue cerámico SR Nexco (Ivoclar Vivadent) por sus características en general y en especial por su resiliencia, resistencia a la fractura y bajo costo (Figura 1D).

En la segunda cita se retira el restaurador temporario, se coloca el aislamiento absoluto, limpieza de la cavidad con clorhexidina en pasta al 2% Consep-sis™ Scrub (Ultradent), se comprueba la adaptación y la altura oclusal de la restauración y se procede a la cementación con RelyX™ U200 (3M-ESPE), se procede a la remoción de excedentes después de un prepolimerizado de 3 segundos, se retira el aislamiento absoluto, se comprueba la oclusión con papel articular de 12 µm, se realizó el pulido con gomas y pasta de pulido para resinas (Figura 1E-F).

**Caso 2**

Mujer de 48 años con síndrome de Sjögren secundario acude a consulta para tratamiento integral a la misma clínica de la misma institución. Para rehabilitar los dientes 37 y 36, se eliminan las obturaciones previas y la remoción de lesiones de caries circundante y en cervical del diente 36 (Figura 2A), donde se evidencia gran pérdida de tejido tanto coronal como radicular, con el diagnóstico endodóncico de pulpitis irreversible asintomática, se procede a realizar el tratamiento

**Tabla 1:** Nombres comerciales y estructuras de diferentes materiales usados para la fabricación de endocoronas.<sup>6</sup>  
Trade names and structures of different materials used for the fabrication of endocrowns.<sup>6</sup>

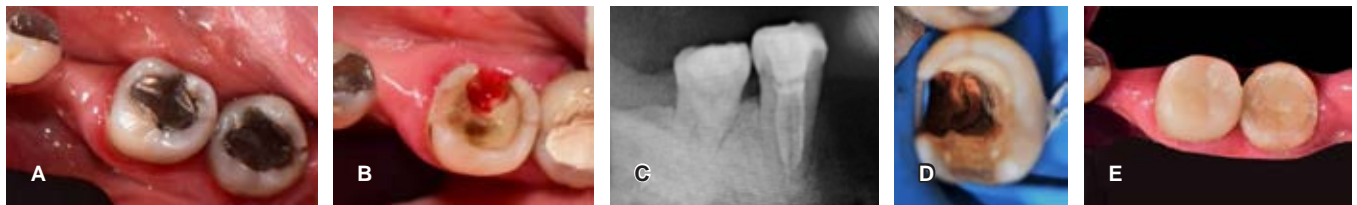
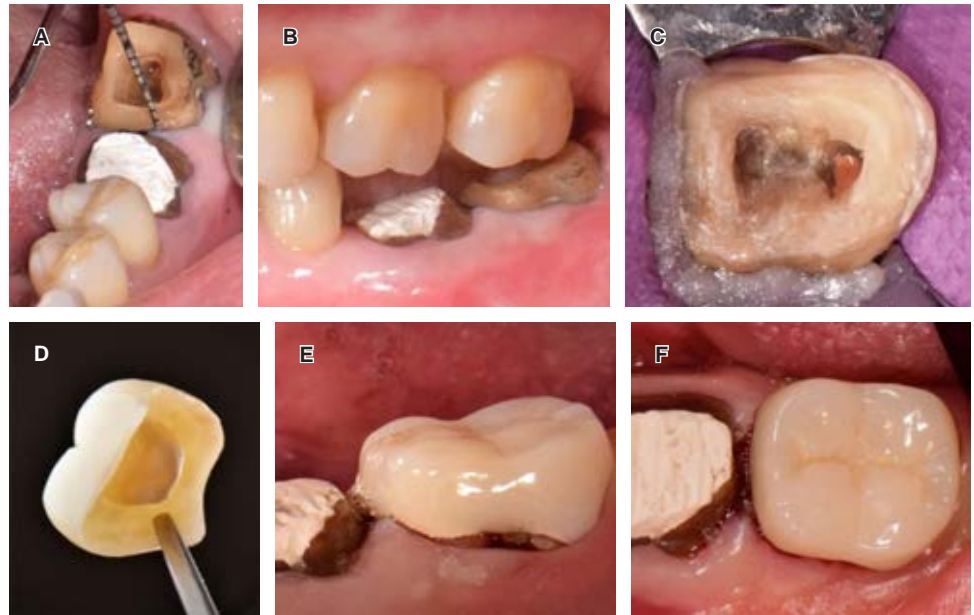
Designación comercial - marca	Estructura
VITA Mark II - VITA Zahnfabrik	Cerámica feldespática
e.max CAD - Ivoclar Vivadent AG	Cerámica vítrea con refuerzo de disilicato de litio
Lava Ultimate - 3M ESPE	Resina de nanorrelleno
CERASMART - GC	Resina de nanorrelleno
ENAMIC - VITA Zahnfabrik	Red cerámica con infiltración de polímeros PICN
SUPRINITY - VITA Zahnfabrik	Silicato de litio con refuerzo de zirconia
Celta Duo - Densply Sirona	Silicato de litio con refuerzo de zirconia
InCoris TZI - Densply Sirona	Zirconia

PICN = polymer infiltrated ceramic network.

**Figura 1:**

**A)** Estado inicial de diente 37. **B)** Espacio interoclusal limitado que indica la realización de una endocorona. **C)** Divergencia de 5° a 8° con resina. **D)** Vista interna de la incrustación de cerómero. **E y F)** Vista vestibular y oclusal respectivamente de la endocorona ya cementada.

**A)** Initial aspect of tooth 37. **B)** Limited interocclusal space indicating the need to an endocrown to rehabilitation. **C)** Divergence of 5° to 8° with resin. **D)** Internal view of the ceromer inlay. **E and F)** Vestibular and occlusal view respectively, of cemented endocrown.



**Figura 2:** **A)** Restauración de amalgama previa en diente 36. **B)** Una vez retirada la obturación y remoción de caries en zona lingual comprometida. **C)** Radiografía final del diente después de realizar el tratamiento de conductos y restauración temporal. **D)** Conductos en forma en C, antes de sellar su acceso con ionómero de vidrio. **E)** Restauración ya cementada después de verificada la oclusión.

**A)** Previous amalgam restoration on tooth 36. **B)** The filling has been removed and caries removed in the compromised lingual area. **C)** Final X-ray of the tooth after root canal treatment and a temporary restoration. **D)** C-shaped conduits, before sealing their access with glass ionomer. **E)** Restoration already cemented after verifying the occlusion.

de conductos, se observa una raíz cónica y una disposición de conductos en C (*Figura 2B-C*). Terminado el tratamiento de conductos, se determina la colocación de una endocorona ante la imposibilidad de retención de un poste intrarradicular por la disposición de los conductos y el grosor de las paredes radicales. Se sella el tercio cervical con ionómero de vidrio fotopolimerizable Vitrebond™ (3M-ESPE) (*Figura 2D*).

En la siguiente cita, se conforman las paredes intrapulpares y la zona lingual comprometida con fresa troncocónica 856 (*Figura 2B*), se eliminó todo tejido remanente frágil y se terminó la preparación coronal y se obtuvo la impresión con PVS Virtual® XD (Ivoclar Vivadent), determinando como material restaurativo final cerómero y se coloca obturación temporal. En la tercera cita, se procede con la prueba y consecuente

cementación de la restauración de SR Nexco (Ivoclar Vivadent) con cemento RelyX™ U200 (3M-ESPE), se realizó la remoción de excedentes, el control de oclusión y pulido final (*Figura 2E*).

### Caso 3 [graphic.org.mx](http://www.graphic.org.mx)

Mujer de 57 años de edad, acude también a la misma clínica a consulta para cambio por desajuste de restauraciones metálicas de amalgama e incrustación metálica en dientes 36 y 37 respectivamente (*Figura 3A*). Después de la remoción de las restauraciones metálicas y la limpieza de éstas se evidencia la necesidad de tratamiento de conductos en diente 36 por diagnóstico de pulpitis irreversible asintomática. Durante la permeabilización de los conductos se produjo



una perforación del piso pulpar, el cual se procede a sellar con un sustituto bioactivo de dentina con base en silicato tricálcico, Biodentine™ (Septodont) y se prosiguió con el tratamiento de conductos, dejando en observación el diente por una semana (Figura 3B).

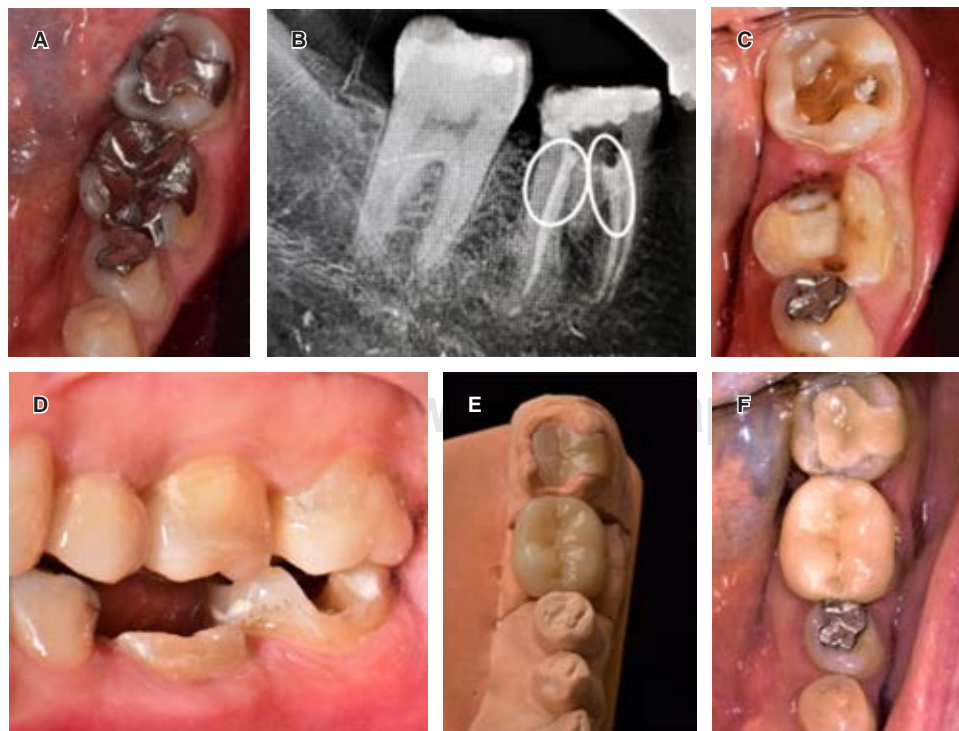
En la segunda cita, los signos y síntomas permitieron terminar el tratamiento de conductos y sellar la cavidad pulpar con una capa de ionómero vítreo Vitrebond™ (3M-ESPE) de 2 mm de espesor, por el poco remanente dentario y la imposibilidad de colocar un endoposte por la nula existencia de paredes axiales para su retención, se decide realizar una endocorona de disilicato de litio e.max CAD (Ivoclar Vivadent AG) en el diente 36 y un onlay convencional en diente 37, se procede a tomar impresión con PVS Elite HD+ (Zhermack) y se coloca resina C&B como obturación temporal (Figura 3C-E).

En la tercera cita se eliminaron las obturaciones temporales, se prueban las restauraciones cerámicas definitivas, comprobando su adaptación, áreas de contacto del diente 36, contactos interoclusales en posición céntrica, excursiones laterales y protusiva para después proceder a la desinfección del tejido remanente con pasta de clorhexidina al 2% Consepis™ Scrub (Ultradent), se procede al grabado de las restauraciones con ácido fluorhídrico al 9% Porcelain Etch (Ultradent) durante 20 segundos,<sup>10,11</sup> neutralización con ácido ortofosfórico al 35% (3M), y colocación

de silano por 1 minuto; la cementación fue igualmente con cemento polimérico dual RelyX™ U200 (3M-ESPE), se removieron excedentes y se realizaron los ajustes necesarios de oclusión (Figura 3F).

## DISCUSIÓN

La importancia de los casos que presentamos concuerda con los parámetros propuestos por Pissis<sup>12</sup> en 1995 al fabricar restauraciones cerámicas libres de metal que abarcaban las paredes de la cámara pulpar en un solo bloque, denominándolas «endocoronas».<sup>13</sup> A partir de ello, diversos autores usan estos principios con gran heterogeneidad en cuanto a la técnica, la metodología y materiales empleados y los parámetros estudiados y comparados, entre ellos los principales son: tasas de supervivencia, modelos de falla, y criterio clínico.<sup>6</sup> Los dientes posteriores con tratamiento de conductos requieren un recubrimiento total para minimizar el riesgo a fracturas al tener tejido remanente frágil, promover un sellado coronal para prevenir contaminación bacteriana y devolverles la función,<sup>14</sup> como los casos presentados no eran candidatos a una rehabilitación convencional de endoposte-núcleo-corona por diversas situaciones, se siguieron los parámetros propuestos por Fages,<sup>7</sup> Menezes Silva,<sup>8</sup> Taha<sup>9</sup> y Einhorn<sup>14</sup> entre otros, realizando endocoronas, obteniendo éxito en la restauración a corto plazo, esperando



**Figura 3:**

**A)** Restauraciones preexistentes de dientes 36 y 37. **B)** Obturación de conductos y sellado de la perforación de furca con Biodentine™ (Septodont). **C)** Sellado con ionómero de vidrio y preparación para la endocorona. **D)** Comparativa de estructura remanente entre 36 y 37. **E)** Endocorona y onlay de disilicato de litio en modelo. **F)** Restauraciones cementadas.

**A)** Pre-existing restorations of teeth 36 and 37. **B)** Canal filling and sealing of the furcation perforation with Biodentine™ (Septodont). **C)** Sealing with glass ionomer and preparation for endocrown. **D)** Comparison of the remaining structure between pieces 36 and 37. **E)** Endocrown and lithium disilicate onlay in the model. **F)** Cemented restorations.

uno a mediano y largo plazo como los obtenidos por Borgia en 2016 que indicó un éxito de 90% en casos con hasta 19 años de control, mencionando que el remanente coronario es el factor más importante en el éxito de las endocoronas.<sup>13</sup>

Según Sedrez-Porto en su revisión sistemática y metaanálisis de 2016 revisó un total de 102 dientes en cinco estudios donde se realizaron endocoronas en molares y premolares con diversos materiales como cerómeros, resinas y cerámicas cementados con cementos duales convencionales y de autograbado, los cuales no dieron relevancia significativa en su comparación.<sup>15</sup>

En cuanto a estudios con dientes con pérdida de remanente coronario se encontró un índice de éxito menor en los dientes no tratados endodóncicamente (62%), un 80% de éxito en los que se usó endoposte de fibra de vidrio<sup>9,14</sup> y un éxito del 90 al 94% de éxito de las endocoronas pero se precisan más estudios para aseverar la gran capacidad de éxito que presenta esta técnica.<sup>9,15</sup>

En cuanto a la adhesión, existe controversia sobre la eficacia de los sistemas de autograbado. Algunas investigaciones muestran que proporcionan una fuerza de unión de la dentina comparable a la obtenida con el sistema de grabado y enjuague, mientras que otras han observado una fuerza de unión significativamente menor.<sup>6,15</sup>

## CONCLUSIONES

Las endocoronas son una alternativa al tratamiento convencional, puesto que están dirigidas hacia la tendencia de odontología adhesiva que permite ser más conservador en situaciones como las presentadas en los casos clínicos. Sin embargo, conocer sus ventajas e inconvenientes tanto como sus indicaciones logra que el tratamiento sea predecible y asegura así un éxito a largo plazo.

### Clinical case

## Endocrowns, a restorative treatment option

Juan Pablo Miranda Fernández,\*  
Roberto Quintero Sifuentes,\* Daniel Duhalt Iñigo,\*  
Enrique Ríos Szalay\*

\* Advanced Restorative Dentistry, Postgraduate F.O. UNAM, Mexico.

## ABSTRACT

Endocrowns are indirect restorations that, through bonding to dentin with polymeric cements, can rebuild and restore a tooth with a single component of various materials, mainly ceramic. Very favorable results in posterior teeth have been reported, considering them a more conservative alternative to reconstruction with endopost-core and its restoration with a complete crown. Requirements to carry them out are a tooth with successful root canal treatment, at least 3 walls with a minimum height of 2 mm, a thickness of 3 mm, and pulp walls with angles from 5° to 8°. This paper presents three clinical cases of endocrowns in teeth with a different diagnosis, materials used, and prognosis.

**Keywords:** Adhesion, endocrown, dental rehabilitation, dental crown.

## INTRODUCTION

Endodontically treated teeth might have different characteristics and properties than those of vital teeth in terms of structure, strength, integrity, and hydration.

For several reasons, the tooth structure loss, including its wear during preparation for rehabilitation, affects its firmness, reduces its fracture resistance, and consequently limits its prognosis.<sup>1</sup> According to Meyenberg,<sup>2</sup> Shemesh,<sup>3</sup> and Kishen<sup>4</sup> this loss directly predisposes to the formation of fissures or cracks in both enamel and dentin.

Fissures in turn can cause fractures weakening (due to extensive and rapid removal of tissue during root canal treatment or during endopost placement) produced by excessive interaction with irrigants or intracanal medications (such as sodium hypochlorite and calcium hydroxide) corrosive effects of some restorative materials (such as excess acid etching) and excessive occlusal forces, whose effect is reinforced by the reduction of proprioception exhibited by devitalized teeth.<sup>2-4</sup>

## PRESENTATION OF CLINICAL CASES

With the improvement and development of polymeric bonding to enamel and dentin in more than 60 years of study,<sup>5</sup> it is possible to rely on the marginal sealing, retention, and stability of indirect restorations, partial or total. This is the way endocrowns arose, unitary posterior adhesive restorations that span up to the walls of the pulp chamber in a single block, replacing intracoronary reconstructions and total restorations. Among the materials available for its realization there are ceramics, resins, and silicates study (*Table 1*).<sup>6</sup>

Endocrowns are mainly indicated for teeth with a little coronal remnant. Biomechanical principles indicate that the tooth structural strength depends on the amount and proportion of the remaining tissues

and the integrity of the anatomical shape. Variations in tissue quality after endodontic treatment were shown to have a non-significant influence on the biomechanical behavior of the tooth.<sup>7,8</sup>

Endocrowns do not require more than 3 mm occlusal height to offer the properties of conventional crown preparations, so limited interocclusal space is not an obstacle to their usage.<sup>7,9</sup>

Endocrowns are also indicated in cases of the roots of teeth in which endoposts do not offer a favorable prognosis due to curvatures in the middle third or dilacerations, very narrow, very wide or C-shaped canals, or in cases of surgical accidents with large tissue loss, such as chamber floor perforations.<sup>6</sup>

In situations of severe loss of coronal tissue, the main option is a post-core treatment, but this one decreases the resistance to fractures and requires the removal of healthy tissue, increasing the risk of perforation.<sup>6,9</sup> From a clinical perspective, the endocrown design seems to have practical advantages over post-core restorations: it is cheaper, requires less elaboration time, and there is no resin shrinkage associated with the technique.<sup>9</sup>

Three female patients 45 to 55 years of age were selected, attended the Advanced Restorative Dentistry Specialty of the Postgraduate School of the *Facultad de Odontología de la UNAM*, with different clinical characteristics, diagnoses, and prognosis, with endodontically treated teeth.

### Case 1

A 46-year-old female patient who consulted about the restoration of pulpless teeth 36 and 37 (*Figure 1A*) with provisional restorations, recurrent caries lesions, and narrowing of the interocclusal space relative to its antagonists; limited coronal remnant tissue in both teeth, especially in tooth 36 and with a minimum thickness at the level of the furcation. Its extraction is indicated for subsequent implant placement.

Regarding tooth 37, 4 mm high and 3 mm thick in all its walls, an endocrown was determined (*Figure 1B*). Absolutely isolated, the pulp chamber was prepared to create an occlusal divergence between 5° and 8°. It was decontaminated with 5% sodium hypochlorite and undermines were compensated with photocurable resin Filtek™ Z350 (3M-ESPE®) creating straight walls. Canal accesses were sealed with polymer cement RelyX™ U200 (3M-ESPE®); then an impression was taken with polyvinyl siloxane (PVS) Elite HD + (Zhermack®) (*Figure 1C*) and temporary sealing with Systemp Onlay (Ivoclar Vivadent®) was made. The restorative material of choice was ceromer SR Nexco

(Ivoclar Vivadent) due to its characteristics in general and especially for its resilience, fracture resistance, and low cost (*Figure 1D*).

During the second appointment, the temporary restorer was removed; the cavity was absolutely isolated and then it was cleaned with Consepsis™ Scrub 2% chlorhexidine paste (Ultradent), the adaptation, and the occlusal height of the restoration were verified and then cemented with RelyX™ U200 (3M-ESPE) cement. The surpluses were removed and after a 3-second pre-polymerization, the insulation was removed. Then, the occlusion was checked with a 12 µm articulating paper. Finally, the polishing was carried out with rubber and polishing paste for resins (*Figure 1E-F*).

### Case 2

A 48-year-old female patient with secondary Sjögren's syndrome attended consultation for comprehensive treatment.

To rehabilitate teeth 36 and 37, previous fillings and surrounding caries lesions were removed. In the cervical area of tooth 36 (*Figure 2A*) a great loss of both coronal and root tissue was evident. With an endodontic diagnosis of asymptomatic irreversible pulpitis, the canal was treated, a conical root and a C-shaped canal arrangement were observed (*Figure 2B-C*).

Subsequently, given the impossibility of retention of an intraradicular post due to the arrangement of the canals and the thickness of the root walls, it was decided to place an endocrown. The cervical third was sealed with Vitrebond™ (3M-ESPE) light-curing glass ionomer (*Figure 2D*).

At the next appointment, the intrapulpal walls and the compromised lingual area were shaped with a frusto-conical bur 856 (*Figure 2B*), all remaining fragile tissue was removed and the coronal preparation was completed. Afterward, the impression was obtained with VPS Virtual® XD (Ivoclar Vivadent) applying ceromer as the final restorative material, and a temporary filling was placed.

During the third appointment, we proceeded with the test and subsequent cementation of the SR Nexco (Ivoclar Vivadent) restoration with RelyX™ U200 (3M-ESPE) cement; immediately, the surpluses were removed and the occlusion control and final polishing were carried out (*Figure 2E*).

### Case 3

A 57-year-old female patient consulted for a change due to a mismatch of metal amalgam restorations and metal inlay on teeth 36 and 37, respectively (*Figure 3A*).



After removing the metal restorations and cleaning them, it was observed that the root canal in tooth 36 needed treatment, due to the diagnosis of asymptomatic irreversible pulpitis.

While the canal was permeabilized, perforation of the pulp floor was produced, which was sealed with a bioactive dentin substitute based on tricalcium silicate, Biodentine™ (Septodont), and the canal treatment was continued, leaving the tooth under observation for a week (Figure 3B).

During the second appointment, the signs and symptoms made it possible to finish the root canal treatment and seal the pulp cavity with a glass ionomer layer of 2 mm thick, Vitrebond™ (3M-ESPE). Due to the fact that there were few tooth remnants and the impossibility of placing an endopost due to the null existence of axial walls for retention, it was decided to use a lithium disilicate endocrown e.max CAD (Ivoclar Vivadent AG) on tooth 36 and a conventional onlay on tooth 37; then, an impression with (PVS) Elite HD + (Zhermack) was taken and C&B resin was applied to temporary seal (Figure 3C-E).

At the third appointment, the temporary fillings were removed and definitive ceramic restorations were tested, verifying their adaptation, tooth 36 contact areas, interocclusal contacts in centric position, lateral and protrusive excursions. The remaining tissue was then disinfected with 2% chlorhexidine paste Consepsis™ Scrub (Ultradent). The restorations were etched with 9% hydrofluoric acid porcelain (Ultradent) for 20 seconds,<sup>10,11</sup> neutralization with 35% orthophosphoric acid (3M), and silane placement for 1 minute. Cementation was also done with RelyXTM U200 (3M-ESPE) dual polymeric cement; afterward, surpluses were removed and the necessary occlusion adjustments were made (Figure 3F).

## DISCUSSION

The importance of the cases that we present agrees with the parameters proposed by Pissis<sup>12</sup> in 1995 when fabricating metal-free ceramic restorations that encompassed the walls of the pulp chamber in a single block, calling them «endo-crowns».<sup>13</sup>

Various authors use these principles with great heterogeneity in terms of the technique, methodology, materials used and parameters studied and compared. The main parameters are survival rates, failure models, and clinical criteria.<sup>6</sup>

Having fragile remaining tissue, root canal treatment posterior teeth require a total covering to minimize the risk of fractures, therefore a coronal seal is necessary to prevent bacterial contamination and restore function.<sup>14</sup>

Due to various situations, the cases presented were not candidates for conventional endopost-core-crown rehabilitation. For this reason, the parameters proposed by Fages,<sup>7</sup> Menezes Silva,<sup>8</sup> Taha,<sup>9</sup> and Einhorn<sup>14</sup> among others, were followed, performing endocrowns. The restoration was successful in the short term and awaiting medium and long term results such as those obtained by Borgia in 2016 which constituted a 90% success in cases that were monitored for a period of up to 19 years, mentioning that the coronal remnant is the most important factor in the success of endocrowns.<sup>13</sup>

In his 2016 systematic review and meta-analysis, Sedrez-Porto, in five studies, reviewed a total of 102 molars and premolars in which endocrowns of various materials such as ceromers, resins, and ceramics were used with self-etching cement and conventional dual cement. When comparing the results, the different materials did not produce any significant relevance.<sup>15</sup>

Regarding studies about teeth with loss of coronal remnant, a lower success was found in not endodontically treated teeth (62%); those in which a fiberglass endopost was used got 80% success<sup>9,14</sup> and the endocrowns got a 90 to 94% success, but more studies are required to confirm the great capacity for success of this technique.<sup>9,15</sup>

Relating to the adhesion factor, there is a controversy about the effectiveness of self-etching systems. Some researches show that they provide a dentin bond strength comparable to that obtained with the etching and rinse system, while others have observed a significantly lower bond strength.<sup>6,15</sup>

## CONCLUSIONS

Endocrowns are an alternative to conventional treatment since they are directed towards the trend of adhesive dentistry that allows being more conservative in situations such as those presented in clinical cases. Knowing its advantages and disadvantages as well as its indications allows treatment to be predictable and ensure long-term success.

## REFERENCIAS / REFERENCES

1. Magne P, Carvalho AO, Bruzi G, Anderson RE, Maia HP, Giannini M. Influence of no-ferrule and no-post buildup design on the fatigue resistance of endodontically treated molars restored with resin nanoceramic CAD/CAM crowns. *Operatory Dent.* 2014; 39: 595-602.
2. Meyenberg K. The ideal restoration of endodontically treated teeth - structural and esthetic considerations: a review of the literature and clinical guidelines for the restorative clinician. *Eur J Esthet Dent.* 2013; 8: 238-268.
3. Shemesh H, Lindtner T, Portoles CA, Zaslansky P. Dehydration induces cracking in root dentin irrespective of instrumentation:

- a two-dimensional and three-dimensional study. *J Endod.* 2018; 44: 120-125.
4. Kishen A. Mechanisms and risk factors for fracture predilection in endodontically treated teeth. *Endodontic Topics.* 2006; 13: 57-83.
  5. Nakabayashi N, Kojima K, Masuhara E. The promotion of adhesion by the infiltration of monomers into tooth substrates. *J Biomed Mater Res.* 1982; 16: 265-273.
  6. Govare N, Contrepolis M. Endocrowns: A systematic review. *J Prosthet Dent.* 2020; 123: 411-418.
  7. Fages M, Bennasar B. The endocrown: a different type of all-ceramic reconstruction for molars. *J Can Dent Assoc.* 2013; 79: d140.
  8. Menezes-Silva R, Espinoza CAV, Atta MT, de Lima Navarro MF, Ishikiriama SK, Mondelli RFL. Endocrown: a conservative approach. *Brazilian Dent Sci.* 2016; 19: 121-131.
  9. Taha D, Spintzyk S, Schille C, Sabet A, Wahsh M, Salah T et al. Fracture resistance and failure modes of polymer infiltrated ceramic endocrown restorations with variations in margin design and occlusal thickness. *J Prosthodont Res.* 2018; 62 (3): 293-297.
  10. Puppini-Rontani J, Sundfeld D, Costa AR, Correr AB, Puppini-Rontani RM, Borges GA et al. Effect of hydrofluoric acid concentration and etching time on bond strength to lithium disilicate glass ceramic. *Oper Dent.* 2017; 42 (6): 606-615.
  11. Bajraktarova-Valjakova E, Grozdanov A, Guguvcevski L, Korunoska-Stevkovska V, Kapusevska B, Gigovski N et al. Acid Etching as surface treatment method for luting of glass-ceramic restorations, part 1: acids, application protocol and etching effectiveness. *Open Access Maced J Med Sci.* 2018; 6 (3): 568-573.
  12. Pissis P. Fabrication of a metal-free ceramic restoration utilizing the monobloc technique. *Pract Periodontics Aesthet Dent.* 1995; 7 (5): 83-94.
  13. Borgia Botto E, Barón R, Borgia JL. Endocrown: estudio clínico retrospectivo de una serie de pacientes, en un período de 8 a 19 años. *Odontología.* 2016; 18 (28): 48-59.
  14. Einhorn M, DuVall N, Wajdowicz M, Brewster J, Roberts H. Preparation ferrule design effect on endocrown failure resistance. *J Prosthodont.* 2019; 28: e237-e242.
  15. Sedrez-Porto JA, de Oliveira da Rosa WL, Fernandes da Silva A, Aldrighi Münchow EA, Pereira-Cenci T. Endocrown restorations: A systematic review and meta-analysis. *J Dent.* 2016; 52: 8-14.

*Correspondencia / Correspondence:*

**Juan Pablo Miranda Fernández**

**E-mail:** jpmfariad@gmail.com