



## Estudio comparativo de dientes naturales e impresos en 3D a partir de tomografía volumétrica de haz cónico

Alberto Teramoto Ohara,\* Analaura Ávila Carrillo,\* María Eugenia Real Mejía\*

\* Departamento de Ortodoncia de la Universidad Tecnológica de México.

### RESUMEN

**Objetivo:** Determinar la precisión en las medidas de los dientes *en vivo* en comparación con los dientes impresos de los datos obtenidos de una tomografía volumétrica de haz cónico (CBCT, por sus siglas en inglés). **Material y métodos:** Se realizó la medición lineal de 15 órganos dentarios mesiodistal, apicoincisal y linguo-vestibular, donde fueron diagnosticados por medio de un CBCT y cuya extracción estuviera indicada en el tratamiento. Los datos de la CBCT se subieron al programa InVesalius 3, para la segmentación de los órganos y archivados para su impresión, en una impresora Envision Tech con un fotopolímero. Las medidas se ingresaron a una base de datos en el programa SPSS versión 22. En el análisis estadístico se aplicó la prueba t de Student para determinar diferencias estadísticamente significativas entre las variables. **Resultados:** La mediana de la medida vestíbulo-lingual con el OD natural fue de 8.07 mm, y para el OD impreso fue de 7.90 mm. La medida mesiodistal la mediana para el OD real fue de 8.03 mm y para el OD impreso fue de 7.78 mm. La mediana para la medida apicoincisal con el OD real fue de 18.95 mm, y con el OD impreso fue de 18.47 mm. **Conclusiones:** No hubo diferencia estadísticamente significativa que pueda repercutir en el plan de tratamiento en las mediciones del grupo de dientes reales e impresos, sin descartar la posibilidad de que una mínima variación pueda tener repercusiones clínicas.

**Palabras clave:** Segmentación de dientes, impresión 3D, tomografía volumétrica de haz cónico.

### INTRODUCCIÓN

Los tratamientos exitosos de ortodoncia están basados en un diagnóstico y plan de tratamiento detallados. Un factor esencial del diagnóstico y plan de tratamiento ortodóncico es la capacidad de

predecir el tamaño real de los dientes que en ocasiones por situaciones naturales o patológicas se encuentran dentro de los maxilares. Una predicción precisa de las dimensiones de estos dientes ayuda a determinar si hay suficiente espacio para su erupción o tracción para una correcta alineación dentro de sus arcos.

Por muchos años, únicamente se contaba con radiografías (ortopantomografía y radiografías periapicales) en dos dimensiones para evaluar el tamaño y forma de los órganos dentarios, tanto aquellos que ya habían erupcionado como aquellos que estaban por hacerlo. Con la aparición de la tomografía axial computarizada (TAC) en la década de los 70 el diagnóstico y predicción del tamaño y forma de los órganos dentarios evolucionó y así fue posible obtener una información más precisa de la forma y ubicación de éstos.

En el Área Odontológica, el uso de la TAC estuvo limitada por su alto costo, pero con el desarrollo de la tomografía computarizada de haz cónico (CBCT) se disminuyeron considerablemente los costos en su producción, lo cual lo hizo más accesible. Una tomografía CBCT consta de varios archivos exportables DICOM, término que fue adoptado a principios de los años 80 (por sus siglas en inglés *Digital Imaging and Communications in Medicine*), esto hizo posible el poder observar a partir de un CBCT en forma tridimensional todas las estructuras de la cavidad bucal; sin embargo para poder aislar cada uno de los elementos deseados, se desarrolló el proceso de segmentación de imágenes. Este es un proceso que genera múltiples regiones de una imagen digitalizada cuyo objetivo es simplificar la imagen y convertirla en un objeto de relevancia, fácil de analizar.<sup>1,2</sup>

La segmentación de dientes desde una CBCT permite un modelado virtual de toda la dentición, revelando la anatomía radicular y el hueso de soporte, en un modelo más completo comparado con modelos de yeso tradicionales, ya que por medio de esto es

Recibido: Noviembre 2019. Aceptado: Febrero 2020.

**Citar como:** Teramoto OA, Ávila CA, Real MME. Estudio comparativo de dientes naturales e impresos en 3D a partir de tomografía volumétrica de haz cónico. Rev Odont Mex. 2020; 24 (3): 190-197.

© 2020 Universidad Nacional Autónoma de México, [Facultad de Odontología]. Este es un artículo Open Access bajo la licencia CC BY-NC-ND (<http://creativecommons.org/licenses/by-nc-nd/4.0/>)

posible observar de manera aislada o en conjunto todas las estructuras anatómicas que rodean un órgano dentario, y en el caso de ortodoncia valorar el anclaje de los dientes de acuerdo con el volumen que presentan las raíces dentales.<sup>3,4</sup>

Para convertir una imagen digital en un modelo físico se debe de llevar a cabo un proceso de manufacturación aditiva, conocida como impresión en 3D (tercera dimensión). Se han descrito varias técnicas de impresión en tercera dimensión en la literatura en el contexto de la ortodoncia.<sup>5,6</sup> Estudios han demostrado que determinadas impresoras en tercera dimensión pueden ser precisas para la reproducción de modelos con la capacidad de reemplazar los modelos dentales tradicionales para el diagnóstico y planeación del tratamiento, ya que no solamente será posible determinar forma, tamaño y ubicación exacta de cada estructura que conforma la cavidad bucal, sino también abren la posibilidad de aislar y modelar cada una de estas estructuras para abrir una amplia gama de tratamientos que van desde la predicción del tamaño de los dientes en dentición mixta, el obtener una réplica exacta de un órgano para ser reimplantado,<sup>6,9</sup> hasta la elaboración de un *setup* para crear aparatos personalizados,<sup>10</sup> en donde podamos determinar con exactitud la posición de las raíces dentales.

Liu y colaboradores<sup>11</sup> mencionan que los volúmenes obtenidos de dientes naturales en comparación con los de dientes impresos a partir de un CBCT, al medirlos mediante el sistema de desplazamiento de agua, los dientes impresos presentaron pequeñas diferencias.

El objetivo de este estudio será el determinar si la impresión en 3D de los archivos obtenidos a partir de la segmentación de los órganos dentarios en una tomografía computarizada de haz cónico (CBCT) son en forma y tamaño similares a los de los dientes naturales, utilizando medidas lineales con un calibrador digital.

## MATERIAL Y MÉTODOS

Se seleccionaron 15 órganos dentarios de cualquiera de los maxilares, no erupcionados, cuya extracción estuviera indicada en el tratamiento, diagnosticados por medio de una CBCT, provenientes de pacientes que acudieron a tratamiento en el Postgrado de Ortodoncia de la Universidad Tecnológica de México.

Después se realizó la extracción quirúrgica de los órganos dentarios retenidos. Paralelamente, dichos órganos dentarios retenidos fueron segmentados en el sistema operativo DICOM e impresos a partir del CBCT.

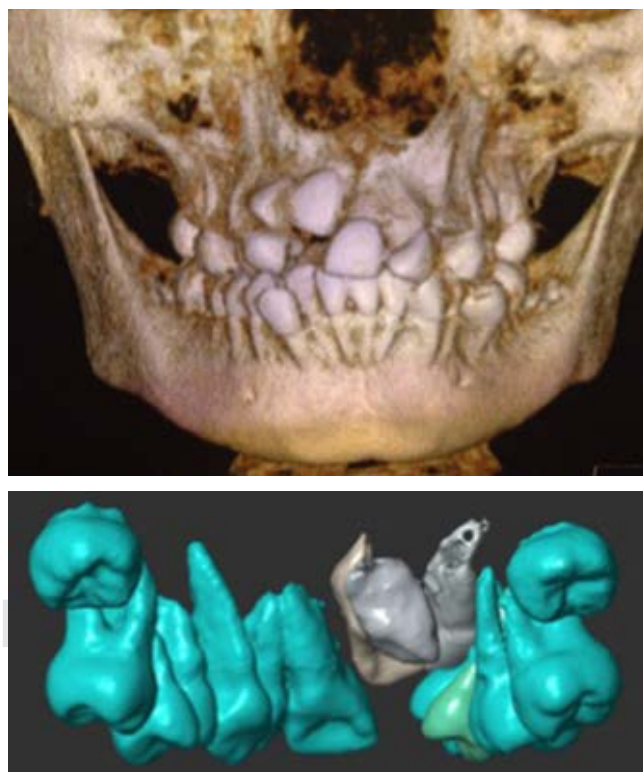
## Tomografía CBCT

A todos los pacientes se les realizó una CBCT, utilizando un tomógrafo marca I CAT con un Campo de Visualización de 25 cm. El escaneo se efectuó de acuerdo con las especificaciones de los fabricantes, el tamaño del voxel fue de 0.292 mm (120 Kv, 10 A) y los datos fueron exportados utilizando archivos DICOM que contaban con la misma distancia de corte del tamaño de cada voxel.

Después de la toma de la CBCT, se realizaron las extracciones de los órganos dentarios retenidos. Todos los dientes fueron sometidos a una limpieza con la finalidad de eliminar los restos de tejidos blandos, hueso, sangre y cálculo dental.

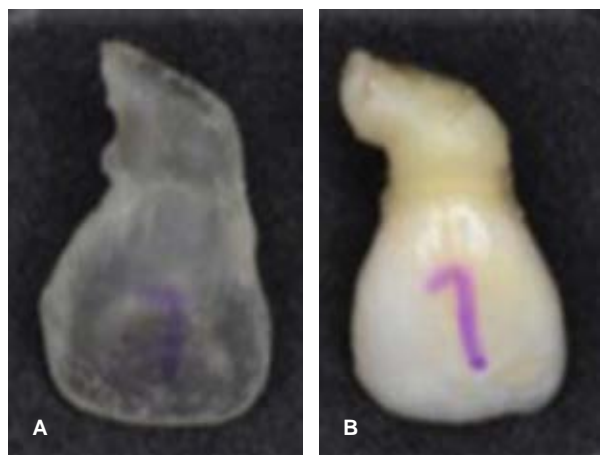
## Segmentación e impresión

Los órganos dentarios que iban a ser extraídos fueron segmentados utilizando los archivos DICOM de la CBCT para posteriormente ser impresos para realizar el estudio comparativo.



**Figura 1:** Órganos dentales segmentados tomografía computarizada de haz de cono.

*Segmented dental organs of cone-beam computed tomography.*



**Figura 2:** Comparación entre órgano dental real (A) e impreso (B).

*Comparison of real teeth (A) versus printing teeth (B).*

### Segmentación de los dientes

Se realizó la segmentación de los dientes en el programa abierto diseñado para segmentación InVesalius 3, este programa cuenta con un menú de densidades disponibles que permite una selección mayor de un número de voxels con valores de grises para realizar la segmentación. Los valores pueden ser definidos para determinar los valores de grises absolutos o relativos. La segmentación es semiautomática con ajustes manuales para definir secciones (Figura 1).

La función de alisado fue utilizada después de calcular la segmentación, se seleccionó el umbral de densidades que se quiere trabajar, y se guardaron tanto la versión sin alisado (2A) y con alisado (VB), para su comparación. Con la finalidad de diferenciar cada una de estas versiones, se realizó la coloración de cada uno de los

dientes para poder identificarlos, y fueron guardados en formato STL para su impresión (Figura 2).

### Impresión 3D

Los archivos de los dientes alisados se imprimieron utilizando la impresora VIDA de EnvisionTEC con un fotopolímero OP 13, E-Model 3SP de la misma marca.

Se realizaron las medidas lineales en los órganos dentarios extraídos utilizando un calibrador digital de los diámetros mesiodistales, diámetros bucolinguales y altura total. Todas las medidas fueron realizadas y registradas por un solo examinador. Asimismo, se realizaron las mismas mediciones en los órganos dentarios impresos digitalmente calculando los diámetros y la altura total y fueron registradas también por un solo examinador.

### Análisis estadístico

Todos los datos fueron ingresados a un programa de hoja de cálculo Excel 2003 (Microsoft, Redmond, Wash). Se realizó un análisis estadístico por medio de SPSS, 22.0 (IBM®, Chicago, Illinois), el cual fue efectuado en el mismo programa en donde se aplicó la prueba t de Student para determinar si existieron diferencias estadísticamente significativas entre las variables estudiadas. Se utilizó estadística descriptiva. Para las variables cuantitativas se emplearon medidas de tendencia central y dispersión. Se realizó un análisis de homogeneidad de las variables mediante el estadístico Levene, por lo que se utilizó estadística paramétrica.

### RESULTADOS

Se concluyó que la muestra tiene libre distribución, probablemente por el tamaño de la muestra,

**Tabla 1:** Análisis estadístico prueba t Student.  
*Statistical analysis, t-Student test.*

Medida	Técnica empleada	n	Media ± DE	t	p	Intervalo de confianza (95%)	
						Superior	Inferior
Vestíbulo lingual	Manual CBCT	4	(8.2150 ± 0.59629) (7.6800 ± 0.71012)	1.154	0.292	0.59948	1.66948
Mesiodistal	Manual CBCT	4	(7.3850 ± 0.25929) (6.7700 ± 0.27833)	3.233	0.018	0.14960	1.08040
Apicoincisal	Manual CBCT	4	(23.3125 ± 2.53915) (22.6875 ± 2.48072)	0.352	0.737	3.71805	4.96805

CBCT = *cone-beam* computed tomography.

por lo que se decidió hacer el análisis de la U de Mann-Whitney, la cual se basa en la diferencia de rango y es contraparte de la t de Student que se utiliza en variables cuantitativas con distribución normal (Tabla 1).

En este estudio se realizaron medidas lineales utilizando un vernier digital (Figuras 3 a 5).

En todas las comparaciones de las medianas de las medidas apicoincisales, mesiodistales y vestibulo-linguales, el OD real siempre fue el de mayor tamaño; sin embargo, desde el punto de vista estadístico esta diferencia no fue significativa en todos los casos.

### DISCUSIÓN

El desarrollo de la tecnología ha hecho que los ortodontistas se involucren cada día más en el uso de la CBCT y en otras aplicaciones de ésta como lo es la impresión digital.<sup>12-14</sup> Aunque en la actualidad el proceso de segmentación no es un proceso sencillo de realizar, éste depende de muchos factores, como lo son las diferencias del operador en la ubicación, saber diferenciar correctamente los tejidos para su seg-

mentación, el grado de experiencia del operador, la capacidad de ampliar la imagen, la manipulación de contrastes y colores, así como del criterio propio del operador, todo ello conlleva una curva de aprendizaje importante.

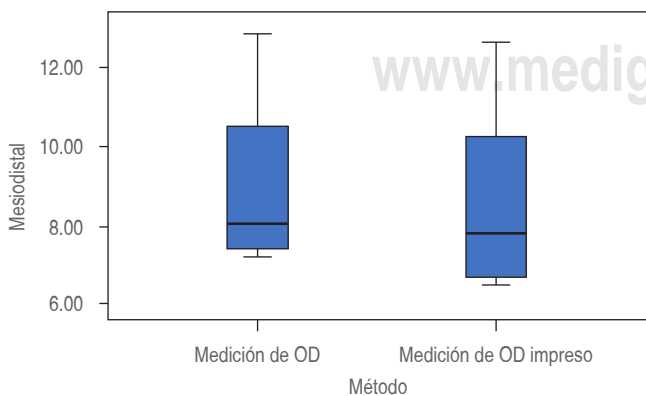
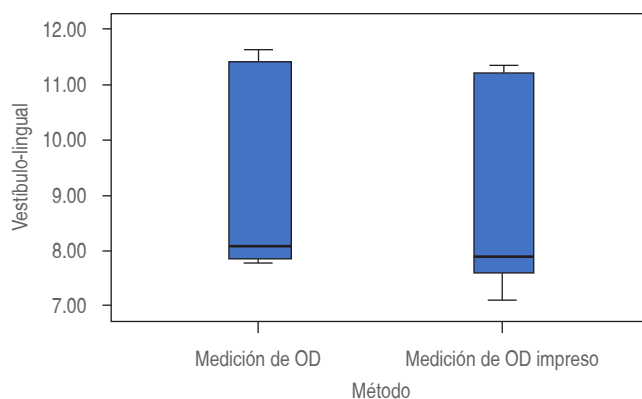
Esta investigación, donde se utilizaron CBCT con un campo de visión grande, trajo como consecuencias algunos problemas para poder realizar una segmentación adecuada.<sup>3</sup> Se considera que un campo de visión grande como el que regularmente utilizamos los ortodontistas presenta poco contraste, creando dificultades para poder realizar el proceso de segmentación de una forma más precisa y correcta.

Los resultados obtenidos en general en este estudio muestran que los dientes segmentados y alisados, y posteriormente impresos al medirlos linealmente con un vernier digital, en comparación con los dientes reales, tanto las medidas mesiodistales, vestibulo-linguales como apicoincisales presentaron desde el punto de vista estadístico poca diferencia significativa. Estos resultados contrastan con los de otros estudios, donde mencionan que el simple hecho de someter a un alisado los dientes, y realizando una medición volumétrica, puede llegar

**Figura 3:**

Comparación entre las medias de las medidas vestibulo-lingual, órganos dentales reales versus órganos dentales impresos.

*Comparison between mean of vestibulo-lingual dimensions, real teeth versus printing teeth.*



**Figura 4:**

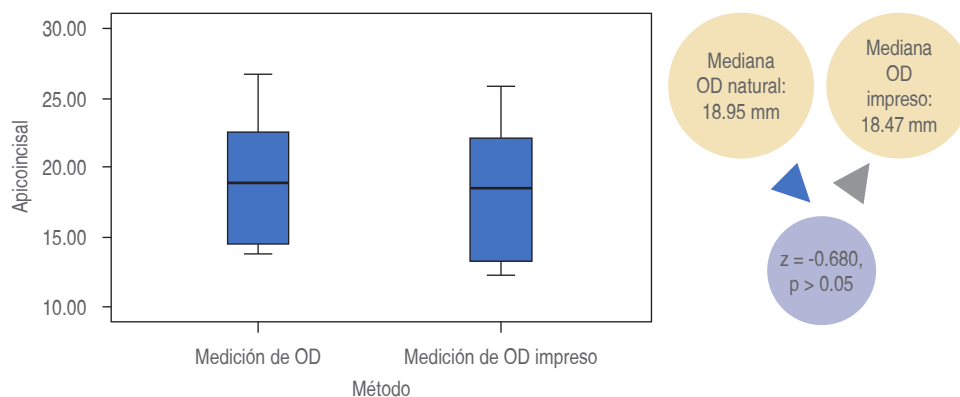
Comparación entre las medias de las medidas mesiodistales, órganos dentales reales versus órganos dentales impresos.

*Comparison between mean of mesio-distal dimensions, real teeth versus printing teeth.*

**Figura 5:**

Comparación entre las medias de las medidas apicoincisal, órganos dentales reales versus órganos dentales impresos.

*Comparison between mean of apical-incisal dimensions, real teeth versus printing teeth.*



a presentar diferencias de 4-7% al medir los dientes alisados y no alisados;<sup>11</sup> asimismo, Nimbalkar<sup>15</sup> menciona que, dependiendo del programa utilizado para la segmentación, pueden existir diferencias estadísticamente significativas en las medidas volumétricas.

Han surgido nuevas tecnologías que permiten mejorar las imágenes generadas por las CBCT, éstas básicamente consisten en modificar el tamaño y hacer más uniforme los voxeles<sup>16</sup> y, por lo tanto, generan un proceso de segmentación más efectivo del que se puede obtener un modelo 3D más similar al tamaño del modelo original.

En este estudio las medidas lineales obtenidas de las muestras de dientes impresos en comparación con los reales fueron similares; sin embargo, es necesario realizar medidas volumétricas, así como mejorar la calidad de imágenes en las CBCT para obtener resultados que muestren la efectividad de la CBCT y obtener modelos en 3D que puedan ser utilizados clínicamente con éxito, y para ello el uso de la CBCT podría ser de utilidad ya que no solamente sería posible el uso en la medida de estructuras duras, sino también blandas como la lengua.<sup>17</sup>

## CONCLUSIONES

1. En las mediciones lineales realizadas no hubo diferencia estadísticamente significativa entre los dientes reales y los impresos a partir de los datos de una CBCT.
2. El uso de la CBCT es una herramienta valiosa no solamente para el diagnóstico sino también al obtener réplicas impresas que abren la posibilidad de su uso en otros procedimientos odontológicos como los casos de autotransplantes.
3. Se sugiere la medición en volumen para verificar la similitud entre los dientes reales y las réplicas impresas en 3D.

## Original research

### Comparative study of natural teeth and 3D printed teeth using a cone-beam computed tomography

Alberto Teramoto Ohara,\* Analaura Ávila Carrillo,\*  
María Eugenia Real Mejía\*

\* Departamento de Ortodoncia de la Universidad Tecnológica de México.

#### ABSTRACT

**Aim:** To determine the accuracy of measurements of both in vivo teeth and teeth printed with data obtained using a computed tomography (CBCT) cone-beam computed tomography (CBCT). **Material and methods:** For orthodontic purposes, linear measurements of 15 extracted teeth were made using a CBCT. The information obtained was recorded in the Invesalius 3 software for segmentation; then they were printed with an Envision Tech 3D printer with a polymer. All data were collected in SPSS version 22 software. To determine the statistical difference between variables, the Student t test was used. **Results:** median in vestibular-lingual in teeth in vivo was 8.07 mm and for 3D printed teeth was 7.90 mm. The mesio-distal median was 8.03 mm for teeth in vivo and for 3D printed teeth was 7.78 mm and for incisal-apical median was 18.95 mm to *in vivo* teeth and 18.47 mm to 3D printed teeth. **Conclusions:** there were no statistical differences between the measurements of the *in vivo* teeth and those of the 3D printed teeth, which could affect the treatment plans. However, these minor differences may have clinical implications.

**Keywords:** Tooth segmentation, 3D printed, cone-beam computed tomography.

#### INTRODUCTION

The success of orthodontic treatments is based on both a detailed diagnosis and a detailed treatment plan. An essential factor in the orthodontic diagnosis and treatment plan is the ability to predict the real size of the teeth, which are sometimes found within the jaws

due to natural or pathological situations. An accurate prediction of the dimensions of these teeth helps determine if there is enough room for their eruption or traction for proper alignment within their arches.

For many years, only two-dimensional radiographic (orthopantomography and periapical radiographic) were available to evaluate the size and shape of the dental organs, both those that had already erupted and those that were about to do so.

With the appearance of computerized axial tomography (CT) in the 1970s, the diagnosis and prediction of the size and shape of dental organs evolved and thus it was possible to obtain information more precise on their shape and location.

In the dental area, the use of CT was limited by its high cost. With the development of *cone-beam* computed tomography (CBCT), its cost decreased considerably, making it more accessible. A CBCT scan consists of several exportable DICOM files (digital imaging and communications in medicine) a term adopted in the early 1980s. From a CBCT it was possible to observe all the structures of the oral cavity in three dimensions; to isolate each of the desired elements, the image segmentation process was developed. This process generates multiple regions of a digitized image to simplify the image and turn it into an easy-to-analyze object of relevance.<sup>1,2</sup>

The segmentation of teeth from a CBCT allows virtual modeling of the entire dentition, showing the anatomy of the dental root and the supporting bone in a more complete model, compared to traditional plaster models. This makes it possible to observe all the anatomical structures that surround a dental organ in isolation or as a whole and in the matter of orthodontics to assess the anchorage of the teeth, according to the volume of the dental roots.<sup>3,4</sup>

An additive manufacturing process, known as 3D (third dimension) printing, must be done to convert a digital image into a physical model. Several 3D printing techniques have been described in the orthodontic literature.<sup>5,6</sup>

Some studies have shown that certain 3D printers may be accurate to reproduce models that can replace traditional dental models for diagnosis and treatment planning. This is because it will be possible to determine the shape, size, and exact location of each structure that makes up the oral cavity. It will also allow isolating and modeling each of these structures. This, in turn, gives rise to a wide range of treatments that range from predicting the size of teeth in mixed dentition, to get an exact replica of an organ to be implanted<sup>6-9</sup> and even elaborating a setup to create custom parts<sup>10</sup> so we can accurately determine the position of the dental roots.

Liu et al.<sup>11</sup> used the water displacement system to measure the volumes obtained from natural teeth compared to those of teeth printed from a CBCT and concluded that the printed teeth showed small differences.

This paper aims to determine if the 3D printing files obtained from the segmentation of the dental organs in a CBCT are similar in shape and size to those of natural teeth, using linear measurements with a digital caliper.

## MATERIAL AND METHODS

Fifteen unerupted dental organs, from any jaws, belonged to patients who attended the Graduate program of Orthodontics, Technologic University of México (Postgrado de Ortodoncia, Universidad Tecnológica de México), México.

Whose extraction was indicated in the treatment and that their extraction was diagnosed using a CBCT, were selected. Subsequently, the unerupted dental organs were surgically removed. In parallel, these teeth were segmented in the DICOM operating system and printed from the CBCT.

### Cone beam computed tomography

All patients underwent a CBCT using an I CAT scanner with a field of view of 25 cm. The scan was carried out according to the manufacturers' specifications; the voxel size was 0.292 mm (120 Kv, 10 A) and the data was exported using DICOM files that had the same cutting distance of the size of each voxel.

Afterward, the unerupted teeth were extracted and cleaned to remove the remains of soft tissue, bone, blood, and dental calculus.

### Segmentation and printing

Dental organs to be extracted were segmented using the DICOM files to print them and perform the comparative study.

#### Segmentation

Dental segmentation was performed in the open program designed for segmentation InVesalius 3; this program has several densities available, which means having more voxel possibilities with gray values to perform segmentation. Values can be defined to determine absolute or relative gray values. Segmentation is semi-automatic with manual adjustments to define sections (*Figure 1*).

After calculating the segmentation, the smoothing function was used, the density threshold to be worked on was selected, and both the version without smoothing (2A) and with smoothing were saved for comparison. To differentiate each of these versions, each tooth was stained to be able to identify them, and they were saved in STL format for printing (*Figure 2*).

### 3D printing

The files of the smoothed teeth were printed using the EnvisionTEC VIDA printer with a photopolymer OP 13, E-Model 3SP, same brand.

Linear measurements in the extracted teeth were made using a digital caliper of both mesiodistal and buccolingual diameters and total height. All measurements were performed and recorded by a single examiner. Likewise, the same measurements were made in the digitally printed dental organs, calculating the diameters and the total height, and were also recorded by a single examiner.

### Statistical analysis

All of the data were entered into a spreadsheet of the Excel 2003 program (Microsoft, Redmond, Wash). Statistical analysis was carried out using PSS (Version 12.0, SPSS, Chicago, Ill). The database was prepared in the SPSS version 22 program. Descriptive statistics were used. For the quantitative variables, measures of central tendency and dispersion were used. A homogeneity analysis of the variables was performed using the Levene statistic, so parametric statistics were used. The statistical analysis was carried out in the same program, applying the t Student test to determine if there were statistically significant differences between the variables studied.

## RESULTS

The sample has a free distribution, probably due to the size of the sample, so it was decided to do the Mann-Whitney U analysis, which is based on the difference in rank and is a counterpart of the Student t test which is used in quantitative variables with a normal distribution (*Table 1*).

In this study, linear measurements were made using a digital vernier (*Figures 3 to 5*).

When comparing all medians, it was found that the real teeth were always the largest. Although, from a statistical point of view this difference was not significant.

## DISCUSSION

The development of technology has made orthodontists increasingly involved in the use of CBCT and its applications, such as digital printing.<sup>12-14</sup> The segmentation process is not easy, and it depends on many factors, such as operator differences in location, correctly differentiating tissues, operator experience, ability to enlarge the image, manipulation of contrasts and colors, as well as the operator's criteria. All of this implies a significant learning curve.

In this study, CBCTs with a large field of view were used, which caused some problems with proper segmentation.<sup>3</sup> A large field of view (such as that regularly used by orthodontists) is considered to have little contrast, creating difficulties in performing segmentation more accurately.

The results obtained in general in this study show that the segmented and smoothed teeth, and subsequently printed when measured linearly with a digital vernier, compared to the real teeth, the mesiodistal, vestibular-lingual, and apical-incisal measurements showed little significant difference, in statistical terms.

These results contrast with those of other studies that report that only smoothing the teeth and performing a volumetric measurement can produce differences of 4-7% when measuring smoothed and non-smoothed teeth.<sup>11</sup> Likewise, Nylbankar<sup>15</sup> points out that the program used for segmentation can lead to statistically significant differences in volumetric measurements.

Nowadays, new technologies have emerged that allow improving the images generated by CBCTs. They mainly consist of modifying the size and making the voxels more uniform<sup>16</sup> which makes a more effective segmentation process that can generate a 3D model more like the size of the original model.

In this study, the linear measurements obtained from the printed teeth compared to the measurements from the real teeth were similar. However, it is necessary to perform volumetric measurements and improve the quality of the images obtained using the CBCT. The results would show its effectiveness in obtaining 3D models that could be used clinically with success. In this way, the CBCT could be more useful since it would not only be possible to use it to measure hard structures but also soft ones, such as the tongue.<sup>17</sup>

## CONCLUSIONS

1. In the linear measurements performed there was no statistically significant difference between the real teeth and those printed from the data of a CBCT.

2. CBCT is a valuable tool not only for diagnosis but also for obtaining printed replicas that open the possibility of using it in other dental procedures, such as autotransplantation cases.
3. Volumetric measurements are suggested to verify the similarity between real teeth and 3D printed replicas.

#### REFERENCIAS/REFERENCES

1. Cevidanes LH, Ruellas AC, Jomier J et al. Incorporating 3-dimensional models in online articles. *Am J Orthod Dentofacial Orthop.* 2015; 147: s195-204.
2. Serna Serna W, Trujillo Lemus JP, Rivera Piedrahita JH. Descripción del estándar DICOM para un acceso confiable a la información de las imágenes médicas. *Scientia et Technica.* 2010; 16: 289-294.
3. Crabb JJ, Wilson HJ. A method of measuring root areas of extracted teeth. *J Dent.* 1974; 2: 171-174.
4. Lee RJ, Weissheimer A, Pham J et al. Three-dimensional monitoring of root movement during orthodontic treatment. *Am J Orthod Dentofacial Orthop.* 2015; 147: 132-142.
5. Akyalcin S, Dyer DJ, English JD, Sar C. Comparison of 3-dimensional dental models from different sources: diagnostic accuracy and surface registration analysis. *Am J Orthod Dentofacial Orthop.* 2013; 144: 831-837.
6. Akyalcin S, Cozad BE, English JD, Colville CD, Laman S. Diagnostic accuracy of impression-free digital models. *Am J Orthod Dentofacial Orthop.* 2013; 144: 916-922.
7. Choi YJ, Han S, Park JW, Lee DW, Kim KH, Chung CJ. Autotransplantation combined with orthodontic treatment to restore an adult's posttraumatic dentition. *Am J Orthod Dentofacial Orthop.* 2013; 144: 268-277.
8. Janakirman N, Vaziri H, Safavi K, Nanda R, Uribe F. Management of severely impacted mandibular canines and congenitally missing mandibular premolars with protraction of autotransplanted maxillary premolar. *Am J Orthod Dentofacial Orthop.* 2016; 150: 339-351.
9. Vandekar M, Fadia D, Vaid NR, Doshi V. Rapid Prototyping as an adjunct for autotransplantation of impacted teeth in the esthetic zone. *J Clinical Orthod.* 2015; 49: 711-715.
10. Im J, Cha JY, Lee KJ, Yu HS, Hwang CJ. Comparison of virtual and manual tooth setups with digital and plaster models in extraction cases. *Am J Orthod Dentofacial Orthop.* 2014; 145: 434-442.
11. Liu Y, Olszewski R, Alexandroni ES, Enciso R, Xu T, Mah JK. The validity of *in vivo* tooth volume determinations from cone-beam computed tomography. *Angle Orthod.* 2010; 80: 160-166.
12. Mah JK, Huang JC, Choo H. Practical applications of cone-beam computed tomography in orthodontics. *J Am Dent Assoc.* 2010; 141(Sup 3): 7S-13S.
13. Agrawal JM, Agrawal MS, Nanjannawar LG, Parushetti AD. CBCT in orthodontics: the wave of future. *J Contemp Dent Pract.* 2013; 14: 153-157.
14. Ye N, Jian F, Xue J et al. Accuracy of *in-vitro* tooth volumetric measurements from cone-beam computed Tomography. *Am J Orthod Dentofacial Orthop.* 2012;142:879-87.
15. Nimbalkar S. *Accuracy of volumetric analysis software packages in assessment of tooth volume using CBCT.* Loma Linda University Electronic Theses, Dissertations & Projects. 2016. <http://scholarsrepository.llu.edu/etd/400>.
16. Jung K, Jung S, Hwang I, Kim T, Chang M. Registration of dental tomographic volume data and scan surface data using dynamic segmentation. *Appl Sci (Switzerland).* 2018; 8: 1762. doi: 10.3390/app8101762.
17. Ding X, Suzuki S, Shiga M, Ohbayashi N, Kurabayashi T, Moriyama K. Evaluation of tongue volume and oral cavity capacity using cone-beam computed tomography. *Odontology.* 2018; 106 (3): 266-273.

Correspondencia / Correspondence:

**Alberto Teramoto Ohara**

**E-mail:** [ateramot@gmail.com](mailto:ateramot@gmail.com)