



Repercusiones orales en consumidores de metanfetaminas y presentación de un caso

Gerardo Salvador Valadez,* Brenda Elizabeth González Ruíz[§]

* Práctica privada, egresado de la UNAM. Guadalajara, Jalisco.

[§] Médico Cirujano y Partero. Universidad de Guadalajara.

RESUMEN

En la actualidad, el uso de drogas sigue siendo un tema de relevancia para la sociedad, que afecta en mayor proporción a los hombres que a las mujeres, pero son los adolescentes el principal grupo de edad involucrado. Una de las drogas psicoactivas más potentes son las metanfetaminas, con un gran número de consumidores tanto a nivel nacional como internacional. Su consumo influye de forma oral y sistémica, por lo que se requiere una atención especial en esta población y la agudeza del médico para detectar cambios de comportamiento. El objetivo de este trabajo es mostrar clínicamente el caso de un paciente que consume metanfetaminas y el impacto que genera esta adicción a nivel dental, así como proporcionar herramientas referidas por varios autores para su mejor manejo en el consultorio.

Palabras clave: Metanfetaminas, boca de metanfetamina, drogas.

INTRODUCCIÓN

Las metanfetaminas son drogas psicoactivas estimulantes, altamente adictivas que liberan la producción de noradrenalina, dopamina y serotonina, uniéndose a sus receptores y dando como respuesta el bloqueo de la neurona postsináptica e inhibición del estímulo.¹

En el pasado se usaban como terapia para el manejo de obesidad (en mayores de 12 años y en adultos), trastorno del déficit de atención (en mayores a seis años y en adultos),² narcolepsia,³ mayor rendimiento físico y mejora del estado de ánimo.^{4,5}

A dosis pequeñas tienen un efecto estimulante central sin acciones periféricas significativas. Se ha visto que a concentraciones excesivas estos neurotransmisores resultan hiperestimuladores de las neuronas postsinápticas. Por lo que tendrá como consecuencia diferentes manifestaciones clínicas que el individuo presenta tras la ingestión de la sustancia, tales como: euforia, incremento de energía, aumento en el estado de alerta, taquicardia, taquipnea, aumento sostenido de la presión arterial sistólica y diastólica, principalmente por la estimulación cardíaca y elevación del gasto cardíaco secundario a la vasoconstricción, hipertermia, aumento de libido, efectos a nivel del sis-

tema nervioso central como son insomnio, ansiedad, temblor, alucinaciones, paranoia, verborrea, trismus, bruxismo, irritación a nivel gastrointestinal, movimientos involuntarios del cuerpo, accidentes cerebrovasculares, entre otros.^{2,3}

Entre los efectos a largo plazo tenemos confusión, paranoia, alucinaciones psicóticas, cardiomiopatías, pérdida de memoria, lesiones dermatológicas, dentición pobre, depresión, pérdida de peso; a nivel orofacial: síndrome de la articulación temporomandibular, erosión dental y dolor miofascial. Las metanfetaminas se pueden encontrar en diversas presentaciones: oral (conocido vulgarmente como cristal), intravenosa o en su presentación inhalada. Se distribuye por la mayoría de los órganos, llegando a atravesar la barrera hematoencefálica y placentaria. Su metabolismo se hace en el hígado, entre sus principales metabolitos activos se encuentran hidroxianfetamina y norefedrina.⁶ Tienen una vida media entre ocho a 30 horas en el cuerpo. Se excretan principalmente por vía urinaria y, el resto, por heces y sudor.³

Se ha visto que cuando se ingieren las metanfetaminas de manera inyectada o fumada se produce un síndrome de abuso y dependencia similar al de la cocaína, aunque el deterioro progresa con mayor rapidez debido a que se ha demostrado ser una sustancia neurotóxica para las neuronas dopaminérgicas principalmente.⁷

Todo eso da como resultado afectaciones a nivel central como son la pérdida de memoria y deficiencias de aprendizaje verbal y motor, además de aumentar el riesgo de desarrollo de enfermedad de Parkinson

Recibido: Julio 2018. Aceptado: Febrero 2019.

© 2019 Universidad Nacional Autónoma de México, [Facultad de Odontología]. Este es un artículo Open Access bajo la licencia CC BY-NC-ND (<http://creativecommons.org/licenses/by-nc-nd/4.0/>).

Este artículo puede ser consultado en versión completa en <http://www.medigraphic.com/facultadodontologiaunam>

en el futuro. Se cree que los principales mecanismos moleculares implicados en la neurotoxicidad de las metanfetaminas son la desregulación de la dopamina, el estrés oxidativo, el daño en el DNA y la disfunción mitocondrial, aunque esto continúa en investigación.^{2,8}

En 1938 la FDA clasificó las anfetaminas como una droga de prescripción. Para 1960 el consumo de metanfetaminas era considerado un problema social en los EUA. En el año 2003 de acuerdo a la Encuesta Nacional sobre Salud y uso de drogas, 12.3 millones de estadounidenses han probado por lo menos una vez las metanfetaminas.^{6,9}

En el año 2000, la OMS reportó 35 millones de personas consumidoras de metanfetaminas. También la misma institución en su Informe Mundial sobre las Drogas (2017), menciona que actualmente 37 millones de personas han consumido anfetaminas alguna vez en su vida, siendo el segundo narcótico universal.¹⁰ En China se estimó que en el año 2014 existían cerca de 14 millones de consumidores de drogas.¹¹ En Sudáfrica se ha informado que la metanfetamina es la principal droga de elección en comparación con otras drogas como el cannabis, la metacualona, la cocaína y la heroína; y también, que la provincia de Western Cape es la que posee el mayor número de usuarios de metanfetaminas, con una prevalencia estimada de 48% entre todos los pacientes de los programas de tratamiento para la adicción a sustancias.¹² La edad de mayor consumo de metanfetaminas oscila entre 19 y 40 años.²

En México, según la Encuesta Nacional de Consumo de Drogas, Alcohol y Tabaco (ENCODAT) 2016-2017, la tasa de prevalencia es de 5.3% de consumo de alguna droga, como principal se encuentra la marihuana, seguida de las anfetaminas y metanfetaminas. Los estados con mayor prevalencia a nivel nacional

son Jalisco (15.3%), Quintana Roo (14.9%) y Baja California (13.5%).¹³

El propósito de este trabajo va enfocado a mostrar parte del escenario clínico en pacientes consumidores de metanfetaminas, la situación actual a nivel nacional como internacional y recomendaciones en su manejo odontológico.

CASO CLÍNICO

Paciente masculino de 27 años de edad que se presenta a consulta preocupado por su apariencia bucodental. Al interrogatorio refiere antecedentes de consumo de drogas, en específico metanfetaminas (cristal) durante los últimos cuatro años de manera inhalada y fumada, señalando su uso diario en este periodo, así como fumar 12 cigarrillos a la semana. Un hábito adicional referido fue la ingesta abundante y diaria de bebidas carbonatadas y azucaradas,

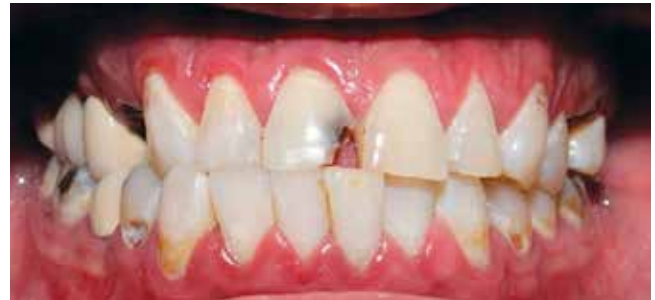

Figura 1: Vista frontal. Se observan múltiples lesiones cervicales erosivas, así como en superficies lisas (fotografía directa).

Frontal view. Multiple cervical erosive lesions and smooth surface lesions are observed. (Direct photograph).

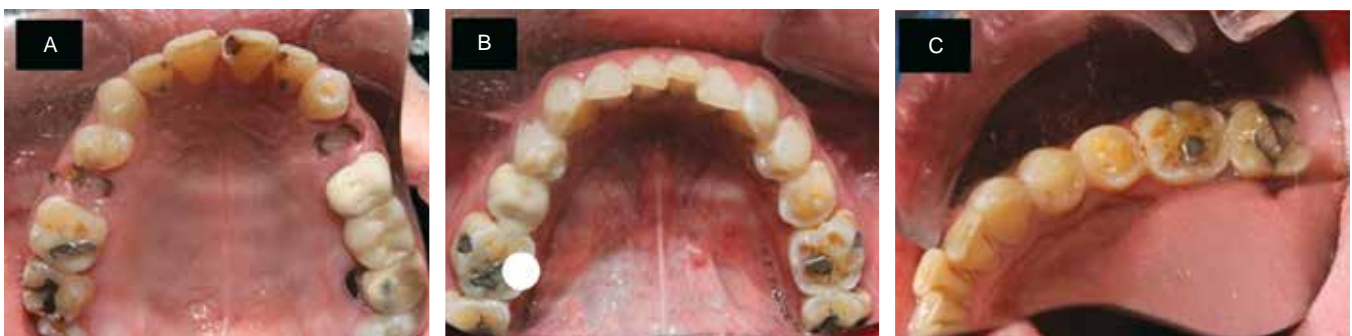

Figura 2: Vistas oclusales. **A)** Arcada superior con múltiples caries extensas. **B)** Arcada inferior, patrones de atrición atribuidos al bruxismo por metanfetaminas. **C)** Atrición en dientes posteriores y fosetas de desgaste oclusal.

Occlusal views. A) Upper arch with multiple extensive caries. B) Lower arch, attrition patterns due to bruxism caused by methamphetamines. C) Attrition on posterior teeth and occlusal wear pits.

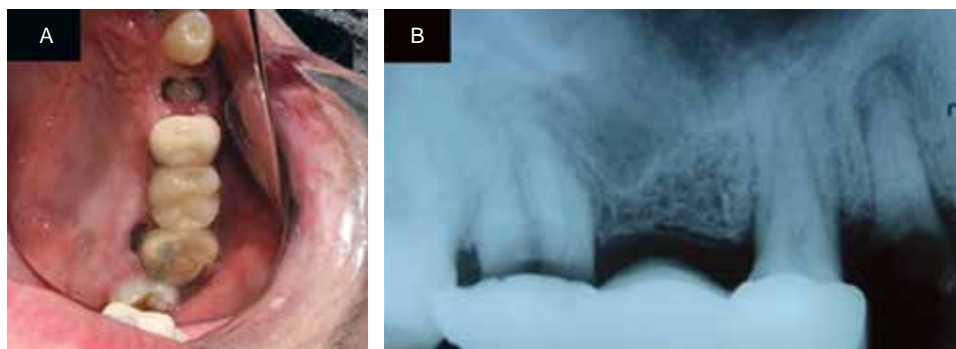


Figura 3: Situación del segundo cuadrante. **A)** Destrucción dental severa y prótesis fija con movilidad. **B)** Radiografía periapical con radiolucidez por caries dental extensa y pérdida de continuidad de la lámina dura.

Second quadrant condition. A) Severe dental destruction and fixed prosthesis with mobility. B) Periapical radiography with radiolucency due to extensive caries and loss of continuity of the lamina dura.

incluyendo bebidas cítricas frecuentes. Respecto a su higiene dental, menciona realizarla una vez al día empleando sólo crema dental y cepillo, expresando además, que sangraba de encías; sin embargo, no presentaba movilidad dental generalizada, excepto en el segundo cuadrante, existiendo una prótesis fija de tres unidades en mal estado. Cabe señalar que su última consulta dental fue hace 10 años, lo que supone un marco clínico complejo.

A la exploración intraoral, se observa un patrón generalizado de erosión dental en superficies bucales del tercio cervical, particularmente en dientes posteriores (*Figura 1*), así como caras oclusales desgastadas con problemas de atrición por bruxismo (*Figura 2*), del cual menciona no estar consciente; además presenta restauraciones sobrecontorneadas en el segundo cuadrante con acentuada movilidad dental en este sector, radiográficamente con pronóstico pobre (*Figura 3*).

Durante la consulta, dada su problemática se le proporciona asesoría sobre su condición actual para implementar medidas preventivas (fase periodontal, refuerzo de técnica de higiene, aplicación tópica de fluoruro en barniz, eliminar hábitos), resectivas (eliminación de focos infecciosos con extracción) y restaurativas, además de acudir con un especialista en adicciones, postergando la consulta por petición del paciente, aunque lamentablemente ya no regresa.

DISCUSIÓN

Problemas como xerostomía, caries rampantes y pobre higiene oral se suscitan en estos pacientes, que presentan un patrón denominado «boca de metanfetamina». ¹¹ Algunos autores mencionan que el término

«boca de Meth» es un nombre inapropiado, ya que la presencia de caries es atribuida en particular a la hiposalivación inducida por drogas. ⁶

Debido a las situaciones clínicas presentadas en este caso, algunas sugerencias oportunas reportadas en la literatura para abordarlo incluirían el empleo de anestésico local con vasoconstrictor 24 horas después del último consumo de metanfetaminas ^{5,6} o en su defecto, emplear mepivacaína y prilocaína sin vasoconstrictor y felipresina respectivamente, esta última por no ser simpaticomimética. ³

Evitar opioides, por su tendencia a incrementar episodios de depresión ventilatoria. ^{5,6}

Se recomienda además en casos de emergencia médica el empleo de oxígeno al 100% y se menciona que hay quienes emplean como primera elección propanolol 1 mg/min hasta 6-8 mg vía intravenosa para revertir los problemas cardiovasculares como hipertensión, taquipnea y taquicardia, empero, puede potencializar los efectos tóxicos de las drogas simpaticomiméticas. ³

Respecto a las caries rampantes, están asociadas al elevado consumo de bebidas azucaradas como refrescos y pobre higiene oral. Esto origina afección principalmente en superficies bucales y en el tercio cervical de varios dientes como los mostrados en este caso, compartiendo características muy similares, aunque de menor intensidad, que las expuestas por otros autores. ^{2,5,6,12}

La creencia sobre la erosión dental es que, la metanfetamina ahumada contiene ácido fosfórico, sulfúrico o muriático lo que bruxismo bañaría los dientes en ácido y esto contribuiría a la erosión y degradación del esmalte. ⁶

El pH crítico del esmalte es 5.5 y un estudio elaborado por Navarro y colaboradores ¹⁴ encontró que

altos niveles de metanfetaminas hallados en la saliva, disminuyen el pH de 7.4 a 6.9, por lo cual esa acidificación es insuficiente para provocar *per se* una desmineralización.⁶

Por lo anterior; sin embargo, se sugiere evitar el consumo de bebidas azucaradas, tabaco, alcohol y cafeína, estos últimos inherentes a la hiposalivación. Además, se recomienda usar estimulantes salivales^{5,6,12} como la pilocarpina en dosis de 2.5-15 mg dos a seis veces al día, ya que favorecen la estimulación del músculo liso tanto de las glándulas salivales menores como de las mayores;¹² y los sustitutos de saliva a base de carboximetilcelulosa, aunque poseen efecto de corta duración y no acrecientan la viscosidad.¹² Masticar chicles libres de azúcar que promuevan la salivación, como la caseína y empleo de suplementos fluorados. Se reporta en la literatura que el empleo de sustitutos salivales tiende a ser ineficaz, pero el uso de agentes farmacológicos como pilocarpina y cevimejina mejoran el flujo salival, así como el masticar chicle libre de azúcar.⁶

En un estudio realizado por Chandak y equipo¹⁵ encontraron que la aplicación diaria de fluoruro o fosfo péptido de caseína ya sea solo o adicionado con fluoruro, por el sinergismo, propiciaba un menor recuento de *Streptococcus mutans* (principal protagonista en el inicio y desarrollo de la caries) en el biofilm en las siguientes 24 horas, por lo que son herramientas imprescindibles en el cuidado bucal en individuos altamente susceptibles, como lo son los consumidores de metanfetaminas.

Para el control de biofilm es imperativa una asesoría e instrucción de técnicas de higiene que incentiven al paciente a realizarla más a menudo y que sea fácil de practicar, ya que como se muestra en este caso, entra en segundo plano el autocuidado, por lo que se enfatiza a afinar la técnica ya dominada, o modificarla, debido a que se cuenta con un gran arsenal de técnicas descritas desde movimientos horizontales, circulares, vibratorios, etcétera.^{16,17}

Una gran cantidad de literatura dental hace referencia al grave perjuicio de las drogas sobre los tejidos duros, desarrollando una caries extensa, empero, poco se ha referido sobre el impacto en la enfermedad periodontal.

En un estudio elaborado por Spolsky y colaboradores,¹⁸ reflejó que más de la mitad de pacientes fumaba tabaco sumado al consumo de metanfetaminas, y que esto es un factor de riesgo local para la aparición y progresión de enfermedad periodontal, además de ingestión de bebidas azucaradas. Los autores refieren que es el primer estudio en considerar, pero no sólo la alta prevalencia de la enfermedad periodontal, sino

que además, contempla la severidad e impacto sobre el padecimiento, reportan que entre 23-56% padecían periodontitis de moderada a severa, principalmente en pacientes mayores de 30 años. Tipton y colegas¹⁹ encontraron que las metanfetaminas pueden aumentar la presencia de IL1 inducida por los lipopolisacáridos bacterianos a través de monocitos y macrófagos, lo que contribuye a un mayor riesgo de periodontitis; hallazgos en ratones muestran su efecto inhibitorio del sistema inmunitario y de la fagocitosis. A pesar de lo anterior, los hallazgos encontrados en este caso en particular difieren, ya que presenta nula movilidad dental a excepción del segundo cuadrante con presencia de prótesis fija desajustada, aunque sí presenta una gingivitis generalizada.

Pese a que la estadística muestra que la problemática es mayor en hombres, también hay documentación de mayor prevalencia en mujeres, donde reflejan que la vía de administración influye en los daños generados, mostrando que el consumo más usual es fumado⁹ e inhalado,¹¹ pero por vía intravenosa muestra estragos superlativos.⁹ Cabe mencionar que las metanfetaminas están clasificadas por la FDA como categoría C,²⁰ y que datos estadísticos en Hawái sobre el abuso de drogas con metanfetaminas en bebés de madres consumidoras, encontraron la presencia de estas sustancias, por lo cual se especula sobre efectos teratogénicos, a nivel de sistema cardiovascular y nervioso.³

En un estudio elaborado por Smit y colaboradores,¹² observaron mayor prevalencia en hombres y algo a destacar es que aquellos usuarios que consumían metanfetaminas durante menos de cuatro años presentaban menos dientes afectados en comparación con los consumidores que llevaban más de cuatro años de abuso, teniendo un promedio de índice CPO-D de valor 10, muy alto de acuerdo a la cuantificación de la OMS,²¹ datos similares al caso expuesto en este trabajo.

CONCLUSIÓN

Los usuarios de metanfetaminas pueden derivar en procrastinación de sus tratamientos y cuidados orales a pesar de padecer o no dolor dental, desgastes por atrición, múltiples caries extensas y erosiones o problemas de articulación temporomandibular. Además, es posible que el daño escale al grado del uso de prótesis total, dato alarmante considerando la edad relativamente joven, por lo que se sugiere hacer hincapié en la odontología preventiva, difundir de manera colectiva los hallazgos clínicos y complicaciones bajo estas circunstancias.

Case report

Oral health effects of methamphetamine use: Presentation of a clinical case

Gerardo Salvador Valadez,* Brenda Elizabeth González Ruíz[§]

* Private practice, Graduate of the National Autonomous University of Mexico, UNAM. Guadalajara, Jalisco.

[§] Surgeon and Certified Midwife, University of Guadalajara.

ABSTRACT

Currently, drug use remains a topic of concern to society. Drug consumption is more prevalent in men than in women, and teenage is the main age group involved. Methamphetamine is among the most powerful psychoactive drugs, with a large number of consumers worldwide. Their use has an oral and systemic impact, so consumers require special attention and the perceptiveness of the physician to detect changes in the patient's behavior. The aim of this work is to describe the case of a patient addicted to MA and the impact of this addiction on dental health as well as to provide the tools referred to by several authors for the better management of methamphetamine users.

Keywords: Methamphetamines, meth mouth, drugs.

INTRODUCTION

Methamphetamine (MA) is a psychoactive, highly addictive stimulating drug that release the production of norepinephrine, dopamine and serotonin binding to their receptors and producing as response the blocking of postsynaptic neurons and the inhibition of stimuli.¹

MA was previously used in the management of obesity (in children older than 12 years and in adults), for the treatment of attention deficit disorder (in children older than 6 years and in adults),² and for narcolepsy,³ enhanced physical performance, and mood improvement.^{4,5}

At small doses, MA has a central stimulating effect without significant peripheral impact. In contrast, at excessive concentrations these neurotransmitters are hyper-stimulators of postsynaptic neurons. The use of MA results in different clinical manifestations, such as euphoria, increased energy, increased alertness, tachycardia, tachypnea, sustained increase of systolic and diastolic blood pressure, mainly by cardiac stimulation and increase in cardiac output secondary to vasoconstriction; hyperthermia, and increase in libido. MA has also effects at the central nervous system and may cause anxiety, insomnia, tremor, hallucinations, paranoia, verbosity, trismus, bruxism, irritation at gastrointestinal level,

involuntary movements of the body, strokes, among others.^{2,3}

Among the long-term effects of MA use are confusion, cardiomyopathies, paranoia, psychotic hallucinations, memory loss, skin lesions, poor dentition, depression, weight loss; and at orofacial level, temporomandibular joint syndrome, dental erosion, and myofacial pain. MA can be found in different presentations: oral (commonly known as crystal meth), injected or inhaled. The drug spreads through the majority of body organs, and may cross the blood-brain barrier and the placenta. MA is metabolized in the liver; its major active metabolites include hydroxyamphetamine and norephedrine.⁶ It has a half-life between 8 to 30 hours in the body and is excreted mainly through the urinary tract and the remainder by feces and sweat.³

Injected or smoked MA causes an abuse syndrome similar to cocaine dependence, but deterioration occurs more quickly because MA is neurotoxic mainly to dopaminergic neurons.⁷ Affections at the central level include memory loss and deficiencies in verbal and motor learning, in addition to increased risk of Parkinson's disease. The main molecular mechanisms involved in the neurotoxicity of MA are believed to be dopamine dysregulation, oxidative stress, DNA damage, and mitochondrial dysfunction, but this is still investigated.^{2,8}

In 1938, the United States Food and Drug Administration (FDA) classified MA as a prescription drug. By 1960 the consumption of MA was considered a social problem in that country. In 2003, according to the National Survey on Drug Use and Health, 12.3 million Americans had tried MA at least once in their lifetime.^{6,9}

In 2000, the World Health Organization (WHO) reported that there were 35-million MA consumers globally. By 2017, the WHO Report on drugs indicated that 37-million people had consumed MA ever in their lifetime, being the second most used narcotic.¹⁰ China estimated that in 2014 the country had about 14-million drug consumers.¹¹ In South Africa, MA is the primary drug of choice in comparison with other drugs such as cannabis, methaqualone, cocaine and heroin. The Western Cape Province has the largest number of MA users, with an estimated 48% prevalence among all patients in treatment programs for substance addiction.¹² The ages of highest consumption of MA are between 19 and 40 years.²

In Mexico, according to the 2016-2017 National Survey of Drugs, Alcohol, and Tobacco Use (ENCODAT), the overall prevalence rate of drug consumption was 5.3%. The most used drug was marijuana, followed by amphetamines and MA. The

states with the highest prevalence of consumption were Jalisco (15.3%), Quintana Roo (14.9%), and Baja California (13.5%).¹³

The aim of this work is to show part of the clinical scenario of patients addicted to MA, the current situation nationwide and worldwide and dental management recommendations.

CLINICAL CASE

A 27-year-old male patient concerned about the appearance of his teeth came to consultation. At interrogation the patient revealed a history of drug use, specifically daily consumption of smoked and inhaled MA (crystal meth) during the past 4 years, as well as the smoking of 12 cigarettes weekly. Additionally he referred abundant daily intake of carbonated and sugared drinks, frequently including citrus beverages. Regarding dental hygiene, the patient mentioned brushing his teeth with toothpaste 1 time a day; he also related having gum bleeding. The time since his last dental visit was 10 years, so the case represented a complex clinical challenge.

Intraoral examination showed a widespread pattern of dental erosion on surfaces of the cervical third of posterior teeth in particular (*Figure 1*), as well as wear of occlusal faces with attrition by bruxism (*Figure 2*), which the patient was unaware of. He also had marked tooth mobility in the second quadrant and an overcontoured prosthetic restoration of 3 units in poor condition. A radiograph gave evidence for a poor prognosis (*Figure 3*).

To deal with his dental condition the patient was given advice on preventive measures (periodontal therapy, hygiene techniques, topical fluoride varnish, and elimination of bad habits), resective measures (elimination of infectious foci by extraction) and restorative measures. The patient was also advised to seek counselling for his addiction, but he postponed it and unfortunately he did not return for treatment.

DISCUSSION

Problems such as xerostomia, rampant caries, and poor oral hygiene are common in these patients, who present a condition called «meth mouth». ¹¹ Some authors mention that the latter term is a misnomer, because the presence of decay is particularly attributed to drug-induced hyposalivation.⁶

Given the clinical scenario presented in this case, some timely suggestions for its management reported in the literature would include the use of local anesthetic with vasoconstrictor 24 hours after

the last consumption of MA^{5,6} or alternatively, use of mepivacaine and prilocaine without vasoconstrictor and felypressin, respectively, the latter because it is not sympathomimetic.³ Opioids should be avoided for their tendency to increase episodes of respiratory depression.^{5,6}

In cases of medical emergency using pure oxygen is also recommended, although some doctors use as first choice propranolol 1 mg/min up to 6-8 mg intravenously to reverse cardiovascular problems such as hypertension, tachypnea, and tachycardia. However, propranolol may potentiate the toxic effects of sympathomimetic drugs.³

Regarding rampant caries, they are associated with high consumption of sugar-sweetened beverages and poor oral hygiene. This affects mainly oral surfaces and the cervical third of several teeth like those shown in this case, which share similar although less intense characteristics with cases reported by other authors.^{2,5,6,12}

As for dental wear, it is believed that smoked MA contains phosphoric, sulfuric or muriatic acid that covers the teeth contributing to erosion and enamel degradation.⁶

Enamel critical pH is 5.5, and a study by Navarro et al.¹⁴ found high levels of MA in saliva, which decrease pH from 7.4 to 6.9; however, that acidification is insufficient to cause demineralization *per se*.⁶

Therefore, it is suggested that consumption of sugary drinks, tobacco, alcohol, and caffeine—the last two causing hyposalivation—be avoided. On the other hand, the use of salivary stimulants^{5,6,12} such as pilocarpine in doses 2.5-15 mg two to six times a day is recommended, as it favors the stimulation of smooth muscle of both minor and major salivary glands.¹² Saliva substitutes based on carboxymethylcellulose can also be used, although they have short-lived effect and do not increase viscosity,¹² as well as sugar-free gum that promotes salivation, such as casein, and fluoride supplements. The literature indicates that the use of salivary substitutes might be ineffective, but the use of pharmacological agents such as pilocarpine and cevimeline or sugar-free gum can improve salivary flow.⁶

A study conducted by Chandak et al.¹⁵ found that daily application of fluoride or casein phosphopeptide either alone or together with fluoride resulted in a lower count of *Streptococcus mutans* (main responsible for the onset and development of tooth decay) in the biofilm within the next 24 hours, so these are indispensable tools in the oral care of highly susceptible individuals, such as MA consumers.

To control biofilm is imperative to instruct the patient on dental hygiene techniques so that teeth

brushing and flossing is performed more often and more efficiently. It is also recommended to improve or modify the techniques already known by the patient with adequate movements for a proper dental care.^{16,17}

Many reports in the dental literature refer to the great harm of drugs on hard tissue and their contribution to extensive decay, but little is mentioned about the impact of drugs on periodontal disease.

A study by Spolsky et al.¹⁸ found that more than half of the participants smoked tobacco besides consuming MA, which together with sugary drinks intake represents a local risk factor local for the onset and progression of periodontal disease. According to the authors, theirs was the first study to consider not only the high prevalence of periodontal disease, but also the impact of MA use and smoking on that condition. They reported that between 23 and 56% of the patients suffered from moderate to severe periodontitis, mainly those over 30 years of age. Tipton et al.¹⁹ found that MA may increase the presence of IL1 induced by bacterial lipopolysaccharides through monocytes and macrophages. IL1 contributes to increased risk of periodontitis; findings in mice show its inhibitory effect on the immune system and on phagocytosis. However, the findings of the present case differ from the foregoing. No tooth mobility was observed except in the second quadrant with presence of maladjusted fixed prosthesis, although there was indeed a generalized gingivitis.

Although statistical data show that the problem of MA use is greater in men, there is also evidence of a high prevalence of consumption in women. As in men, the route of administration influences the damage generated. The most common forms of consumption are smoking⁹ and inhaling the substance;¹¹ by injection it can cause superlative havoc.⁹ MA is classified by the FDA as pregnancy risk category C,²⁰ and according to statistical data in Hawaii on MA abuse the substance has been found in babies of consuming mothers, so it is believed that MA may have teratogenic effects at the cardiovascular and nervous system level.³

A study by Smit et al.¹² observed a higher prevalence of MA use in men and also noted that consumers of MA for less than four years had fewer teeth affected compared with consumers with more than four years of abuse, who had a mean DMFT index score of 10, very high according to the WHO criteria²¹ and similar to that of the case presented in this report.

CONCLUSION

MA users may delay oral care and visit to the dentist even if there is or not dental pain, wear by attrition,

multiple extensive cavities or temporomandibular joint problems. In addition, the damage can result in total prosthesis use, an alarming fact considering the relatively young age of most MA consumers. It is therefore needed to emphasize preventive dentistry and to disseminate information through public or social media on the clinical manifestations and complications related to MA addiction.

REFERENCIAS / REFERENCES

1. Pinacho JL. Manejo por drogas adictivas y tóxicas letales en pediatría. *Rev Mex Pediatr*. 2015; 2 (82): 71-79.
2. Klasser GD, Epstein J. Methamphetamine and its impact on dental care. *J Can Dent Assoc*. 2005; 71 (10): 759-762.
3. Lee CYS, Heffez LB, Mohammadi H. Crystal methamphetamine abuse: a concern to oral and maxillofacial surgeons. *J Oral Maxillofac Surg*. 1992; 50: 1052-1054.
4. Utrilla P. Aspectos farmacológicos de las anfetaminas. *Rev Ars Pharm*. 2000; 1 (41): 67-77.
5. Padilla R, Ritter AV. Meth mouth: methamphetamine and oral health. *J Esthet Restor Dent*. 2008; 20 (2): 148-149.
6. Goodchild JH, Donaldson M. Methamphetamine abuse and dentistry: A review of the literature and presentation of a clinical case. *Quintessence Int*. 2007; 38 (7): 583-590.
7. Krasnova IN, Cadet JL. Methamphetamine toxicity and messengers of death. *Brain Res Rev*. 2009; 60 (2): 379-407.
8. Moratalla R, Ares S, Granado N. *Neurotoxicity of methamphetamine*. Kostrzewa, Richard M. (Ed.). Handbook of neurotoxicity. Springer-Verlag New York Inc. ISBN, 2014.
9. Shetty V, Mooney LJ, Zigler CM, Belin TR, Murphy D, Rawson R. The relationship between methamphetamine use and increased dental disease. *JADA*. 2010; 141 (3): 307-318.
10. Informe Mundial sobre las Drogas 2016. Organización Mundial de la Salud (OMS). [revisado 11/06/18] Disponible en: https://www.unodc.org/doc/wdr2016/WDR_2016_ExSum_spanish.pdf
11. YE T, Sun D, Dong G, Xu G, Wang L, Du J et al. The effect of methamphetamine abuse on dental caries and periodontal diseases in a Eastern China city. *BMC Oral Health*. 2018; 18 (8): 1-6.
12. Smit DA, Naidoo S. Oral health effects, brushing habits and management of methamphetamine users for the general dental practitioner. *Br Dent J*. 2015; 218 (9): 531-536.
13. Encuesta Nacional de consumo de Drogas Alcohol y Tabaco 2016-2017. Secretaría de Salud e Instituto Nacional de Salud Pública [revisado 28/06/18]. Disponible en: https://www.gob.mx/cms/uploads/attachment/file/234856/CONSUMO_DE_DROGAS.pdf
14. Navarro M, Pichini S, Farré M, Ortuño J, Roset PN, Segura J et al. Usefulness of saliva for measurement of 3,4-methylenedioxymethamphetamine and its metabolites: correlation with plasma drug concentrations and effect of salivary pH. *Clin Chem*. 2001; 47 (10): 1788-1095.
15. Chandak S, Bhondey A, Bhardwaj A, Pimpale J, Chandwani M. Comparative evaluation of the efficacy of fluoride varnish and casein phosphopeptide-Amorphous calcium phosphate in reducing *Streptococcus mutans* counts in dental plaque of children: an *in vivo* study. *J Int Soc Prev Community Dent*. 2016; 6 (5): 423-429.
16. Gil LF, Agulló MA, Cañamás SM, Ibañez CP. Sistemática de la higiene bucodental: el cepillado dental manual. *Rev Periodoncia y Osteointegración*. 2005; 15 (1): 43-58.

17. Rizzo RL, Torres CA, Martínez DC. Comparación de diferentes técnicas de cepillado para la higiene bucal. *Rev CES Odont.* 2016; 29 (2): 52-64.
18. Spolsky VW, Clague J, Murphy DA, Vitero S, Dye BA, Belin TR et al. Periodontal status of current methamphetamine users. *JADA.* 2018; 149 (3): 174-183.
19. Tipton DA, Legan ZT, Dabbous MK. Methamphetamine cytotoxicity and effect on LPS-stimulated IL-1 beta production by human monocytes. *Toxicol in Vitro.* 2010; 24 (3): 921-927.
20. <https://www.drugs.com/pregnancy/methamphetamine.html>
21. Gómez-Ríos NI, Morales-García MH. Determinación de los Índices CPO-D e IHOS en estudiantes de la Universidad Veracruzana, México. *Rev Chil Salud Pública.* 2012; 16 (1): 26-31.

Dirección para correspondencia /
Mailing address:
Gerardo Salvador Valdez
E-mail: cdgerardo_sv@live.com.mx