



## Retracción de caninos con arcos seccionados, alternativa en paciente con apiñamiento severo: caso clínico

Susana Morales Ramírez,\* Alejandro Andrade Torres,§ Laura M López-Pérez-Franco,§  
Lourdes Alejandra Castro García,§ Rosendo Carrasco Gutiérrez,§ Miguel Ángel Casillas Santana§

\* Residente.

§ Profesor.

Maestría en Estomatología con opción terminal en Ortodoncia, Facultad de Estomatología,  
Benemérita Universidad Autónoma de Puebla. México.

### RESUMEN

El apiñamiento dental es una de las alteraciones más comunes debido a que el espacio disponible en las bases óseas es menor que la suma total del tamaño de los dientes, ocasionando un problema oclusal, periodontal y estético, lo cual acrecienta la necesidad de un tratamiento ortodóncico. El objetivo de este caso clínico es dar una opción de tratamiento eficaz para conseguir la liberación del apiñamiento, clase canina I bilateral, una correcta intercuspidadación, mejorar la sonrisa y perfil labial. Se reporta un caso clínico de paciente femenino de 16 años de edad, que acude a la clínica de ortodoncia de la FEBUAP, con motivo de consulta «no me gustan mis dientes». Presenta una clase II esquelética, crecimiento hiperdivergente, perfil facial ortognático, perfil labial convexo, clase molar I bilateral, clase canina II bilateral, con apiñamiento severo en ambas arcadas, no refiere ningún hábito, ni problema articular. El plan de tratamiento fue con extracciones de órganos dentarios 14, 24, 34, 44 y 41, se colocó aparatología MBT slot 0.022", se inició con arcos seccionales con loop de titanio molibdeno (TMA) 0.016" x 0.022", se prosiguió a la fase de alineación y nivelación, cierre de espacios, control de torque, asentamiento y retención removible. Como resultado se cumplieron los objetivos planeados con un tiempo de un año seis meses. La técnica no friccional en cuanto reabsorción radicular no presenta diferencia significativa con la técnica friccional. Se concluye que el uso de arcos seccionales como alternativa para distalizar caninos en pacientes con apiñamiento severo en el segmento anterior ofrece beneficios adicionales al controlar la fuerza, el tipping (TIP) y la liberación del apiñamiento progresivo de los incisivos anteriores sin provocar daños permanentes en los dientes y tejidos de soporte.

Recibido: Marzo 2020. Aceptado: Junio 2020.

**Citar como:** Morales RS, Andrade TA, López-Pérez-Franco LM, Castro GLA, Carrasco GR, Casillas SMÁ. Retracción de caninos con arcos seccionados, alternativa en paciente con apiñamiento severo: caso clínico. Rev Odont Mex. 2021; 25 (4): 353-362.

© 2021 Universidad Nacional Autónoma de México, [Facultad de Odontología]. Este es un artículo Open Access bajo la licencia CC BY-NC-ND (<http://creativecommons.org/licenses/by-nc-nd/4.0/>)

[www.medigraphic.com/facultadodontologiaunam](http://www.medigraphic.com/facultadodontologiaunam)

**Palabras clave:** apiñamiento severo, clase canina bilateral, perfil labial convexo, arcos seccionales.

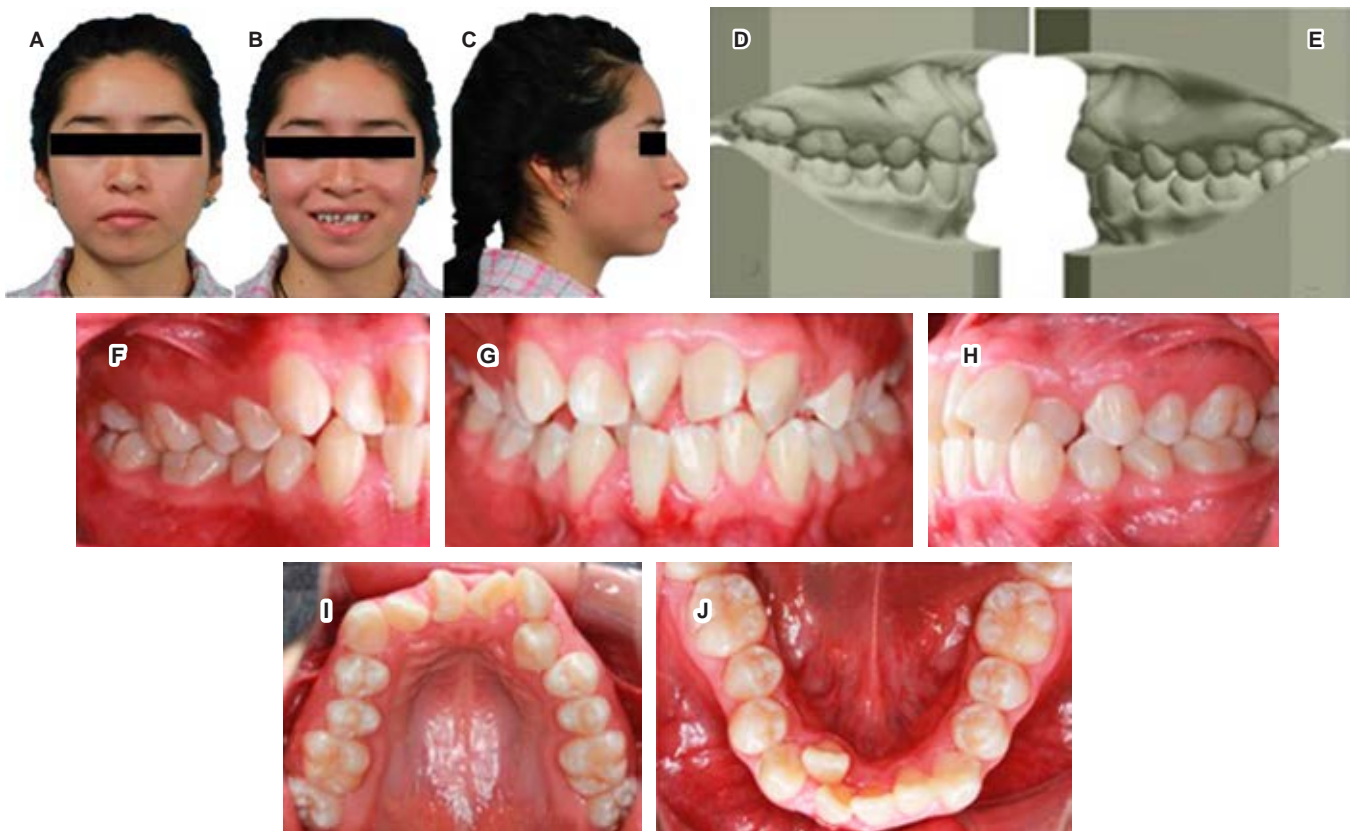
### INTRODUCCIÓN

El apiñamiento dental ha sido un problema en la población desde tiempos inmemorables. Los dientes bien alineados, con una correcta alineación y sonrisa agradable influyen en la función dental y autoestima del paciente, mientras que los dientes irregulares tienen connotaciones negativas.<sup>1</sup>

El apiñamiento es frecuente en las maloclusiones y se observa principalmente en los incisivos anteroinferiores.<sup>2</sup> Robert M. Little en 1975 lo clasificó en: alineación perfecta 0 mm, mínimo de 1-3 mm, moderado de 4-6 mm, severo de 7-9 mm y muy severo más de 10 mm al medir los puntos de contacto anatómicos adyacentes de los incisivos inferiores.<sup>3</sup> El tratamiento del apiñamiento es fundamentalmente ortodóncico y existen distintas maneras de corregirlo dependiendo del grado de apiñamiento y la forma que presenten las arcadas. Algunas posibles soluciones son: colocar un expansor en arcadas para corregir el colapso, realizar un pequeño desgaste dentario entre dientes para aportar espacio; pero si el apiñamiento es muy severo, sin que pueda ser solucionable con ninguno de los tratamientos anteriores, se recurre a la extracción dentaria, principalmente de premolares.

La retracción canina después de la extracción del primer premolar es un procedimiento muy común y esto debe hacerse como un movimiento distal corporal.<sup>4,5</sup> Estos órganos dentarios son de suma importancia estética, pero sobre todo funcional, ya que son los encargados de las desoclusiones caninas.

Se debe considerar el espacio diferencial que existe, control del anclaje, control de la inclinación



**Figura 1:** **A)** Frente, **B)** de sonrisa, **C)** de perfil, **D)** modelo lateral derecho, **E)** modelo lateral izquierdo, **F)** intraoral lateral derecha, **G)** intraoral frontal, **H)** intraoral lateral izquierda, **I)** oclusal superior, **J)** oclusal inferior.

**A)** Front, **B)** smile, **C)** profile, **D)** right lateral models, **E)** left lateral models, **F)** right lateral intraoral, **G)** frontal intraoral, **H)** left lateral intraoral, **I)** superior occlusal, **J)** inferior occlusal.

axial, control de las rotaciones y el ancho del arco.<sup>6</sup> El cierre de espacios ocasionado por la ausencia de primeros premolares se puede lograr de diferentes maneras, como: la friccional, en la que el canino se desliza a través de un arco (*lace back*, cadena elastomérica, coils cerrados de NiTi) y sin fricción a través de un arco de retracción con mecánica de deslizamiento (arco seccional).

El uso de la técnica de arco seccional facilita la creación de un sistema de fuerza óptimo que cumple los requisitos biomecánicos imperativos para los movimientos planificados de los dientes. La retracción canina controlada requiere la creación de un sistema biomecánico para generar una fuerza predeterminada y una relación momento-fuerza relativamente constante para evitar la inclinación y rotaciones distales, donde los dientes se mueven debido a la activación del ansa o loop verticales de cierre, son básicamente resortes sin fricción que se utilizan para la retracción de caninos,

proporcionando una deflexión baja y un momento controlado, sin ejercer fuerza en el sector anterior. La relación de este momento y fuerza es constante. Cuanto mayor es la relación momento-fuerza, mayor es el control.<sup>7-10</sup> Por lo que la fuerza de ortodoncia óptima se ha definido como aquella que produce una respuesta biológica máxima deseable con un daño tisular mínimo, lo que resulta en movimiento rápido de los dientes con poca o ninguna molestia clínica.<sup>11</sup> Las ansas o loops vuelven más elástico y más flexibles el alambre, generando una fuerza menor pero continua, controlando principalmente el TIP y que esto no produzca daños permanentes en los dientes y tejidos de soporte.<sup>12,13</sup> Otro factor importante es el tipo de alambre, los más utilizados para este efecto son el acero inoxidable y el TMA.<sup>14</sup>

En comparación con el acero, el TMA produce menores niveles de fuerza, ya que es un material menos rígido.<sup>15,16</sup>

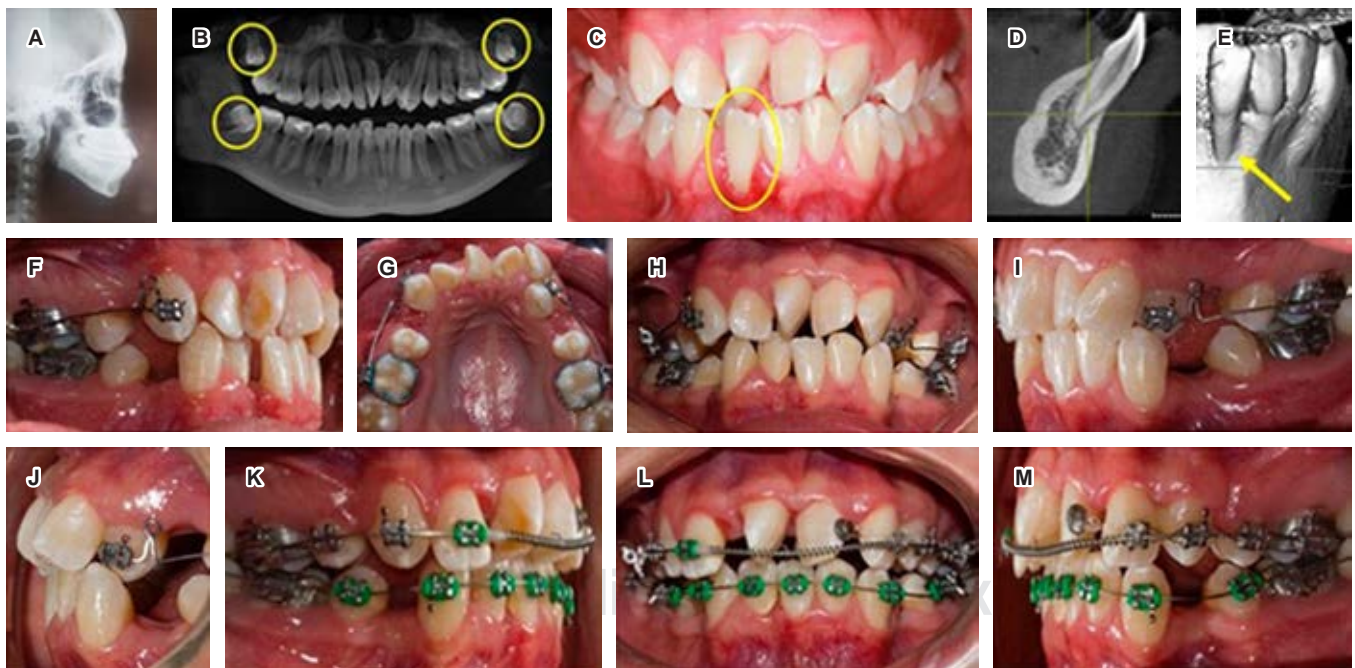
**PRESENTACIÓN DE CASO**

Paciente femenino de 16 años de edad procedente de San Martín Texmelucan, Puebla, con motivo de consulta «no me gustan mis dientes»; es una clase II esquelética, hiperdivergente, perfil facial ortognático, perfil labial convexo, clase molar I bilateral, clase canina II bilateral, presenta apiñamiento severo en maxilar y mandibular, no refiere ningún hábito. Al examen clínico extraoral, en su fotografía de frente (Figura 1A) se observa una paciente aparentemente simétrica y normoprosopo. En su fotografía de sonrisa (Figura 1B), la línea media dental superior coincide con la línea media facial (LMF) y la inferior desviada 2 mm a la derecha respecto a la LMF. En la foto de perfil (Figura 1C) presenta un perfil facial ortognático y un perfil labial convexo.

**Estudios intraorales:** en el análisis de modelos y fotografías intraorales se diagnosticó a la paciente como clase I molar bilateral, clase II canina bilateral (Figura 1D-H), con un apiñamiento dental severo en ambas arcadas (Figura 1I y J).

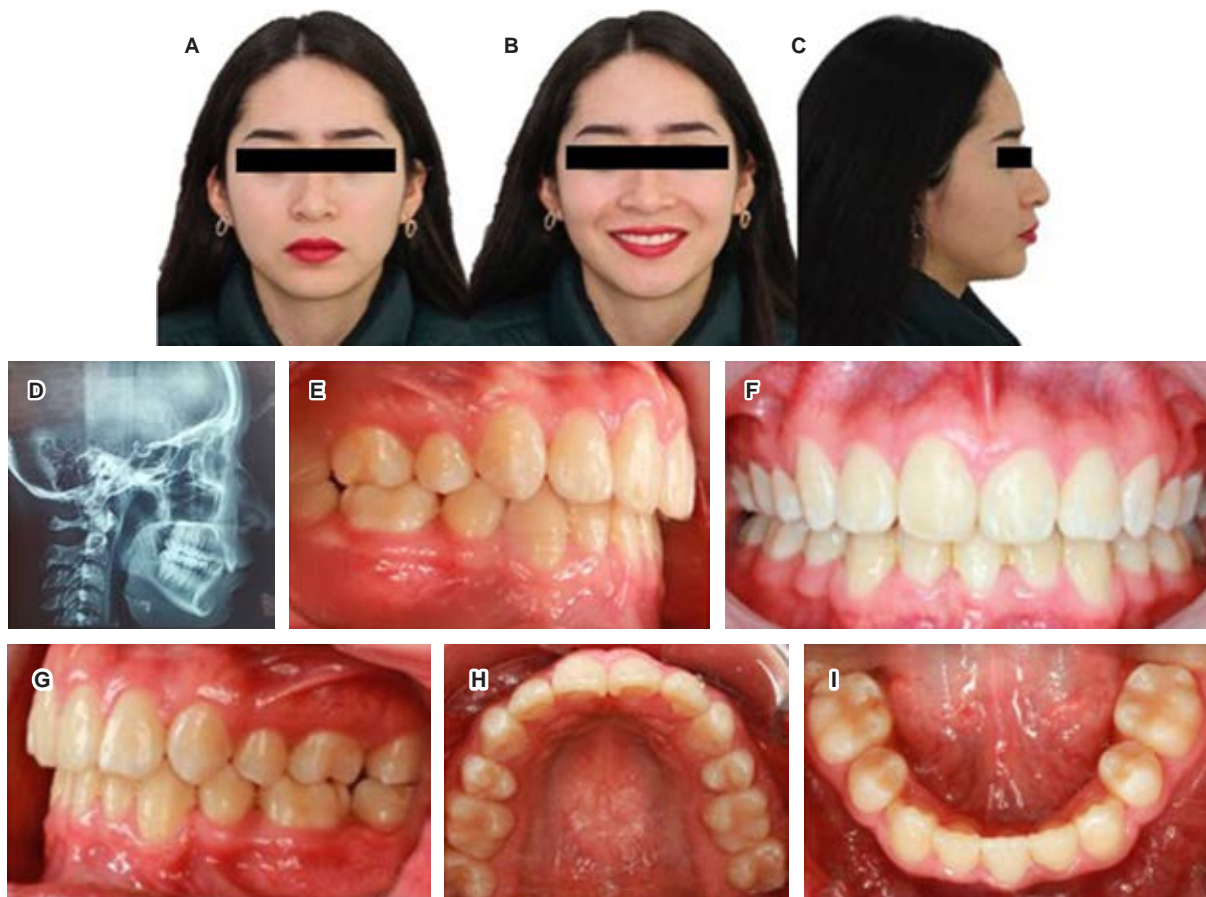
**Estudios radiográficos:** la radiografía lateral de cráneo de inicio (Figura 2A) nos muestra la clase II esquelética, patrón de crecimiento hiperdivergente. En la ortopantomografía inicial (Figura 2B) se pueden observar los terceros molares superiores e inferiores, los cuales se encuentran en formación y presencia de raíces dilaceradas. Clínica e imagenológicamente, se observa enfermedad periodontal en los incisivos inferiores y un compromiso en el OD 41, se realizan cortes, sagitales y de superficie para observar la cortical vestibular (Figura 2C-E), por lo que se manda a la paciente a interconsulta con el periodoncista, el cual da un diagnóstico no favorable, cabe mencionar que previo al tratamiento ortodóncico la paciente estaba controlada periodontalmente y durante el tratamiento tuvo interconsultas con el periodoncista para mantener su estado de salud.

**Tratamiento:** consistió en una fase ortodóncica iniciando con extracciones de OD 14, 24, 34, 44 por el grado de apiñamiento anterior y 41 por su compromiso periodontal. En la fase de alineación y nivelación se inició con arcos seccionales con 0.016" x 0.022"



**Figura 2:** A) Radiografía lateral de cráneo, B) ortopantomografía inicial, C) intraoral frontal, D) corte sagital de OD 41 cortical, E) corte de superficie, F) intraoral lateral derecha con ansas de cierre, G) oclusal superior con ansas de cierre, H) intraoral frontal con ansas de cierre, I) intraoral lateral izquierda con ansas de cierre, J) forma de loop, K) intraoral lateral derecho, L) intraoral frontal, M) intraoral lateral izquierda.

A) Lateral cranial X-ray, B) initial orthopantomography, C) front intraoral, D) sagittal plane of DO 41 cortical, E) surface plane, F) right lateral intraoral with closing loops, G) upper occlusal with closing loops, H) front intraoral with closing loops, I) left lateral intraoral with closing loops, J) loop shape, K) right lateral intraoral, L) frontal intraoral, M) left lateral intraoral.



**Figura 3:** **A)** Frente, **B)** de sonrisa, **C)** de perfil, **D)** radiografía lateral de cráneo final, **E)** intraoral lateral derecha final, **F)** frontal final, **G)** intraoral lateral izquierda final, **H)** oclusal superior final, **I)** oclusal inferior final.

**A)** Front, **B)** smile, **C)** profile, **D)** final lateral cranial radiography, **E)** final right lateral intraoral, **F)** final front, **G)** final left lateral intraoral, **H)** final upper occlusal, **I)** final inferior occlusal.

TMA (*Figura 2F-J*), para distalizar caninos y liberar apiñamiento, posteriormente se fueron cementando los brackets de laterales superiores y premolares colocando un arco 0.016" NiTi, 0.016" x 0.022" NiTi con resorte abierto de OD 12 a 22, se inicia con cupla en el OD 21 y posteriormente en OD 11 (*Figura 2K-M*). Cinco meses después, liberado el apiñamiento superior, se cementaron los brackets inferiores con secuencia de arcos 0.013", 0.014", 0.016" x 0.022", 0.017" x 0.025" NiTi, 0.017" x 0.025" de acero prepostado, con resortes de cierre de NiTi de 12 mm, utilizando el dispositivo vPro 5 con vibraciones de alta frecuencia 120 Hz, posterior al cierre se colocó 0.017" x 0.025" curva inversa TMA para aplanar la curva de Spee. Una vez retirada la aparatología, se mandó a la paciente a una profilaxis y valoración de su estado periodontal, la cual presentaba sarro interproximal en el sector anteroinferior.

**Estudios finales:** se tomó el examen clínico extraoral después de un año seis meses de tratamiento, en el cual observamos que se logró un perfil labial armónico, con una sonrisa amplia (*Figura 3A-C*) y una mejor autoestima en la paciente. En las fotografías intraorales, se aprecia una clase molar y canina I bilateral, con una adecuada alineación y liberación del apiñamiento severo anterior (*Figura 3E-I*).

**Resultados:** los objetivos propuestos en el plan de tratamiento se lograron satisfactoriamente, llegando a una clase molar y canina I bilateral por medio de arco seccional con una fuerza controlada y continua, se corrigió el apiñamiento severo de ambas arcadas y se proporcionó una correcta estabilidad oclusal.

En la ortopantomografía final comparada con la inicial se observa que se mantuvo la proporción corona raíz de los caninos traccionados con el arco seccional, también que los terceros molares superiores e inferio-

res fueron extraídos al igual que los OD 14, 24, 34, 44 y 41, se observan 23 órganos dentarios presentes en boca (Figura 4G y H).

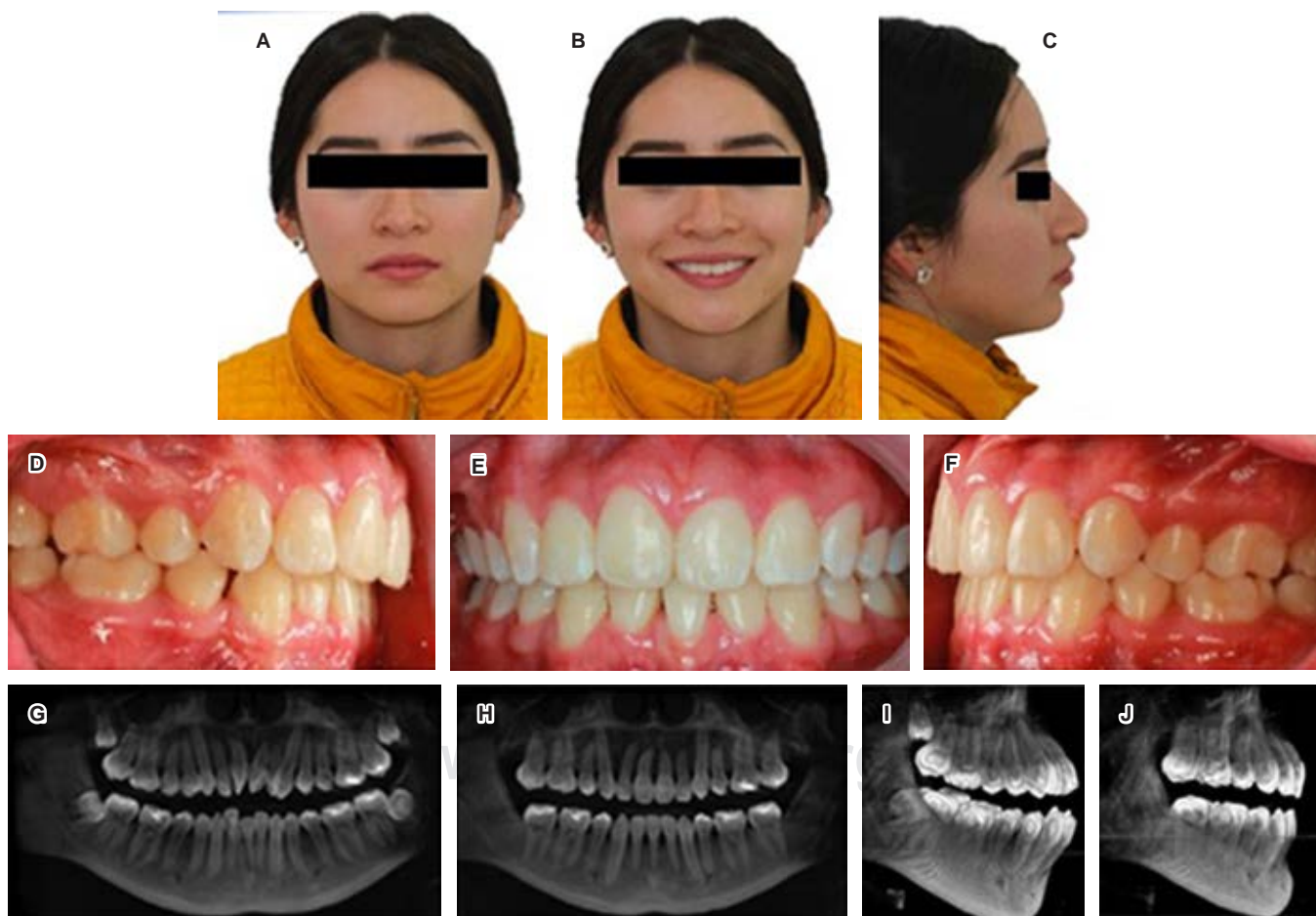
La paciente terminó el tratamiento ortodóncico con una consonancia en la sonrisa, armonía en el perfil facial y labial, mientras que en la radiografía lateral de cráneo final y tomografía volumétrica lateral final (Figuras 3D y 4J), comparadas con las iniciales (Figuras 2A y 4I), se aprecia una relación esquelética de clase II, con un crecimiento hiperdivergente, pero sobre todo una corrección en las inclinaciones de los incisivos superiores e inferiores, las cuales se pueden comprobar en la sobreimposición cefalométrica: inicial (negro), final (rojo). Se observa que el ANB aumentó por 1°, el plano mandibular antero-roto 2°, el maxilar superior obtuvo un postero posición a la inicial, una ligera pérdida de anclaje de los molares, una adecuada

inclinación de los incisivos y una adecuada posición de los tejidos blandos (Figura 5).

Para la fase de retención se colocaron retenedores circunferenciales en ambas arcadas. En cuanto a la estabilidad del tratamiento podemos observar que después de cinco meses de haber retirado la aparatología, se siguen manteniendo los objetivos obtenidos (Figura 4A-F).

### DISCUSIÓN

El realizar extracciones o no extracciones ha sido muy controversial, especialmente cuando el espacio disponible en las bases óseas tiene un menor tamaño que el de los dientes. Pero extraer dientes en arcadas con apiñamiento severo es necesario para la corrección de la maloclusión, lograr una estética



**Figura 4:** A) Frente, B) de sonrisa, C) de perfil, D) intraoral lateral derecha, E) frontal, F) intraoral lateral izquierda, G) ortopantomografía inicial, H) ortopantomografía final, I) tomografía volumétrica lateral inicial, J) tomografía volumétrica lateral final.

A) Front, B) smile, C) profile, D) right lateral intraoral, E) front, F) left lateral intraoral, G) initial orthopantomography, H) final orthopantomography, I) initial lateral volumetric tomography, J) final lateral volumetric tomography.



Medida	Norma	Inicial	Final	Interpretación final
SNA	82°	89°	87°	Anterposición maxilar
SNB	80°	83°	80°	Adecuada posición mandibular
ANB	2°	6°	7°	Clase II ósea
GO-GN:SN	24°	37°	35°	Crecimiento vertical
Interincisal	131°	110°	135°	Adecuada inclinación de incisivos
IS-PP	70°	56°	75°	Adecuada inclinación de IS
IMPA	90°	95°	89°	II adecuada inclinación
Protrusión LS	-2 mm	0 mm	0 mm	LS adecuado
Protrusión LI	0 mm	3 mm	2 mm	LI adecuado

**Figura 5:** Sobreimposición cefalométrica: inicial (negro), final (rojo).

*Cephalometric superimposition: initial (black), final (red).*

adecuada, estabilidad oclusal y reducir el tiempo de tratamiento.<sup>17,18</sup>

En algunos casos la extracción de un incisivo inferior ayuda a ganar espacio en el segmento anterior de la mandíbula, mejorando la discrepancia entre el tamaño del diente y la longitud del arco, pero también se debe tomar en cuenta diversos criterios clínicos como la condición periodontal de los dientes, mecánica aplicada, alteraciones estéticas y funcionales.<sup>19</sup>

Otro tema controversial después de realizar extracciones de premolares es la manera de distalizar los caninos mediante biomecánica de fricción o sin fricción. Sin embargo, mucho de esto no podría ser resuelto sin conocimiento de los niveles óptimos de fuerza involucrados, por lo que Smith y Storey sugirieron una fuerza de 150 a 200 g como óptima para la distalización de caninos en humanos, generando aproximadamente 160 g en la biomecánica sin fricción, con una separación de 1 mm. Una fuerza de 160 g fue juzgada como óptima para la retracción canina. En el método de fricción, mediante un coil cerrado NiTi origina una fuerza relativamente constante de 160 a 200 g. Sin embargo, los resortes son sensibles a la temperatura y se sabe que producen variaciones de fuerza.<sup>20</sup> En cuanto reabsorción radicular, pérdida de anclaje o velocidad, no existe diferencia significativa de la técnica friccional con la técnica no friccional, no obstante, esta última muestra un mejor control en las rotaciones al ir distalizando el canino.<sup>20,21</sup>

## CONCLUSIONES

Existen situaciones clínicas que nos indican hacer extracciones de algunos órganos dentarios por distin-

tos factores como: las caries, lesiones periodontales y, la principal, el grado de apiñamiento dental, donde un objetivo importante es obtener la clase I canina, por lo que es importante considerar que el centro de resistencia de los caninos se encuentra de manera general en las 2/5 partes de la raíz medida desde la cresta marginal alveolar hasta el ápice para llevar a cabo un movimiento dental. La utilización de fuerzas ligeras es favorable en la retracción canina, ya que presentan menor grado de efectos indeseados, por lo que utilizar arcos seccionales para distalizar caninos con apiñamiento severo en anterior, sin ejercer una fuerza inicial en los incisivos anterosuperiores, es muy beneficioso, como en este caso clínico presentado, ya que se controló la fuerza, el TIP y la liberación del apiñamiento sin provocar daños permanentes en los dientes y tejidos de soporte.

Por otra parte, el uso de TMA funciona de manera ideal para la retracción canina, genera menos fuerza en relación con el acero inoxidable pese a tener las mismas características mecánicas.

## Clinical case

### Canine retraction with segmented arches alternative in patients with severe dental crowding: clinical case

Susana Morales Ramírez,\*  
Alejandro Andrade Torres,<sup>§</sup> Laura M  
López Pérez-Franco,<sup>§</sup> Lourdes Alejandra Castro García,<sup>§</sup>  
Rosendo Carrasco Gutiérrez,<sup>§</sup>  
Miguel Ángel Casillas Santana<sup>§</sup>

\* Residente.

§ Profesor.

Maestría en Estomatología con opción terminal en Ortodoncia, Facultad de Estomatología, Benemérita Universidad Autónoma de Puebla. México.

## ABSTRACT

Dental crowding is one of the most common abnormalities as the available space in the osseous base is less than the total sum of the teeth' size. The crowding can cause occlusal, periodontal, and aesthetic problems. These issues increase the necessity for a aiting orthodontic treatment. This reported clinical case aims to provide an effective treatment option to reduce the dental crowding, get a bilateral class I canine, correct intercuspation, and improve the smile and labial profile. The clinical case of a 16-year-old female patient is reported. She attends the FE-BUAP orthodontics clinic for not like her teeth. She presented a skeletal class II, hyperdivergent growth, orthognathic facial profile, convex labial profile, bilateral class I molar, and bilateral class II canine, with severe crowding in both arcades; she did not report any habits or joint problems. The treatment plan included extractions of dental organs 14, 24, 34, 44, and 41; 0.022" slot MBT appliances were placed, and it began the usage of TMA loop sectional arch wires 0.016" x 0.022". In addition, the phases of alignment and leveling, space closure, torque control, settling, and removable retention were continued. As a result, the planned objectives were met in one year and six months. The frictionless mechanic in root resorption does not differ significantly from the frictional mechanic. In conclusion, using sectional arch wires as an alternative for the canine distalization in patients with severe anterior crowding offers additional benefits by controlling the force, tip, torque, and the release of progressive crowding of the anterior incisors without permanent damage to the teeth and supporting tissues.

**Keywords:** severe crowding, bilateral canine class, convex labial profile, sectional arch wires.

## INTRODUCTION

Dental crowding has been a problem for the population since immemorial time. Well-aligned teeth and a pleasant smile influence the patient's tooth function and self-esteem, while irregular teeth have negative connotations.<sup>1</sup>

Dental crowding is common in malocclusions and mainly the anteroinferior incisors.<sup>2</sup> In 1975, when measuring the adjacent anatomic contact points of the lower-anterior incisors, Robert M. Little classified it into perfect alignment of 0 mm; minimum, of 1-3 mm; moderate, of 4-6 mm; severe, of 7-9 mm, and very severe, more than 10 mm.<sup>3</sup>

The treatment of the crowding is fundamentally orthodontic, and there are different ways to correct it depending on the crowding degree and the arcades shape. Some possible solutions are to place an expander in arcades to repair the collapse and perform slight tooth wear between teeth to provide space; tooth extraction is resorted to when the dental crowding is

so severe that it is not solved with these methods, mainly of the premolars.

Canine retraction after the first premolar removal is a general procedure. It should be done as a distalization body movement.<sup>4,5</sup> These dental organs (DO) are of utmost aesthetic importance and mainly functional since they are responsible for canine disocclusions.

The differential space, anchorage control, axial inclination control, rotation control, and arc width must be considered.<sup>6</sup> The space closure by the absence of first premolars can be achieved in different ways, such as frictional, in which the canine slides through an arc (lace back, elastomeric chain, closed coils of NiTi) and frictionless, through a retraction arc with sliding mechanics (sectional archwire).

The sectional archwire technique facilitates the creation of an optimum force system that meets the imperative biomechanical requirements for planned tooth movements.

Controlled canine retraction requires a biomechanical system to generate a predetermined force and a relatively constant moment-to-force ratio to avoid distal inclinations and rotations, where teeth move due to activation of the vertical closing loop, which are frictionless springs for the retraction of canines, providing a low deflection and a controlled moment, without exerting force in the anterior sector. The ratio of this moment and force is constant throughout the elastic range of activation of the spring.

This moment-to-force ratio is constant the higher the moment-to-force ratio, the greater the control.<sup>7-10</sup> Therefore, the optimal orthodontic force has been defined as that which produces a maximum desirable biological response with minimal tissue damage, resulting in rapid teeth movement with little or no clinical discomfort.<sup>11</sup> The loops make the wire more elastic and flexible, generating a lower but continuous force, mainly controlling the tip, and that this does not cause permanent damage to the teeth and supporting tissues.<sup>12,13</sup>

Another factor to consider is the types of wire, the most used for this effect are stainless steel and TMA.<sup>14</sup> Compared to steel, TMA produces a lower force magnitude as it is a less rigid material.<sup>15,16</sup>

## CLINICAL CASE REPORT

A 16-year-old female patient from San Martín Texmelucan, Puebla, Mexico, attends a consultation because she doesn't like her teeth. She presents a skeletal class II, hyperdivergent, orthognathic facial profile, convex labial profile, bilateral class I molar, and bilateral class II canine; she has severe crowding in the

maxilla and mandibular. She does not report having any habits. On extraoral clinical examination, her frontal photograph (*Figure 1A*) shows a symmetrical and mesofacial patient. In her smile photograph (*Figure 1B*), the upper dental midline matches the facial midline (FML), and the lower one deviated 2 mm to the right concerning the FML. The profile picture (*Figure 1C*) features an orthognathic facial profile and a convex labial profile.

**Intraoral studies:** in the intraoral models and photographs analysis, the patient was diagnosed as bilateral class I molar and bilateral class II canine (*Figure 1D-H*), with severe dental crowding in both arcades (*Figure 1I and J*).

**Radiographic studies:** the initial lateral skull X-ray (*Figure 2A*) shows the skeletal class II hyperdivergent growth pattern. In the initial orthopantomography (*Figure 2B*), it can be observed that the upper and lower third molars are in formation and the presence of dilacerated roots. Clinically and imaging, periodontal disease is observed in the lower incisors and a compromise in the DO 41. Sagittal and surface cuts are performed to observe the vestibular cortical (*Figure 2C-E*), so the patient is sent a consultation with the periodontist, who gives an unfavorable diagnosis. It is worth mentioning that before and during orthodontal treatment, the patient was periodontal controlled to maintain her health.

**Treatment:** it consisted of an orthodontic phase starting with extractions of DO 14, 24, 34, and 44 because of the anterior crowding degree and 41 due to its periodontal involvement. During the alignment and leveling phase, it began using TMA loop sectional archwires 0.016" × 0.022" (*Figure 2F-J*) for canine distalization and the crowding release. Subsequently, the brackets of the lateral superiors and premolars were cemented by placing an arc of 0.016" NiTi, 0.016" × 0.022" NiTi with an open spring of DO 12 to 22, beginning with couple forces in DO 21 and later in DO 11 (*Figure 2K-M*).

Five months later, and once the upper crowding was released, the lower brackets were cemented with arch sequence 0.013", 0.014", 0.016" × 0.022", 0.017" × 0.025" NiTi, 0.017" × 0.025" SS with preplaced posts, with 12 mm NiTi closing springs, using the VPRO 5 device with high-frequency vibrations (120 Hz). After closing, a TMA inverse curve 0.017" × 0.025" was placed to flatten the curve of Spee. After removing the appliance, the patient was sent for prophylaxis and assessment of her periodontal status, presenting interproximal mud in the lower-anterior sector.

**Final studies:** the extraoral clinical examination was made after one year and six months of treatment,

observing a harmonious labial profile with a broad smile (*Figure 3A-C*) and better self-esteem in the patient. A bilateral class I molar and canine are appreciated in the intraoral photographs, with an adequate alignment and release of the severe anterior dental crowding (*Figure 3E-I*).

**Results:** the objectives proposed in the treatment planning were satisfactorily achieved, reaching a bilateral class I molar and canine employing a sectional archwire with controlled and continuous force, and the severe crowding of both arcades was corrected, and the correct occlusal stability was provided.

In the final orthopantomography, compared to the initial one, it is observed that the crown-root ratio of the canines retracted with the sectional arch was maintained and that the upper and lower third molars and the DO 14, 24, 34, 44 and 41 were extracted (*Figure 4G and H*).

The patient finished the orthodontic treatment with concordance in the smile and harmony in the facial and labial profiles. Additionally, in the final lateral X-ray of the skull and the last lateral volumetric tomography (*Figures 3D and 4J*) compared with the initial ones (*Figures 2A and 4I*), a skeletal class II relationship is observed, with a hyperdivergent growth and mainly a correction in the inclination of the upper and lower incisors. This description can be checked in the cephalometric superposition: initial (black) and final (red). It is also observed that the ANB increased by 1°, the mandibular plane rotated 2° anteriorly; the maxilla obtained a position posterior to the initial one, a slight anchorage loss of the molars, adequate inclination of the incisors, and convenient position of the soft tissues (*Figure 5*).

For the retention phase, circumferential retainers were placed in both arcades. Regarding treatment stability, we can observe that the objectives obtained after five months of appliance removal are still maintained (*Figure 4A-F*).

## DISCUSSION

Non-extraction or extraction of teeth has been very controversial, especially when the available room in the osseous bases is smaller than the one of the teeth; however, extracting teeth in arcades with severe crowding is necessary to correct malocclusion, achieve proper aesthetics and occlusal stability, and reduce treatment time.<sup>17,18</sup>

In some cases removing a lower incisor helps gain space in the anterior segment of the mandible, improving the discrepancy between tooth size and arch length. Clinical criteria such as the periodontal



condition of the teeth, the applied mechanics, and the aesthetic and functional alterations must also be considered.<sup>19</sup>

Another controversial issue after performing premolar extractions is the way for canine distalization by frictional or frictionless biomechanics. This issue could not be solved without knowledge of the optimal magnitude of force needed. Smith and Storey suggested a force of 150 to 200 g optimal for canine distalization in humans, generating approximately 160 g in frictionless biomechanics, with 1 mm apart. A force of 160 g was considered optimal for canine retraction.

In the friction method, a NiTi closed coil causes a relatively constant force of 160 to 200 g. However, the springs are sensitive to temperature and are known to produce variations in force.<sup>20</sup>

For root resorption, anchorage loss, or velocity, there is no significant difference between frictional and non-frictional techniques; however, the latter shows better control in rotations by distalizing the canine.<sup>20,21</sup>

## CONCLUSIONS

Some clinical situations lead to the extractions of some dental organs due to different factors, such as caries, periodontal lesions, and, the main one, the dental crowding degree, whose primary purpose is to achieve class I canine. For this, it is essential to consider that the resistance center of the canines is generally in the 2/5 parts of the root, measured from the marginal alveolar crest to the apex, to carry out a dental movement.

In canine retraction, it is favorable to use light forces since they produce fewer unwanted effects, so using sectional archwires for canine distalization with severe anterior crowding without applying an initial force on the anterosuperior incisors is very beneficial, as is the clinical case presented, since the force, the tip and releasing of the dental crowding were controlled without permanent damage to the teeth and supporting tissues.

On the other hand, using TMA works ideally for canine retraction and generates less force than stainless steel, despite having the same mechanical characteristics.

## REFERENCIAS / REFERENCES

- Díaz-López MA, Escudero-Doltz WS, Loo-Albán JS. Análisis de distalamiento de caninos superiores a través del uso de retractor de alástico y resortes seccionales con ansas de cierre. *Pol Con*. 2017; 2 (7): 578-588. doi: 10.23857/pc.v2i7.263.
- Macauley D, Garvey TM, Dowling AH, Fleming GJP. Using little's irregularity index in orthodontics: outdated and inaccurate? *J Dent*. 2012; 40 (12): 1127-1133. doi: 10.1016/j.jdent.2012.09.010.
- Little R. The irregularity index: a quantitative score of mandibular anterior alignment. *Am J Orthod*. 1975; 68 (5): 554-563. doi: 10.1016/0002-9416(75)90086-x.
- McLaughlin R, Bennett JC. Evolution of treatment mechanics and contemporary appliance design in orthodontics: A 40-year perspective. *Am J Orthod Dentofacial Orthop*. 2015; 147 (6): 654-662. doi: 10.1016/j.ajodo.2015.03.012.
- Staggers JA, Germane N. Clinical considerations in the use of retraction mechanics. *J Clin Orthod*. 1991; 25 (6): 364-369.
- Burstone C. The segmented arch approach to space closure. *Am J Orthod*. 1982; 82 (5): 361-378. doi: 10.1016/0002-9416(82)90185-3.
- Espinosa Torres CO, Sigüencia Cruz V, Bravo Calderon ME. Retracción individual de caninos, mecánica no friccional. *Revista Latinoamericana de Ortodoncia y Odontopediatría*. 2014. Disponible en: <https://www.ortodoncia.ws/publicaciones/2014/art-33/>
- Burstone CJ, Koenig HA. Optimizing anterior and canine retraction. *Am J Orthod*. 1976; 70 (1): 1-19. doi: 10.1016/0002-9416(76)90257-8.
- Kulshrestha RS, Tandon R, Chandra P. Canine retraction: a systematic review of different methods used. *J Orthod Sci*. 2015; 4 (1): 1-8. doi: 10.4103/2278-0203.149608.
- Cavuoti S, Matarese G, Isola G, Abdolreza J, Femiano F, Perillo L. Combined orthodontic-surgical management of a transmigrated mandibular canine. *Angle Orthod*. 2015; 86 (4): 681-691. doi: 10.2319/050615-309.1.
- Derton N, Perini A, Mutinelli S, Gracco A. Mandibular molar uprighting using mini-implants: different approaches for different clinical cases--two case reports. *Orthodontics (Chic)*. 2012; 13 (1): 138-145.
- Uribe Restrepo GA. *Ortodoncia: teoría y clínica*. 2a ed. Medellín, Colombia: CIB; 2010.
- Shaw MM, Waters NE. The characteristics of the Ricketts maxillary canine retractor. *Eur J Orthod*. 1992; 14 (1): 37-46. doi: 10.1093/ejo/14.1.37.
- Heravi F, Shafae H, Forouzanfar A, Zarch SH, Merati M. The effect of canine disimpaction performed with temporary anchorage devices (TADs) before comprehensive orthodontic treatment to avoid root resorption of adjacent teeth. *Dental Press J Orthod*. 2016; 21 (2): 65-72. doi: 10.1590/2177-6709.21.2.065-072.oar.
- Maia LG, de Moraes Maia ML, da Costa Monini A, Vianna A, Gandini L. Photoelastic analysis of forces generated by T-loop springs made with stainless steel or titanium-molybdenum alloy. *Am J Orthod Dentofacial Orthop*. 2011; 140 (3): e123-e128. doi: 10.1016/j.ajodo.2011.03.020.
- Venugopal A, Manzano P, Rengalakshmi S. A novel temporary anchorage device aided sectional mechanics for simultaneous orthodontic retraction and intrusion. *Case Rep Dent*. 2020; 2020: 5213936. doi: 10.1155/2020/5213936.
- Hu Z, Yin X, Liao J, Zhou C, Yang Z, Zou S. The effect of teeth extraction for orthodontic treatment on the upper airway: a systematic review. *Sleep Breath*. 2015; 19 (2): 441-451. doi: 10.1007/s11325-015-1122-1.
- Erdinc AE, Nanda RS, Isiksal E. Relapse of anterior crowding in patients treated with extraction and nonextraction of premolars. *Am J Orthod Dentofacial Orthop*. 2006; 129 (6): 775-784. doi: 10.1016/j.ajodo.2006.02.020.
- Singh H, Kapoor P, Sharma P, Maurya RK, Mittal T, Bhagat DK. Treatment of a severe tooth size-arch length discrepancy using rapid maxillary expansion and mandibular incisor extraction: an

- unconventional combination approach. *J Indian Orthod Soc.* 2019; 53 (1): 69-76. doi: 10.4103/jios.jios\_90\_18.
20. Rhee JN, Chun YS, Row J. A comparison between friction and frictionless mechanics with a new typodont simulation system. *Am J Orthod Dentofacial Orthop.* 2001; 119 (3): 292-299. doi: 10.1067/mod.2001.112452.
21. Hayashi K, Uechi J, Murata M, Mizoguchi I. Comparison of maxillary canine retraction with sliding mechanics and a retraction spring: a three-dimensional analysis based on a midpalatal orthodontic implant. *Eur J Orthod.* 2004; 26 (6): 585-589. doi: 10.1093/ejo/26.6.585.

*Correspondencia / Correspondence:*

**Miguel Ángel Casillas Santana**

**E-mail:** miguel.casillas@correo.buap.mx