



Aspiración de cuerpo extraño durante la consulta dental en pediatría. Reporte de un caso

Foreign body aspiration in dental office. Case presentation and literature review

Adriana Ramírez Segura,* Eduardo de la Teja Ángeles,[§] David Jofré Pavez,^{||} Américo Durán Gutiérrez[¶]

RESUMEN

Dentro de la práctica clínica en pediatría existen situaciones en las que el diagnóstico oportuno de una enfermedad involucra la mediación de situaciones insospechadas; en niños muy pequeños el interrogatorio indirecto bien realizado y detallado se convierte en herramienta fundamental para su tratamiento. En un evento de aspiración de cuerpo extraño existen indicadores específicos para tener sospecha de que estamos ante un caso; sin embargo, no todos los pacientes presentan signos y síntomas clásicos, por lo que la experiencia del clínico es vital. Se presenta el caso de un niño de veintiún meses de edad que broncoaspiró una corona de acero cromo en un consultorio dental; ésta no fue identificada sino hasta 60 días después del accidente. Es importante que los clínicos encargados de la salud bucal de los niños estén capacitados para auxiliar a sus pacientes ante un evento de aspiración de cuerpo extraño, tanto de forma inmediata como mediata, teniendo una conducta responsable ante la sospecha fundamentada de que ocurrió un accidente de esta naturaleza.

ABSTRACT

Within the scope of pediatric medical practice, certain situations arise where timely diagnosis of a condition implies facing unforeseen situations. Clinical history is clearly paramount for the correct and precise handling of any patient, even more so for very young patients from whom obtained data can be frequently imprecise. With respect to foreign body aspiration accidents, there are specific indicators which substantiate a suspicion of that case. Nevertheless, not all cases are typical, therefore, experience of the clinical operator is essential. This study presents the case of a one year and nine months old patient who broncho-aspirated a chrome-steel crown in a dental practice, and the situation was only diagnosed 60 days later. The present diagnosis was emitted at once when the patient arrived at the National Pediatrics Institute. To that aim, a thorax x-ray was taken. The present case can be considered a paradigm. It supports the idea that the oral cavity of very young patients must be treated by qualified specialists, and that such care must be given in centers which can guarantee the patient's safety. A foreign body can remain in the bronchii for a long time, without directly endangering the patient's life. Nevertheless, this situation would introduce the patient into a dangerous chronicity, therefore, emergency room physicians should be aware of the possibility of a substantiated suspicion of foreign body aspiration. These cases, after suitable history research and auscultation could have been avoided, and thus avoid a serious chronic situation in these patients.

Palabras clave: Sospecha fundamentada de aspiración de cuerpo extraño, corona de acero-cromo, diagnóstico preciso.

Key words: Substantiated suspicion of foreign body aspiration, chrome-steel crown, accurate diagnosis.

INTRODUCCIÓN

La aspiración de cuerpos extraños (ACE) es una emergencia médica con riesgo vital¹ que afecta por lo general a niños a partir de los seis meses de edad, etapa crucial del desarrollo cognitivo en donde la región bucal es el medio principal para la comprensión del mundo que los rodea. La incidencia más grande de muerte por ACE es a los dos años de edad,^{1,2} debido al inherente instinto de exploración, imitación de

* Residente de segundo año de Estomatología Pediátrica. Instituto Nacional de Pediatría.

[§] Jefe de Servicio de Estomatología. Instituto Nacional de Pediatría.

^{||} Otorrinolaringólogo. Profesor de la Pontificia Universidad Católica de Chile.

[¶] Adscrito al servicio de Estomatología. Instituto Nacional de Pediatría.

actos y descuido de los padres; en ocasiones, también, debido a alimentación forzada.³ Otras características fisiológicas de los niños a estas edades son el llanto fácil y la risa, así como el llevar a cabo actividades que implican respirar rápido y reír llevando objetos en la boca; la inmadurez del esfínter laríngeo es fundamental para que muchos de los objetos tragados tomen el camino de la vía aérea.⁴ A otras edades, por lo general, lo que ocurre habitualmente es que los cuerpos extraños son expulsados a través de tos desencadenada por mecanismos reflejos. Debido a esto, cuando un niño en edad escolar o adolescente con la madurez fisiológica adecuada ha aspirado un cuerpo extraño, se debe sospechar el inicio de una enfermedad neuromuscular o que en el momento del accidente haya estado bajo efectos de alcohol o drogas. Sin embargo, es muy importante considerar que la ACE puede no ser accidental, sino ser una manifestación de maltrato infantil.²

Signos y síntomas que fundamentan la sospecha de aspiración de cuerpo extraño

El diagnóstico se hace a través de la historia clínica en un 40-80% de los casos, si bien la confirmación se hace por estudios de imagenología y especialmente por broncoscopia. Si el estado del paciente lo permite, se debe realizar una radiografía de cuello y de tórax (en inspiración y espiración), en caso de que el cuerpo extraño sea radiopaco y se pueda identificar rápidamente.⁵

Los pacientes pediátricos que tienen el antecedente de ACE presentan en su gran mayoría una historia clara de asfixia, pero también existe un pequeño grupo de pacientes en los cuales los signos y síntomas no orientan al clínico al diagnóstico de ACE; debido a que el bronquio derecho es una continuación más directa de la tráquea que el izquierdo, los cuerpos extraños tienden a penetrar preferentemente en el pulmón derecho.

Si el tamaño del objeto es lo suficientemente grande para obstruir de forma completa la luz laríngea, provocará dificultad respiratoria, cianosis y muerte; si la obstrucción es parcial, provocará estridor, afonía, tos crupal, odinofagia y disnea, síntomas originados por el objeto extraño o por la inflamación originada por la lesión, aunque el cuerpo extraño que en primera instancia estaba en la faringe se haya proyectado a otro lugar. La disfonía es un signo clínico infrecuente si el cuerpo extraño se encuentra en la laringe, pero puede orientar a que la lesión está presente en el esfínter laríngeo.^{6,18} Si el cuerpo extraño se encuentra en los bronquios, éste provocará tos, estridor o sibilancias.

En el esófago, la náusea, vómito, hematemesis, intolerancia o aversión a la vía oral son característi-

cos; en ocasiones, un cuerpo alojado en el esófago puede dar síntomas de dificultad respiratoria debido a la compresión extrínseca de la tráquea a través del septum traqueoesofágico.⁶

Para realizar el diagnóstico tardío de ACE es importante tener experiencia, debido a que en algunos casos las características clínicas no son significativas; lo más común entonces es neumonía persistente difícil de resolver, reacción inflamatoria; en una radiografía se podrá observar atelectasias y destrucción pulmonar localizada que puede ser discreta,⁷ sobre-distensión pulmonar persistente, supuración bronco-pulmonar crónica, estertores bronquiales sibilantes que semejan asma bronquial y persisten a pesar del tratamiento médico específico.⁸

La presencia de cuerpos extraños en la vía aérea de forma crónica es difícil de diagnosticar, por lo que una historia clínica bien elaborada puede ubicar al profesional de la salud para diagnosticar croup, asma o infección del tracto respiratorio inferior; en muchas ocasiones estos eventos de ACE son enmascarados por los padres o por los niños, o aun peor, por un profesional de la salud, debido a la desconfianza o al miedo que tienen al ser responsables de esta situación.

Definitivamente, la rapidez en el diagnóstico es factor fundamental para determinar el pronóstico y el tratamiento,⁹ entendiéndose que la ausencia de signos y síntomas no descarta la presencia de cuerpos extraños.⁸

Tratamiento y complicaciones

El tratamiento es bajo anestesia general o sedación profunda para el retiro del cuerpo extraño, así como el lavado del lecho en donde se encontraba alojado; administración de antibióticos con la finalidad de prevenir o erradicar la presencia de infecciones, el uso de broncodilatadores en muchas ocasiones es de gran utilidad.⁹⁻¹¹ El entrenamiento de los médicos para el diagnóstico y sospecha de aspiración de cuerpo extraño es fundamental para prevenir complicaciones y muerte.¹²

Las complicaciones se determinan por el tiempo que se demore la extracción del cuerpo extraño, y éstas pueden ser: injurias traqueales o esofágicas, abrasiones, laceraciones o necrosis; otras complicaciones más serias podrían ser mediastinitis, neumotórax, fístula traqueo-esofágica y daño vascular (fístula aórtico esofágica en el caso de que el cuerpo se encuentre en el esófago).^{13,14}

Prevención

Los padres deben evitar ofrecer a sus hijos alimentos inapropiados para la edad de riesgo de broncoas-

piración, como cacahuates o dulces pequeños, por lo que hay que mantenerlos fuera de su alcance; no alimentarlos en el momento que estén corriendo, llorando o riendo, así como enseñarles a masticar; evitar juguetes con piezas pequeñas o utilizarlos sólo bajo supervisión de los adultos.^{1,2,15} En cuanto a la atención dental, ésta debe ser efectuada por especialistas calificados, para no poner en riesgo la integridad física del menor, mediante el uso correcto del manejo de la conducta, de los restrictores terapéuticos, el aislamiento absoluto y si fuera necesario, el diagnóstico puntual y las medidas básicas de soporte abc.¹⁶ Se han reportado casos de aspiración de diferentes cuerpos extraños durante la consulta estomatológica, incluso los mismos dientes extraídos pueden ser aspirados;¹⁷ debido a esto los planes de estudio en estomatología avanzada deben incluir entrenamiento para el diagnóstico y tratamiento primario de pacientes con ACE.¹⁸

CASO CLÍNICO

Paciente masculino de veintiún meses de edad, aparentemente sano, el cual inicia su padecimiento actual con tos no cianozante, sí hemetizante, con fiebre de 39.5 grados, manejado con paracetamol por facultativo que diagnostica infección de vías aéreas superiores; en ese momento se le da tratamiento con claritromicina y metamizol sódico, sin mejoría; posteriormente presenta fiebre, manejada con doble antipirético; además, presenta tratamiento con salbutamol (nebulizaciones), sin mejoría; persiste tos y fiebre, por lo que los padres deciden traerlo al Instituto Nacional de Pediatría para su atención.

En la historia clínica, la madre refiere que hace dos meses el menor acudió a cita con odontólogo, el cual tuvo dificultad para la rehabilitación bucal; el niño se tragó dos coronas de acero cromo durante la atención odontológica; posteriormente se encuentra sólo una en evacuación. En la radiografía de tórax (*Figura 1*) se observa hiperreacción de hemitórax derecho con la presencia de cuerpo extraño en bronquio del mismo lado (interconsulta a estomatología pediátrica para la identificación del objeto como corona de acero cromo), con infiltrado parahiliar de predominio derecho sin datos de consolidación, por lo que se programa broncoscopia; se extrae cuerpo extraño y se da tratamiento farmacológico debido al daño provocado al tejido pulmonar.

EVOLUCIÓN

Después de la extracción exitosa del cuerpo extraño, se mantiene en control, en donde se verifica que los estertores y ruidos pulmonares desaparecen, se mantiene

bajo esquema antibiótico con clindamicina y nebulizaciones con fluticasona por cuatro días hasta su egreso hospitalario, continuando seis días más en casa, en donde se encuentra asintomático y tolerando adecuadamente la vía oral, su evolución es favorable; posteriormente, se programan citas en el servicio de estomatología pediátrica para su rehabilitación, donde se determina que el paciente es candidato a anestesia general para rehabilitación bucal completa.

DISCUSIÓN

El manejo de la conducta está determinado por un factor fundamental, la comunicación, la cual se define como una relación entre el niño y el estomatólogo; en pacientes muy pequeños o psicológicamente inmaduros, la comunicación es difícil de establecer, debido a que el desarrollo cognoscitivo del niño no está listo para comprender, negociar o seguir indicaciones, por lo que la probabilidad de que ocurran accidentes aumenta.²⁰ En el año 2006 se realizó un estudio en la población más grande del mundo (China), donde se analizaron 1088 casos de ACE. En estos pacientes se hizo una clasificación de los objetos aspirados, que van desde bolo alimenticio, monedas, espinas de pescado, prótesis dentales, huesos de pollo, seguros de metal, encendedores, botones, cepillos de dientes, agujas y cucharas; con menor frecuencia encontraron juguetes de plástico, nueces, uñas, anillos, llaves, relojes, fragmentos de vidrio, etcétera, así que lo más común son monedas, espinas de pescado y prótesis dentales.¹⁹

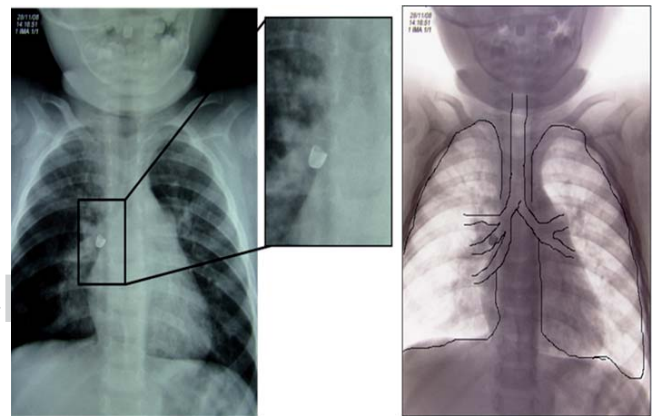


Figura 1. Izq.: Tele de tórax que muestra objeto radiolúcido en bronquio central de pulmón derecho, el cual es compatible con una corona de acero cromo, restauración usual en odontopediatría. Centro: Objeto identificado por el servicio de Estomatología. Der.: interpretación radiográfica de la disposición bronquiopulmonar.

De Nova y colaboradores²¹ identifican a la aspiración de un cuerpo extraño como una de las situaciones más urgentes y vitales, por lo que el empleo de dique de hule, posición adecuada del paciente y un buen entrenamiento médico-estomatológico serán conductas que evitarán sorpresas.

En la literatura se reporta aspiración de terceros molares,¹⁷ y se hace énfasis en que los cirujanos deberán estar atentos ante la aparente desaparición del diente para actuar de forma temprana si éste fue aspirado, recomendación aplicable a la práctica odontopediátrica.

En realidad existen pocos estudios o referencias al accidente de ACE dentro de las clínicas de odontopediátrica, esto debido a la baja incidencia, a la falta de reportes o a que se trata de casos subdiagnosticados; en el Instituto Nacional de Pediatría (México) la incidencia, afortunadamente, es mínima; sin embargo, la responsabilidad para los odontopediatras es latente.

CONCLUSIONES

El maestro neumólogo Dr. Lorenzo Pérez Fernández, neumólogo mexicano de gran trayectoria, describe claramente que la ausencia de signos y síntomas clínicos y radiológicos no descarta la presencia de cuerpos extraños en las vías respiratorias o digestivas, por lo que la broncoscopia o la panendoscopia son los dos métodos que permiten descartar con certeza la presencia de un cuerpo extraño.⁸

El tratamiento de los pacientes con aspiración de cuerpo extraño debe ser de forma inmediata; sin embargo, podemos encontrar pacientes con cuadros inciertos de ACE en donde la experiencia, así como la habilidad del clínico, son fundamentales para la detección oportuna.

En cuanto al tema de accidentes se refiere, la prevención es fundamental, en muchas ocasiones los cuerpos extraños se encuentran en la vía aérea debido al descuido de los padres o profesionales de la salud, por lo que ninguna acción preventiva está de más: manejo especializado de la conducta, barreras físicas, medicamentos ansiolíticos etc.

Es fundamental que el especialista en el manejo dental de los niños esté preparado para abordar este tipo de casos de forma oportuna mediante la educación en el diagnóstico y las medidas de urgencia inmediata, como son la maniobra de Heimlich o reanimación cardiopulmonar, pero sobre todo en la formación ética para informar a los padres si es que ha ocurrido durante la consulta odontológica un evento de probable aspiración de cuerpo extraño, además de tener el conocimiento de los datos que pueden confir-

mar este suceso en el caso de que ésta se diagnostique de forma tardía.

REFERENCIAS

1. Jofré PD, Ayala RF, García DP. Cuerpo extraño en vía aérea desafío, diagnóstico y terapéutica. *Rev Dia*. 2006; 22: 26-30.
2. Jofré PD. Aspiración de cuerpos extraños en la vía aérea [Internet]. Pontificia Universidad Católica de Chile, Escuela de Medicina Otorrinolaringología. Disponible en: <http://www.escuela.med.puc.cl/paginas/doc>
3. Arango M. Cuerpos extraños bronquiales en lactantes. Presentación de un caso. *Rev Colomb Neumol*. 1999; 11: 58-60.
4. Bye M, Scanlin T. Airway foreign body [Internet]. Pulmonology, Medicine, updated to October 2005. Disponible en: www.emedicine.com
5. Calvo MC, Rodríguez A, López J. Obstrucción aguda de la vía aérea superior en lactantes y niños. *An Esp Pediatr*. 1999; 51: 409-416.
6. Ospina J, Ludemann J. Aspiration of an extracted molar: case report. *J Dent Assoc*. 2005; 71: 581-583.
7. Ibrahim S, Ali U, Abdelaaziz W. Inhaled foreign bodies: management according to early or late presentation. *Europ J Cardiothoracic Surgery*. 2005; 28: 369-374.
8. Pérez FL. Deglución o bronco aspiración de cuerpos extraños. "Pediatría Médica" del Instituto Nacional de Pediatría. 2001; 14: 652-656.
9. Conners G. Management of asymptomatic coin ingestion. *Pediatrics*. 2005; 116: 342-345.
10. Kalyanappogol VT, Kulkarni NH, Bidri LH. Management of tracheobronchial foreign body aspirations in pediatric age group- a 10 year retrospective analysis. *Ind J Anesth*. 2007; 51: 20-23.
11. Lin HH, Lee SC, Chu HC, Chang WK, Chao YC, Hsieh TY. Emergency endoscopy management of dietary foreign bodies in the esophagus. *Am J Em Med*. 2007; 25: 662-665.
12. Saquib MM, Rauf KA, Al-bassam A. Late presentation of tracheobronchial foreign body aspiration in children. *J of tropic Pediatr*. 2005; 51: 145-148.
13. Digoy GP. Diagnosis and management of upper aerodigestive tract foreign bodies. *Otolaryngol Clin North Am*. 2008; 41: 485-496.
14. Heim SW, Maugan LK. Foreign bodies in the ear, nose and throat. *Am Fam Phys*. 2007; 76: 1185-1189.
15. Goren S, Gurkan F, Tirasci Y. Foreign body asphyxiation in children. *Ind Ped*. 2005; 42: 1131-1133.
16. Bardella IJ. Pediatric advanced life support: Review of the AHA recommendations. *Am Acad Fam Phys*. 1999; 15: 1-11.
17. Elgazzar RF, Abdelhady AI, Sadaka AA. Aspiration of an impacted lower third molar during its surgical removal under local anesthesia. *Int J Oral Maxillofacial Surg*. 2007; 36: 362-364.
18. Ospina GI. Cuerpos extraños en el tracto aerodigestivo infantil. El papel del otorrinolaringólogo. *Act ORL Cir de cabeza y cuello*. 2005; 33: 36-47.
19. Li ZS, Sun ZX, Zou DW, Xu GM, Wu RP, Liao Z. Endoscopic management foreign bodies in the upper GI tract experience with 1088 cases in China. *Gastrointest Endosc*. 2006; 64: 485-492.
20. Sheller B. Challenges of managing child behavior in the 21st Century dental setting. *Pediatr Dent*. 2004; 26: 111-113.
21. De Nova G, Bartolomé VB, Costa FF. *Odontopediatría. La evolución del niño al adulto joven. Urgencias odontológicas*. Madrid: Boj JR.; 2011. pp. 805-820.

Dirección para correspondencia:
Dr. Américo Durán Gutiérrez
 E-mail: dr_americo@hotmail.com