



# Tratamiento multidisciplinario en una paciente con periodontitis agresiva generalizada y diabetes mellitus tipo 1

## *Multi-disciplinary treatment of female patient afflicted with generalized aggressive periodontitis and type 1 diabetes mellitus*

Evelyn Vásquez Ciriaco,\* María del Carmen López Buendía<sup>§</sup>

### RESUMEN

El impacto de las enfermedades sistémicas sobre la salud bucal se encuentra bien documentado. Algunos desórdenes sistémicos pueden modificar la respuesta inmune del huésped a los patógenos periodontales, exacerbando la severidad de la enfermedad periodontal. Dentro de las enfermedades sistémicas, la diabetes mellitus no controlada se encuentra asociada con la severidad de la enfermedad periodontal. La periodontitis agresiva se presenta en adultos jóvenes, causando una rápida destrucción del aparato de inserción periodontal. La pérdida severa del soporte periodontal presente en estos casos dificulta el pronóstico de los dientes y, por lo tanto, para el clínico se complica la planificación del tratamiento, y existe la posibilidad de extraer los dientes comprometidos. Para realizar un tratamiento integral es necesaria la participación de otras áreas odontológicas. El objetivo de este trabajo es presentar el tratamiento multidisciplinario en una paciente femenina de 17 años de edad con diabetes mellitus tipo 1 y periodontitis agresiva generalizada, y los resultados de su tratamiento a un año.

**Palabras clave:** Periodontitis agresiva, diabetes mellitus tipo 1, enfermedad periodontal, tratamiento multidisciplinario.

**Key words:** Aggressive periodontitis, type 1 diabetes mellitus, periodontal disease, multi-disciplinary treatment.

### ABSTRACT

The impact of systemic diseases on oral health has been well documented. Certain systemic disorders can modify the host's immune response to periodontal pathogens, thus exacerbating the severity of the periodontal disease. Among systemic diseases, uncontrolled diabetes mellitus is associated with periodontal disease. Aggressive periodontitis can appear in young adults and elicit rapid destruction of the periodontal insertion apparatus. Severe loss of periodontal support present in these cases hinders prognosis of affected teeth, and thus, the clinician faces complications when designing treatment plans and deciding upon extraction or non extraction of compromised teeth. Accomplishment of comprehensive treatment requires participation of other fields of dentistry. The aim of the present study was to present the multi-disciplinary treatment of a 17-year-old female patient afflicted with type 1 diabetes mellitus and generalized aggressive periodontitis, and present results obtained one year after completion of treatment.

### INTRODUCCIÓN

La diabetes mellitus (DM) es causada por una alteración en el metabolismo de la glucosa dependiente de insulina y por el metabolismo de los lípidos. Los síntomas clásicos son polidipsia, poliuria y polifagia, los cuales a menudo están acompañados por fatiga crónica y pérdida de peso. Las complicaciones de la diabetes mellitus incluyen retinopatía, nefropatía, neuropatía y enfermedades cardiovasculares. La asociación entre la DM y la enfermedad periodontal se ha discutido extensamente.<sup>1</sup> Algunos autores<sup>2,3</sup> han diagnosticado casos de periodontitis agresiva en pacientes con enfermedades sistémicas, como son: neutropenia congénita, síndrome de Chediak-Higashi o diabetes mellitus.

Un análisis de la *National Health and Nutrition Examination Survey*, confirmó que la prevalencia de la periodontitis es significativamente más alta en pacientes

diabéticos que en no diabéticos (17.3 versus 9%).<sup>1</sup> Un gran número de estudios epidemiológicos han reportado que la severidad y extensión de la enfermedad periodontal es mayor en pacientes con diabetes mellitus no controlados, comparándolo con pacientes sanos. También señalan que las manifestaciones de la periodontitis varían en la población diabética; esto se debe a las diferencias de la población de estudio.<sup>4,5</sup> Las principales manifestaciones bucales en los pacientes diabéticos no controlados son incremento en

\* Egresada de la Especialidad de Periodoncia e Implantología.

§ Profesora del Departamento de Periodoncia e Implantología.

División de Estudios de Postgrado e Investigación de la Facultad de Odontología de la UNAM.

Este artículo puede ser consultado en versión completa en <http://www.medigraphic.com/facultadodontologiaunam>

la severidad de la enfermedad periodontal y edentulismo en la mayoría de los pacientes mayores de 40 años.<sup>6</sup>

Otros autores sugieren que la diabetes mellitus tipo 1 y 2 están asociadas al incremento de la susceptibilidad a la enfermedad periodontal. Sin embargo, las respuestas de los pacientes diabéticos y de los pacientes sanos a la terapia periodontal quirúrgica y no quirúrgica son similares.<sup>7,8</sup>

Por definición, la periodontitis agresiva afecta a personas jóvenes y se caracteriza por presentar constantes episodios de rápida progresión; la cantidad de depósitos microbianos es inconsistente con la severidad de la destrucción periodontal. Se puede presentar de manera localizada o generalizada. Tiene una tendencia familiar y está asociada con la presencia de *Actinobacillus actinomycetemcomitans* y *Porphyromonas gingivalis*, así como con una función anormal en los neutrófilos.<sup>9,10</sup> Los factores étnicos y genéticos juegan un papel importante en el desarrollo de la periodontitis agresiva en adultos jóvenes.<sup>11</sup> La prevalencia de la periodontitis agresiva localizada en la población europea varía entre adolescentes y adultos jóvenes de un 0.1 a un 0.2%; la prevalencia en la población afroamericana es del 10%; en la población hispana es de 5% y en la población blanca en los Estados Unidos es de 1.3%.<sup>11</sup>

La pérdida severa del soporte periodontal en la periodontitis agresiva dificulta la toma de decisiones acerca de extraer o mantener los dientes comprometidos.<sup>12</sup> Algunos autores hacen énfasis en el control de la infección e inflamación para mejores resultados de la enfermedad.<sup>13,14</sup> Sin embargo, para los pacientes con periodontitis agresiva generalizada, la terapia mecánica convencional junto con la higiene bucal a menudo no es suficiente para el control de la enfermedad.<sup>15</sup>

El uso de antibióticos sistémicos como parte del tratamiento en la periodontitis agresiva está sustentado en revisiones sistemáticas. Entre los antibióticos de amplio espectro encontramos la combinación de amoxicilina con metronidazol por su eficacia en la supresión de *Actinobacillus actinomycetemcomitans*; esto se debe posiblemente al efecto sinérgico que ha sido demostrado *in vitro* utilizando la combinación de ambos.<sup>16</sup> Otros antibióticos recomendados en el tratamiento de periodontitis agresiva son clindamicina, ácido clavulánico, ciprofloxacino, tetraciclina, azitromicina y fibras de tetraciclina.<sup>12,15-19</sup>

Dentro de la terapia quirúrgica, existen diferentes tipos de materiales para corregir los defectos óseos. En el tratamiento de la periodontitis agresiva, algunos autores<sup>13</sup> sugieren el uso de diferentes materiales de regeneración. Uno de ellos es el uso de membranas

en la técnica de regeneración tisular guiada (RTG). Muchos estudios clínicos han demostrado que la regeneración tisular guiada es un tratamiento exitoso en la cirugía periodontal reconstructiva. En la revisión sistemática<sup>20</sup> del uso de RTG en defectos óseos se concluye que esta técnica es más efectiva en la ganancia clínica de niveles de inserción y reducción de la profundidad de bolsa, comparándolo con la cirugía de desbridamiento por colgajo convencional.

Los injertos óseos son otro material utilizado para la regeneración de defectos óseos periodontales. Existen una gran variedad de ellos. En términos generales, de acuerdo con el metaanálisis<sup>21</sup> se concluyó que en los defectos tratados con injertos óseos existió un incremento en el nivel óseo, reducción en la pérdida de la cresta alveolar, incremento en los niveles de inserción y reducción en la profundidad al sondeo en comparación con el desbridamiento por colgajo convencional.

No existen diferencias clínicas entre los diferentes tipos de injertos (aloinjerto particulado, fosfato de calcio e injertos cerámicos). En combinación con las membranas, se incrementa la ganancia en los niveles de inserción clínicos y se reduce la profundidad al sondeo en comparación con el resultado obtenido únicamente con los injertos.

Dentro de la gran variedad de materiales para la regeneración periodontal encontramos el uso del plasma rico en factores de crecimiento (PRFC),<sup>22</sup> el cual tiene efectos benéficos. De acuerdo a los resultados clínicos, incrementa y acelera la regeneración ósea y es más rápida y predecible la cicatrización del tejido blando.

El objetivo de este trabajo es presentar el tratamiento multidisciplinario en una paciente femenina de 17 años de edad con diabetes mellitus tipo 1 y periodontitis agresiva generalizada, y los resultados de su tratamiento a un año.

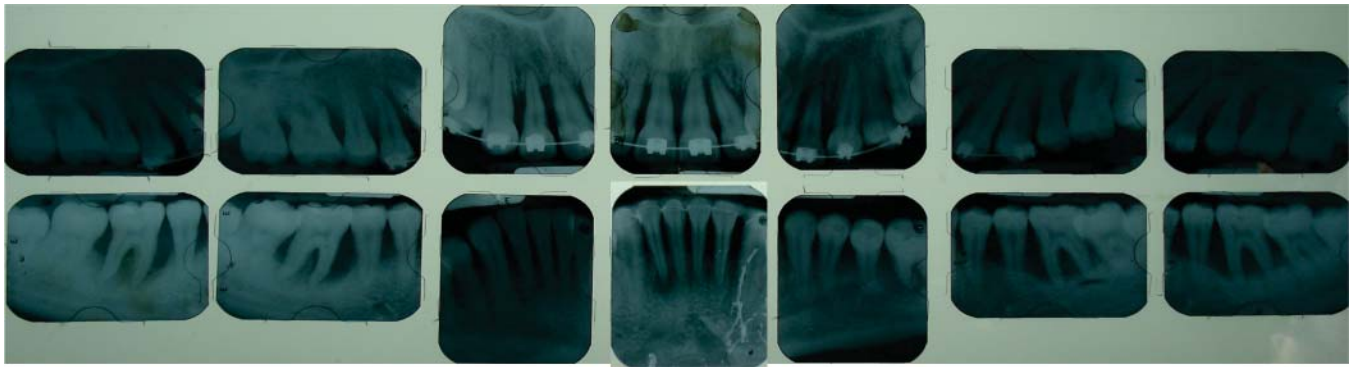
## CASO CLÍNICO

Paciente femenina de 17 años de edad con historia de diabetes mellitus tipo 1 desde los 12 años de edad, controlada con insulina; ingresa al departamento de periodoncia de la DEPEl de la UNAM presentando dolor a la masticación (*Figura 1*).

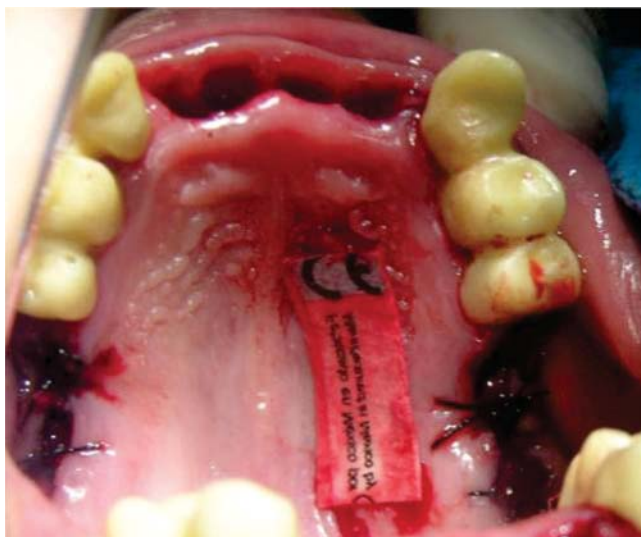
A la exploración clínica se observó higiene oral deficiente, movilidad dentaria grado II y III (por tal motivo estaban ferulizados con aparatos ortodóncicos), acumulación de placa, múltiples abscesos periodontales, presencia de supuración, sangrado espontáneo, encía intensamente inflamada y edematosa, presencia de cálculo y bolsas periodontales con profundidades mínimas de 8 mm (*Cuadro I*).



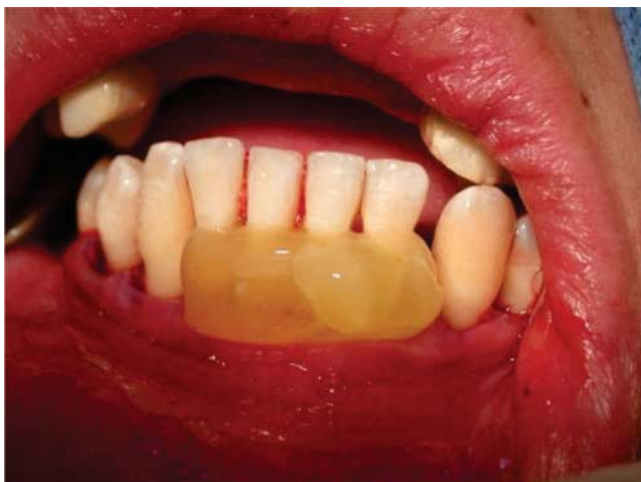



**Figura 2.** Serie radiográfica inicial completa donde se observa pérdida ósea severa generalizada.



**Figura 3.** Alvéolos postextracciones y el sitio donador del injerto libre.



**Figura 4.** Aplicación del PRFC en los dientes inferiores.

guiente cirugía se realizó desbridamiento por colgajo en los dientes inferiores (35, 34, 33, 32, 31, 41, 42, 43, 44, 45), con colocación de PRFC y autoinjerto; se suturó con puntos aislados con vicryl 4-0 (*Figura 4*).

Posteriormente se realizó una cirugía con RTG y autoinjerto en el 23, 24, 25, y desbridamiento por colgajo en el 13, 14, 15 (*Figura 5*).

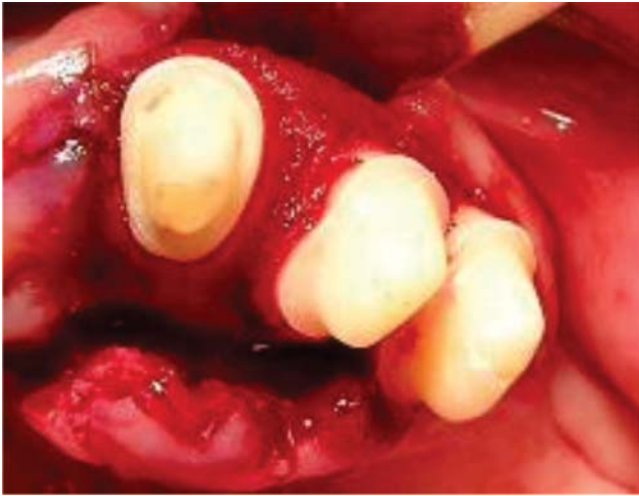Se trabajó en conjunto con los departamentos de prótesis bucal y endodoncia. Se realizó tratamiento de conductos en el 13 y 23 previo a la cirugía. Se colocaron provisionales de acrílico en el 15, 14, 13, 23, 24 y 25 para realizar pilares ferulizados. Dependiendo del tipo de cirugía se le indicó a la paciente antibiótico y analgésico.

A los ocho meses de la última cirugía el departamento de prótesis realizó sus restauraciones definitivas.

Al término del tratamiento la paciente se sometió a la fase de mantenimiento (*Figura 6*).

## RESULTADOS

Las pruebas de laboratorio finales revelaron un control de la glicemia de 140 mg/dL, comparándolo con las cifras iniciales de 220 mg/dL. El tratamiento periodontal no presentó ninguna complicación y el control metabólico de su diabetes dio origen a un mejoramiento significativo en la condición periodontal. El cambio clínico fue significativo. En la revaloración a un año se observó ausencia de signos clínicos de inflamación, reducción en la profundidad de la bolsa periodontal y un porcentaje del 13% de placa dentobacteriana. La movilidad dentaria disminuyó en todos los dientes que se conservaron, presentando grado 1. Con la participación del endocrinólogo, el departamento de prótesis bucal y el de endodoncia, se logró un tratamiento multidisciplinario para una rehabilitación bucal completa exitosa.

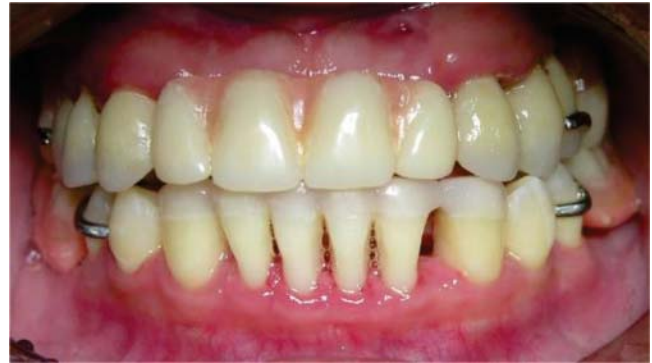

**Figura 5.** Colocación de la membrana y autoinjerto en el diente 23, 24 y 25.

## DISCUSIÓN

Existe una gran discusión en relación a la presencia de periodontitis agresiva asociada a diabetes mellitus, ya que los parámetros de la Academia Americana de Periodoncia<sup>9</sup> indican que la mayoría de los pacientes con periodontitis agresiva son sanos; sin embargo, existen publicaciones donde asocian a la periodontitis agresiva con diversas enfermedades sistémicas, dentro de las cuales incluyen a la diabetes mellitus.<sup>2,23</sup> Otra controversia está en relación a la forma de tratar la periodontitis agresiva; Kai P. Worch en el 2001, en un reporte de caso, estableció a la periodontitis agresiva combinando el raspado y alisado radicular con el uso de antibióticos sistémicos. Por otra parte, Soete y colaboradores, utilizando el protocolo de desinfección de toda la boca descrito por Quirynen y su grupo, redujo significativamente la profundidad al sondeo y obtuvo ganancia de inserción clínica en pacientes con periodontitis agresiva. Otros clínicos como Dodson y asociados hacen énfasis en el uso de materiales regenerativos en combinación con antibióticos en el tratamiento de la periodontitis agresiva. Existe una gran variedad de antibióticos que están indicados para el tratamiento de la periodontitis agresiva, el criterio de elección no está claro. La selección del antibiótico debe estar basada en factores relacionados al paciente y en factores relacionados a la enfermedad.

En este caso clínico fue conveniente el uso de antibióticos porque no existió una respuesta favorable únicamente con el tratamiento periodontal convencional.



**Figura 6.** Foto ocho meses después del tratamiento con la rehabilitación protésica.

Algunos autores como Débora C. Rodrigues y Mario Taba Jr, publicaron que la terapia periodontal no quirúrgica permite la reducción de los niveles de hemoglobina glucosilada, especialmente en pacientes con un grado de severidad de diabetes mellitus y enfermedad periodontal; sin embargo, aún no es posible precisar la estabilidad clínica en esos casos.

Independientemente de todas las formas existentes de tratar la periodontitis agresiva, el pronóstico depende de si la enfermedad es localizada o generalizada, el grado de destrucción presente en el momento del diagnóstico y la habilidad para controlar la futura progresión.<sup>12</sup>

## CONCLUSIONES

Uno de los aspectos más importantes en el éxito del tratamiento periodontal es educar al paciente acerca de la enfermedad, incluyendo la causa, los factores de riesgo y el papel del paciente en el transcurso del tratamiento.

En esta paciente con periodontitis agresiva generalizada, la combinación de la terapia mecánica, antimicrobiana y quirúrgica, así como una adecuada fase de mantenimiento estabilizó la salud periodontal. El buen control de la glicemia también influyó en los resultados del tratamiento. Fue necesaria la participación del área médica y de otras áreas odontológicas para obtener un tratamiento integral y exitoso para la paciente.

## REFERENCIAS

1. Aubrey SW, Avigdor K. The relationship between periodontal diseases and diabetes : an overview. *Ann Periodontol.* 2001; 6: 91-98.
2. De Vree H, Steenackers K, Boever JA. Periodontal treatment of rapid progressive periodontitis in 2 siblings with papillon-Lefevre syndrome:15-year follow up. *J Clin Periodontol.* 2000; 27: 354-360.

3. Bodur A, Bodur H, Bal B, Balos K. Generalized aggressive periodontitis in a prepubertal patient: A case report. *Quintessence Int*. 2001; 32: 303-308.
4. Tervonen T, Oliver RC. Long-term control of diabetes mellitus and periodontitis. *J Clin Periodontol*. 1993; 20: 431-435.
5. Campus G, Salem A, Uzzau S, Baldoni E, Tonolo G. Diabetes and periodontal disease: a case-control study. *J Periodontol*. 2005; 76: 418-425.
6. Murrah VA. Diabetes mellitus and associated oral manifestations: a review. *Journal of Oral Pathology*. 1985; 14: 227.
7. Gustke CJ. Treatment of periodontitis in the diabetic patient. *J Clin Periodontol*. 1999; 26: 133-137.
8. American Academy of Periodontology. Parameter on periodontitis associated with systemic conditions. *J Periodontol*. 2000; 71: 876-879.
9. American Academy of Periodontology. Parameters of care supplement. Parameter on aggressive periodontitis. *J Periodontol*. 2000; 71: 867-869.
10. Hilgers KK, Dean JW, Mathieu GP. Localized aggressive periodontitis in a six-year-old: a case report. *Pediatr Dent*. 2004; 26: 345-351.
11. Levin L, Baev V, Lev R, Stabholz A, Ashkenazi M. Aggressive periodontitis among young Israeli army personnel. *J Periodontol*. 2006; 77: 1392-1396.
12. Klokkevold RP, Newman GM, Takei H, Carranza AF. Treatment of aggressive and atypical forms of periodontitis. 11<sup>th</sup> ed. In: Carranza's Clinical Periodontology. E.U.: Elsevier; 2006: pp. 693-700.
13. Mengel R, Soffner M, Flores-de-Jacoby L. Bioabsorbable membrane and bioactive glass in the treatment of intrabony defects in patients with generalized aggressive periodontitis: results of a 12-month clinical and radiological study. *J Periodontol*. 2003; 74: 899-908.
14. Jaffin RA, Greenstein G, Berman CL. Treatment of juvenile periodontitis patients by control of infection and inflammation. *J Periodontol*. 1984; 55 (5): 261-267.
15. Purucker P, Mertes H, Goodson JM, Bernimoulin JP. Local versus systemic adjunctive antibiotic therapy in 28 patients with generalized aggressive periodontitis. *J Periodontol*. 2001; 72: 1241-1245.
16. Guerrero A, Griffiths GS, Nibali L, Suvan J, Moles DR, Laurell L et al. Adjunctive benefits of systemic amoxicillin and metronidazole in non-surgical treatment of generalized aggressive periodontitis: a randomized placebo-controlled clinical trial. *J Clin Periodontol*. 2005; 32: 1096-1107.
17. Xajigeorgiou C, Skellari D, Slini T, Baka A, Konstantinidis A. Clinical and microbiological effects of different antimicrobials on generalized aggressive periodontitis. *J Clin Periodontol*. 2006; 33: 254-264.
18. Buchmann R, Nunn ME, Van Dyke TE, Lange DE. Aggressive periodontitis: 5-year follow-up of treatment. *J Periodontol*. 2002; 73: 675-683.
19. Sigusch B, Beir M, Klinger G, Pfister W, Glockmann E. A 2-step non surgical procedure and systemic antibiotics in the treatment of rapidly progressive periodontitis. *J Periodontol*. 2001; 72: 275-283.
20. Murphy KG, Gunsolley JC. Guided tissue regeneration for the treatment of periodontal intrabony and furcation defects. A systematic review. *Ann Periodontol*. 2003; 8: 266-302.
21. Reynolds MA, Aichelmann-Reidy ME, Branch-Mays GL, Gunsolley JC. The efficacy of bone replacement grafts in the treatment of periodontal osseous defects. A systematic review. *Ann Periodontol*. 2003; 8: 227-265.
22. Anita E. Plasma rich in growth factors: preliminary results of use in the preparation of future sites for implants. *Int J Oral Maxillofac Implants*. 1999; 14: 529-535.
23. Emingil G, Darcan S, Keskinoglu A, Kutukculer N, Atilla G. Localized aggressive periodontitis in a patient with type 1 diabetes mellitus: a case report. *J Periodontol*. 2001; 72: 1265-1270.

#### LECTURAS RECOMENDADAS

1. Reiner M, Klaus ML, Wilhelm M, Johannes W. A telescopic crown concept for the restoration of partially edentulous patients with aggressive generalized periodontitis: two case reports. *Int J Periodontics Restorative Dent*. 2002; 22: 128-137.
2. Kai PW, Max AL, Jonathan MK. A multidisciplinary approach to the diagnosis and treatment of early-onset periodontitis: a case report. *J Periodontol*. 2001; 72: 96-106.
3. John SM, Roselyn C, Lawrence CP. Complications associated with diabetes mellitus after guided tissue regeneration: a case report revisited. *Compendium*. 2002; 23 (12): 1135-1145.
4. Debora CR, Mario T, Arthur BN, Sergio LS, Marcio FM. Effect of non-surgical periodontal therapy on glycemic control in patients with type 2 diabetes mellitus. *J Periodontol*. 2003; 74: 1361-1367.
5. Goerge WT, Brian AB, Mark PB, Robert JG, Marc SW et al. Severe periodontitis and risk for poor glycemic control in patients with non-insulin-dependent diabetes mellitus. *J Periodontol*. 1996; 67: 1085-1093.

Dirección para correspondencia:  
**María del Carmen López Buendía**  
 E-mail: cdmclopezb@hotmail.com