



# Obturadores de paladar en el sistema respiratorio-fono-articular.

## Caso clínico

### *Palatal obturators in the respiratory-phono-articular system.*

#### *Clinical case*

Lucía Guadalupe Robledo Carrizales,\* José Federico Torres Terán,§ Vicente Ernesto González Cardín§

#### RESUMEN

Los maxilares son los huesos que proveen soporte a la base del cráneo y son esenciales en la caja de resonancia para la producción de la voz, así como el sostén de los músculos del paladar blando por lo que los defectos creados en estas estructuras anatómicas tras la resección de neoplasias o traumatismos, dan como consecuencia la pérdida de algunas funciones como la fonación, deglución, masticación, respiración, estética y la pérdida de la autoestima. El paladar blando es un elemento esencial en los movimientos de la válvula velofaríngea que regula y dirige la transmisión de la energía del sonido y la presión de aire en las cavidades oral y nasal durante el habla, las resecciones de esta estructura involucran un reto en la rehabilitación.

**Palabras clave:** Maxilectomía, respiración, fonación, obturador, paladar blando.

**Key words:** Maxillectomy, breathing, phonation, obturators, soft palate.

#### ABSTRACT

The maxillaries are the bones that provide support to the base of the skull and are essential in the sounding board for the voice production as well as the support of the muscles of the soft palate so that defects in these anatomical structures created after resection of tumors or trauma, they result in the loss of some features like phonation, swallowing, chewing, breathing, aesthetics and loss of self esteem. The soft palate is an essential element in velopharyngeal movements regulating valve and directs the transmission of sound energy and the air pressure in the oral and nasal cavities during speech, resections that this structure involves a challenge rehabilitation.

#### INTRODUCCIÓN

La cavidad bucal, la cavidad nasal, los senos maxilares y el resto de la zona de la bucofaríngea están constituidos por la presencia del paladar duro que estructuralmente conforma una barrera física y el paladar blando que, en conjunto con una serie de movimientos de las paredes faríngeas, logra la separación y acoplamiento del espacio nasal con el espacio oral y faríngeo. La integridad anatómica de ambos es importante para asegurar una correcta función. Los defectos maxilares son la consecuencia de la eliminación quirúrgica de neoplasias que comprometen su estructura y tejidos adyacentes en la región mediofacial que puede ser restablecido por medio de un dispositivo protésico destinado a cerrar estas comunicaciones adquiridas.<sup>1</sup>

Para producir el habla se necesita coordinación entre el sistema respiratorio, sistema fonatorio, resonadores y articuladores; es decir, se necesita un generador de aire, una fuente sonora, un tracto resonador y un sistema emisor.

Al existir un cambio en la morfología maxilar y la geométrica nasal y una comunicación entre la cavidad nasal y la cavidad oral se ocasiona un cambio en el

flujo de aire nasal y la función respiratoria; la resección del maxilar suele ir acompañada de una escisión parcial o total del cornete nasal inferior provocando así una afección a la válvula nasal que se encuentra fuertemente influenciada por la forma del cornete nasal inferior, esta alteración sumada a la comunicación entre cavidades causa una disfunción en el flujo de aire nasal e influye en la función respiratoria del paciente. Componentes de la función respiratoria como el volumen de flujo de aire, la resistencia de las vías respiratorias y el volumen residual funcional pueden verse afectados por la resección del maxilar, lo que

\* Egresada.

§ Profesor.

Especialidad de Prótesis Maxilofacial de la Facultad de Odontología, UNAM.

Recibido: diciembre 2015.

Aceptado: mayo 2018.

© 2018 Universidad Nacional Autónoma de México, [Facultad de Odontología]. Este es un artículo Open Access bajo la licencia CC BY-NC-ND (<http://creativecommons.org/licenses/by-nc-nd/4.0/>).

Este artículo puede ser consultado en versión completa en <http://www.medigraphic.com/facultadodontologiaunam>

conlleva a reducciones evidentes en la filtración, calentamiento y humidificación del aire.<sup>2</sup>

La resistencia de la vía aérea es la oposición al flujo causada por las fuerzas de fricción; es la relación entre la presión de empuje y la velocidad del flujo aéreo causada por la resistencia que presenta el aire con paredes y conductos, también se encuentra influenciada por el estado de hiperemia de los cornetes. Los altos volúmenes nasales y el alto flujo de aire nasal muestran una correlación significativa con altos grados de temperatura y correlación negativa con gradientes de agua. Los pacientes maxilectomizados suelen quejarse de secado nasal, costras y secreciones que acumulan después de la maxilectomía resultado de la incapacidad para mantener la humedad en la cavidad nasal que depende de una mucosa nasosinusal intacta, la exposición anormal al medio ambiente oral causa una irritación crónica causando la acumulación de secreciones en el área de defecto.<sup>3</sup>

La existencia de la resistencia de la cavidad nasal ayuda a crear presión negativa en el pecho durante la inspiración, lo que amplía los alveolos pulmonares y amplía el área de intercambio de gas. Los pacientes con un defecto maxilar experimentan un cambio en la estructura de la cavidad nasal, muestran también un aumento en el espacio muerto anatómico respiratorio superior; lo que resultará en un volumen alveolar más pequeño. El volumen de ventilación alveolar indica directamente el volumen de intercambio de aire y la sangre (relación VQ), por lo que se deduce que el volumen de ventilación de los pacientes con defectos maxilares puede ser menor que el valor normal.<sup>4</sup>

El sistema fono-respiratorio constituye una unidad funcional en la que se incluyen los centros de control del SNC, los pulmones, la caja torácica y la cavidad abdominal, que trabajan de manera organizada, precisa y secuenciada en donde una falla en una de sus partes se reflejará sobre los otros. La función principal de estos componentes no es la fonación, sin embargo, en el hombre estos órganos son capaces de organizarse para emitir sonidos.

Durante la fonación se produce un fenómeno de transducción de la energía aerodinámica generada por el aparato respiratorio, en energía acústica radiada al nivel de los labios que se escucha como sonido. El aire espiratorio pulmonar se fragmenta a nivel laríngeo, ya que ésta es un elemento vibrador y regulador de frecuencia, que da lugar a los armónicos a partir de la vibración de las cuerdas vocales, mediante flujo de aire efector y golpes de presión acumulada, este sonido adquirirá su amplitud y calidad a lo largo del tracto resonador constituido por la faringe (hipofaringe, orofaringe y rinofaringe), las fosas nasales y la cavidad oral.<sup>5</sup> La au-

sencia de nasalidad de la voz depende de la integridad de estas cavidades resonantes; una vez que se pierde la integridad de alguna de ellas, la voz se ve afectada negativamente. Existen resonadores móviles como la boca que modifican su forma adaptándose al sonido y otros fijos como las fosas nasales; la faringe cambia su morfología en función de los desplazamientos de la laringe, la lengua y el velo del paladar o paladar blando que constituye una separación parcial entre la porción nasal y la oral de la faringe tensándose y elevándose por acción de su musculatura, relajándose en sonidos nasales en los que permite el paso de aire hacia la cavidad nasal, y en los sonidos orales el paladar blando está elevado y tensado cerrando el paso a las fosas nasales. Una vez que el sonido sale de los resonadores, es moldeado por los articuladores (paladar, lengua, dientes, labios y glotis), transformándose en los sonidos del habla: fonemas, sílabas y palabras, la posición concreta de los articuladores determinará el sonido que emita la voz.

Un patrón respiratorio correcto es importante para conseguir una adecuada coordinación fono-respiratoria y por tanto, una buena emisión de voz. El sonido debe comenzar en el mismo momento en que se inicia la espiración y se aproximan las cuerdas vocales comenzando el ciclo vibratorio, ya que de lo contrario se realizará un inicio descoordinado y se podrá escuchar un golpe de glotis fuerte o soplado. Uno de los principales impactos de los pacientes sometidos a maxilectomía es el deterioro de la comprensión del habla. La comunicación entre las cavidades oral y nasal reduce la presión del aire intraoral durante la producción del habla causando imprecisión articulatoria, habla hiper-nasal, emisión de aire nasal, y reducción de volumen vocal que causa el deterioro de la inteligibilidad de la palabra, que interfiere con la calidad de vida.<sup>6</sup>

## MÉTODO

### Presentación de caso clínico

#### Caso 1

Masculino de 51 años, Dx adenoma pleomorfo AHF: padre finado por complicaciones de DM2, APNP. Fumador desde los 15 años, APP: niega antecedentes quirúrgicos, alergias y transfusiones. EF: presencia de un nódulo con evolución de cuatro años en paladar blando color violáceo, de bordes bien definidos, en línea media de 2 x 2 x 1 de consistencia firme, móvil a la palpación, cuello clínicamente negativo. En TAC se identifica incremento en el volumen a expensas de lesión hipodensa el cual corresponde con la topografía del pilar anterior de aproximadamente 31.2 x 22 mm. Se realiza cirugía láser

en paladar blando del lado izquierdo, hallazgos: lesión bilobulada de 3 x 2 cm de paladar blando. Acude a Servicio de Foniatría por presentar nasalización de fonemas durante la fonación, no presenta datos de disfagia y se envía a prótesis maxilofacial para su rehabilitación.

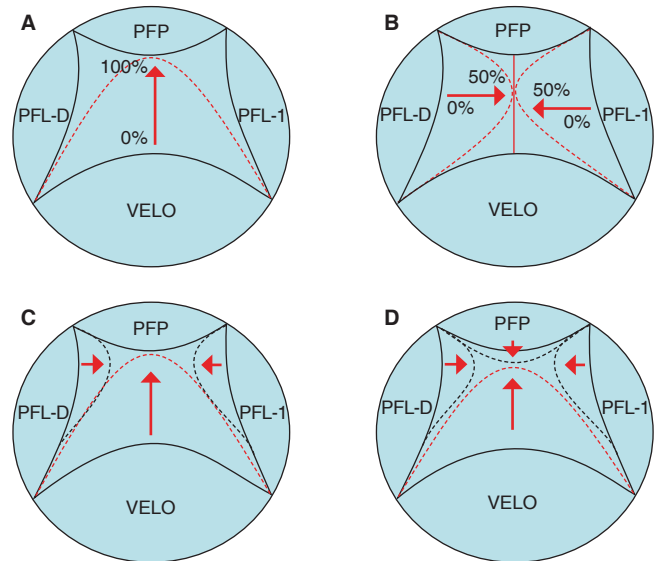
Se ha demostrado que en el esfínter velofaríngeo tanto los componentes estáticos como los dinámicos varían de persona a persona; por ello, la necesidad de individualizar cada caso: como primer paso se debe evaluar la movilidad de las paredes lateral y posterior de la faringe, teniendo en cuenta que el cierre velofaríngeo es diferente durante el habla y la deglución, valorando los cuatro patrones conocidos para esta válvula (Figura 1).<sup>7</sup>

Se valoran piezas dentales presentes, se realizan descansos oclusales, se procede a la toma de impresión para fabricación de estructura metálica con extensión para soporte del bulbo aplicando los principios básicos de apoyo, retención y estabilidad. Ya una vez posicionado el metal, se realiza la rectificación del bulbo prestando atención en la fonación (Figuras 2 y 3).

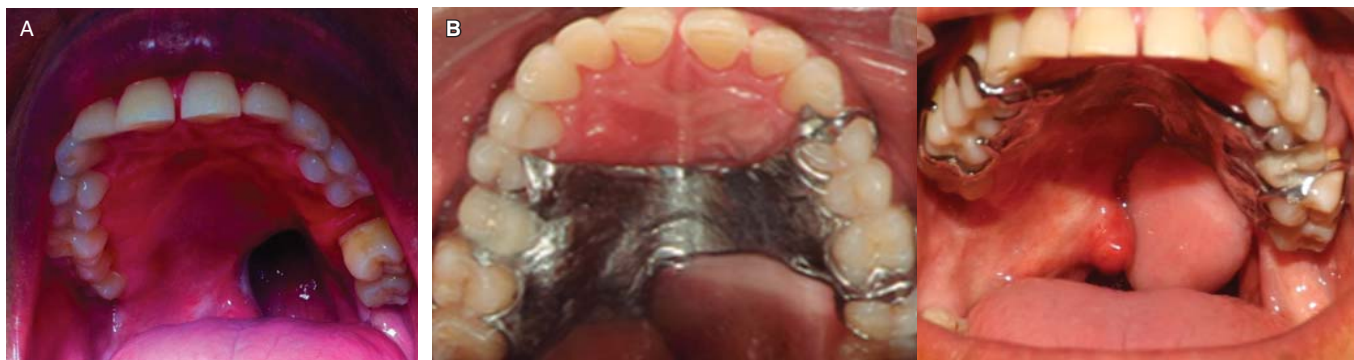**Caso 2**

Femenino de 31 años, inicia tratamiento a los 21 años, Dx Ca adenoideo quístico grado II, AHF: abue-

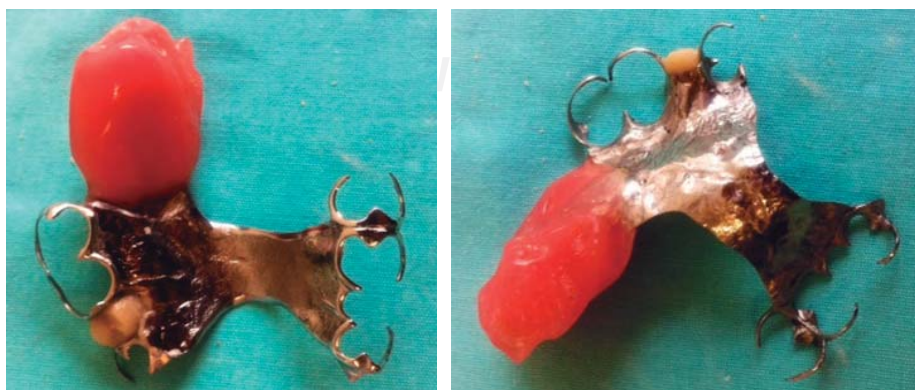la materna finada por tumor maligno de estomago, APNP: negativo a tabaquismo, APP: no cuenta con antecedentes de importancia, EF: presenta lesión en



**Figura 1. A) Cierre coronal. B) Cierre sagital. C) Cierre circular. D) Cierre con rodete de Passavant.**



**Figura 2. A) Defecto en paladar blando del lado izquierdo. B) Vista de obturador en posición.**

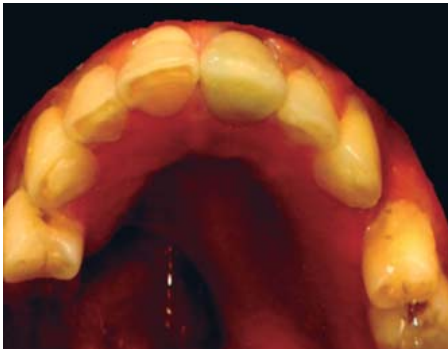


**Figura 3.**

Obturador vista superior e inferior.

paladar duro y blando de seis meses de evolución, de inicio nodular, ganglio nivel II con metástasis, QX: maxilectomía parcial + disección supraomohioidea de cuello, se reportan márgenes positivos, amerita tratamiento de RT, recibe 70 GYS en 35 FX. Continúa en vigilancia sin datos de AT hasta la fecha. Acude a servicio de prótesis maxilofacial para elaboración de obturador, presenta trismus moderado y disfonía.

Como primer paso, se evalúan las estructuras involucradas en el defecto delimitando la parte ausente de paladar duro y blando de lado izquierdo (*Figura 4*), se elabora una cucharilla individual para la toma de impresión para base metálica confrontando el primer reto ante la poca apertura de la paciente ocasionada por trismus; con la estructura metálica en posición, se realiza la rectificación del bulbo (*Figura 5*).

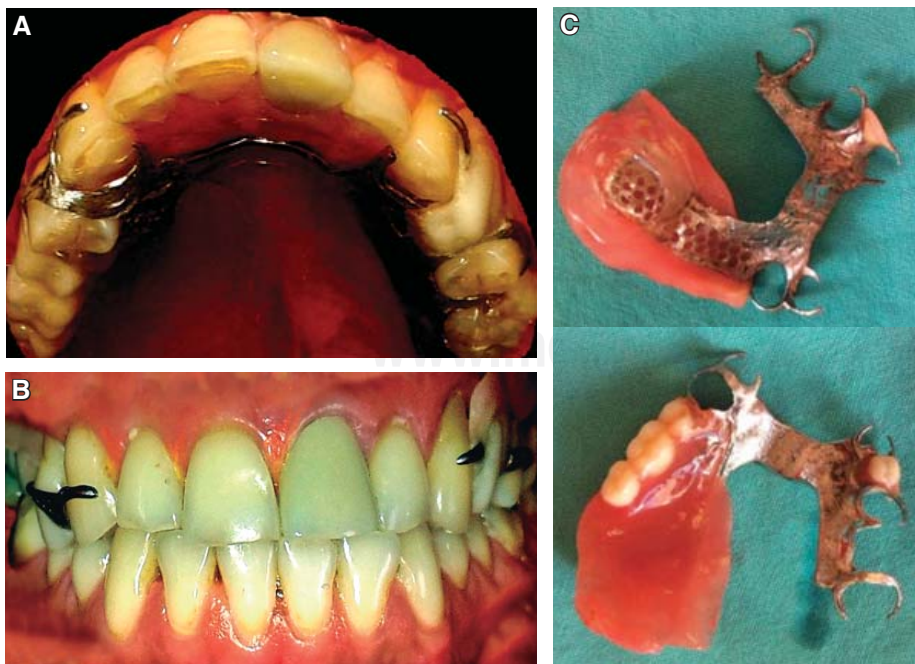


**Figura 4.** Defecto que abarca paladar duro y blando.

## RESULTADOS

Los componentes de la fonación que se ven directamente influenciados por el obturador son la respiración, resonancia y articulación. En ambos casos se debe tratar de conseguir una presión subglótica uniforme que disminuya la turbulencia y el ruido además de prolongar los tiempos de fonación, tener especial atención en el control de la resonancia oral y tomar en cuenta la elasticidad de la musculatura orofacial y velofaríngea, así como aprovechar la movilidad de las paredes faríngeas que tratarán de compensar, siempre y cuando el obturador lo permita, el déficit creado en el esfínter velofaríngeo ocasionado por la resección de la neoplasia. En la actualidad, se ha demostrado la pobre mejora que se logra con los dispositivos fonoarticuladores respaldado en el conocimiento de los tipos de cierre de la válvula velofaríngea; en los casos en los que exista movilidad de alguno de estos elementos, se debe rehabilitar con un obturador fijo disminuyendo el volumen del bulbo para que estas paredes mantengan su movilidad logrando así un cierre valvular compensatorio.

Ambos pacientes presentan movilidad de las paredes faríngeas laterales y posteriores, realizando un cierre de tipo circular. Cuando se colocó el obturador se obtuvo un resultado positivo reduciendo significativamente el escape nasal de aire y patrones anormales de habla: hipernasalidad, disfonía y regurgitación nasal de alimentos.



**Figura 5.**

**A)** Obturador en posición. **B)** Vista anterior con obturador en posición. **C)** Obturador vista superior e inferior.

## DISCUSIÓN

Tras una maxilectomía el habla tiende a convertirse en hipernasal y es a menudo ininteligible, las mediciones de nasalidad e inteligibilidad del habla pueden ser utilizadas para evaluar la eficacia oronasal.<sup>8</sup> Aunque las características acústicas asociadas con la nasalidad no son completamente eliminadas, son significativamente reducidas con la prótesis.<sup>9</sup> Los resultados de resonancia del habla han demostrado una reducción en hipernasalidad con el uso de la prótesis en la mayoría de los pacientes (69.6%), de acuerdo con algunos estudios en la literatura; sin embargo, el éxito del tratamiento protésico puede estar limitado por factores tales como la radioterapia, la extensión de la maxilectomía y la terapia del habla.<sup>10</sup> Al evaluar el grado de nasalidad en el habla hay que ser cauteloso, principalmente por dos motivos: coarticulación (los sonidos vocálicos en el habla normal pueden ir acompañados de cierto grado de resonancia nasal, lo cual suele pasar inadvertido para el oyente) y valor relativo de la nasalidad en habla, ya que dicha nasalidad varía con las lenguas e incluso dentro de una misma lengua con sus variaciones regionales.<sup>11</sup>

## CONCLUSIONES

Las personas con diagnóstico de cáncer de cabeza y cuello se ven abrumados por las consecuencias funcionales que provoca la cirugía, radioterapia y quimioterapia que limitan la capacidad de hablar y comer, la rehabilitación protésica de pacientes con diferentes tipos de defectos palatinos tiene como prioridad ofrecer una posible solución que permita al paciente tener una mejora en la calidad de vida en cada una de sus dimensiones: física, psicológica y social, procurando restaurar funciones vitales como respiración, deglución, fonación cerca de parámetros normales mejorando la autoestima del paciente, ayudándolo a desarrollar habilidades de adaptación y superación a su nueva forma de vida. Cada caso es distinto, con grados de dificultad variables, el éxito de

cada tratamiento dependerá de un buen diagnóstico y plan de tratamiento, así como de la buena ejecución del mismo.

## REFERENCIAS

1. Beumer J, Marunick MT. *Maxillofacial Rehabilitation; Surgical and Prosthodontic Management of Cancer-Related. Acquired and Congenital Defect of the Head and Neck*. Hanover Park, IL: Quintessence; 2011: pp. 155-212.
2. Nazareth CE, Faria J, Mion O, Ferreira J. Nasal valve anatomy and physiology. *Braz J Otorhinolaryngol*. 2009; 75 (2): 305-310.
3. Dong X, Zhy C, Qian Y, Zhang F, Jiao T. The influence of obturators on the respiration of patients with maxillary defects: a clinical study. *PLoS One*. 2015; 10 (5): e0127597.
4. Qian Y, Qian H, Wu Y, Jiao T. Numeric simulation of the upper airway structure and airflow dynamic characteristics after unilateral complete maxillary resection. *Int J Prosthodont*. 2013; 26 (3): 268-2671.
5. González AL. *La videoquimografía como parte del estudio multitest en el tratamiento de la disfonía funcional* [Tesis]. España: Universidad de Murcia; 2012.
6. Kornblith AB, Zlotolow IM, Gooen J, Huryn JM, Lerner T, Strong EW et al. Quality of life of maxillectomy patients using an obturator prosthesis. *Head Neck*. 1996; 18 (4): 323-334.
7. Prada-Madrid JR, García-Venegas T, Echeverri-Brando MP, Tavera-Herrera MC. Patrones de cierre velofaríngeo: estudio comparativo entre población sana y pacientes con paladar hendido. *Cir Plást Iberolatinoam*. 2010; 36 (4): 305-312.
8. Kwon HB, Chang SW, Lee SH. The effect of obturator bulb height on speech in maxillectomy patients. *J Oral Rehabil*. 2011; 38 (3): 185-195.
9. Yoshida H, Furuya Y, Shimodaira K, Kanazawa T, Kataoka R, Takahashi K. Spectral characteristics of hypernasality in maxillectomy patients. *J Oral Rehabil*. 2000; 27 (8): 723-730.
10. de Carvalho-Teles V, Pegoraro-Krook MI, Lauris JR. Speech evaluation with and without palatal obturator in patients submitted to maxillectomy. *J Appl Oral Sci*. 2006; 14 (6): 421-426.
11. Fernández-Baillo R, García-Alcántara F. Insuficiencia velofaríngea asociada a disfonía y alteración de la resonancia. *Rev Logop Fon Audiol*. 2001; 21 (3): 131-137. Disponible en: [http://apps.elsevier.es/watermark/ctl\\_servlet?\\_f=10&pidet\\_articulo=13153104&pidet\\_usuario=0&pcontactid=&pidet\\_revista=309&ty=126&accion=L&origen=zonadelectura&web=www.elsevier.es&lan=es&fichero=309v21n03a13153104pdf001.pdf](http://apps.elsevier.es/watermark/ctl_servlet?_f=10&pidet_articulo=13153104&pidet_usuario=0&pcontactid=&pidet_revista=309&ty=126&accion=L&origen=zonadelectura&web=www.elsevier.es&lan=es&fichero=309v21n03a13153104pdf001.pdf)

Dirección para correspondencia:  
**Lucía Guadalupe Robledo Carrizales**  
 E-mail: luciaroc1@hotmail.com