



# Correlación en el diagnóstico clínico, radiográfico e histológico de lesiones apicales dentales

## *Correlation of clinical, radiographic and histological diagnoses of apical dental lesions*

Cristian Puello Correa,\* Lía Barrios García,§ Edwin Puello del Río,\* Antonio Díaz Caballero\*

### RESUMEN

**Objetivo:** Establecer la correlación entre las características clínicas, radiográficas e histológicas de lesiones apicales dentales al momento de su diagnóstico. **Material y métodos:** Estudio descriptivo en el que se realizó la comparación de las características clínico-radiográficas con el estudio histopatológico de las lesiones. Se incluyeron muestras de individuos que fueron diagnosticados con procesos de patología periapical, obtenidas a través de apicectomías y extracciones dentales. Los cortes fueron procesados rutinariamente y evaluados por patólogo para su diagnóstico histológico. **Resultados:** El 50% de las muestras fue diagnosticado como periodontitis apical, seguido por quistes periapicales (28.5%). Al correlacionar entre sí características clínicas como sensibilidad a la percusión y dolor espontáneo hubo asociación ( $p = 0.01$ ). Igualmente, al relacionar la pérdida ósea vertical con movilidad dental ( $p = 0.023$ ) y ésta con el órgano dentario afectado ( $p = 0.036$ ). Sin embargo, no mostró asociación, la correlación entre el estado sintomático del paciente como dolor espontáneo y el tipo de infiltrado inflamatorio predominante en las lesiones ( $p = 1.4$ ); pero sí la hubo, con el tipo de infiltrado secundario que existía en ellas ( $p = 0.057$ ). La movilidad dental se mostró como un marcador diagnóstico para granuloma y quiste periapical ( $p = 0.025$ ). **Conclusiones:** Se hallaron ciertos marcadores clínicos capaces de predecir la presentación histológica de las lesiones, como la movilidad dental para granuloma y quiste periapical. Sin embargo, la predicción exacta de cada una de las patologías aún se hace difícil, debido a la misma dinámica de las lesiones y a la poca correlación que existe entre las características clínico-radiográficas con la descripción histológica de las lesiones.

**Palabras clave:** Histología, lesión apical, exodoncia, granuloma periapical, quiste radicular, periodontitis periapical (DeCs).

**Key words:** Histology, periapical lesion, exodontics, periapical granuloma, radicular cyst, periapical periodontitis (MeSH).

### ABSTRACT

**Objective:** To establish a correlation amongst clinical, radiographic and histological characteristics of dental apical lesions at the time of diagnosis. **Material and methods:** A descriptive study which undertook to establish comparison of clinical and radiographic characteristics with histopathological study of lesions. Included in the study were samples of individuals which had been previously diagnosed with periapical disease processes; samples were harvested from apicoectomies and dental extractions. In order to achieve histological diagnosis, a pathologist routinely processed and assessed all specimens. **Results:** 50% of all samples were diagnosed as apical periodontitis, followed by periapical cysts (28.5%). An association of ( $p = 0.01$ ) was found when correlating clinical characteristics such as sensitivity to percussion and spontaneous pain. The same situation arose when relating vertical bone loss to dental mobility ( $p = 0.023$ ), and dental mobility with affected tooth ( $p = 0.036$ ), nevertheless, no association was found with correlation of patient's symptomatic status, such as spontaneous pain, and type of predominant inflammatory infiltrate in the lesions ( $p = 1.4$ ), nevertheless, association was found with the secondary infiltrate type existing in them ( $p = 0.057$ ). Dental mobility was taken as diagnostic marker for granuloma and periapical cyst ( $p = 0.025$ ). **Conclusions:** Certain clinical markers were found with the ability to predict histological manifestation of the lesions, such as dental mobility for granuloma and periapical cyst cases. Nevertheless, exact prediction of each one of the diseases is still difficult to obtain, this is due to the lesion's dynamics and the scarce correlation existing among clinical and radiographic characteristics with the histological description of the lesions.

### INTRODUCCIÓN

Las lesiones apicales son un conjunto de procesos inflamatorios crónicos generalmente producidos por microorganismos o sus productos, residiendo o invadiendo el tejido periapical del conducto radicular y que se manifiestan por la respuesta de defensa del huésped al estímulo microbiano en el sistema de conductos radiculares.<sup>1,2</sup> En cuanto a su patogenia, se ha descrito que inicia con el desarrollo de la destruc-

\* Facultad de Odontología.

§ Departamento de Histología, Facultad de Medicina.

Universidad de Cartagena. Cartagena de Indias, Colombia.

Recibido: mayo 2016.

Aceptado: octubre 2016.

© 2016 Universidad Nacional Autónoma de México, [Facultad de Odontología]. Este es un artículo Open Access bajo la licencia CC BY-NC-ND (<http://creativecommons.org/licenses/by-nc-nd/4.0/>).

Este artículo puede ser consultado en versión completa en <http://www.medigraphic.com/facultadodontologiaunam>

ción perirradicular de los tejidos después de la infección bacteriana de la pulpa dental, de tal forma que los componentes de la pared celular de las bacterias reaccionan con los monocitos, macrófagos, fibroblastos y otras células del sistema inmune. Esto lleva a la producción de citoquinas proinflamatorias responsables de la destrucción del tejido y la degradación de los componentes de la matriz extracelular (MEC), incluyendo colágeno y proteoglicanos, resultando en la reabsorción de tejidos duros y destrucción de otros tejidos periapicales.<sup>2,3</sup>

Según la Asociación Americana de Endodoncia desde el punto de vista histopatológico, los primeros cambios que se producen a nivel periapical se caracterizan por hiperemia, congestión vascular, edema del ligamento periodontal y extravasación de neutrófilos, los cuales son atraídos hacia el área mediante quimiotaxis, inducida inicialmente por la lesión tisular, los productos bacterianos, lipopolisacáridos (LPS), y el factor C5 del complemento.<sup>1-5</sup>

Entre los factores que se encuentran asociados con el origen de esta alteración pueden encontrarse factores de tipo mecánico como traumatismos y lesiones por instrumentación; y químicos como irritación del tejido por materiales endodónticos. Cabe resaltar que cualquiera de estos mecanismos puede provocar una respuesta leve o intensa del organismo hospedador, acompañada de síntomas clínicos como dolor a la presión del diente y elevación del órgano dentario en algunos casos.<sup>6,7</sup>

Se ha descrito que afecta, en mayoría, a pacientes que se encuentran en su tercera década de vida.<sup>7</sup> Sin embargo, y a pesar de manejarse la enfermedad periapical desde hace varios años, se reporta que el 79% de los dientes tratados endodónticamente, presenta alguna lesión. Dicha cifra influenciada por el alto índice de errores en el diagnóstico y toma de decisiones erradas en el tratamiento, así como el alto porcentaje de casos que a pesar de recibir tratamiento endodóntico, no pudieron llegar a una resolución de la patología.<sup>8,9</sup> Jaramillo en 2009 en un estudio donde se evaluaron 47 dientes reporta que el 87.8% de ellos se encontraba mal obturados, teniendo en cuenta la longitud y el sellado apical ideal, lo que en parte justifica el alto porcentaje de prevalencia de las lesiones en la población.<sup>8</sup> Esto último, añadido a la existencia de factores que evitan la reparación total del tejido como necrosis pulpar y la actividad proteolítica, impiden el crecimiento fisiológico radicular y evita el cierre apical definitivo.<sup>9</sup>

En cuanto a la valoración clínica, Kuc et al.<sup>10</sup> reportaron que sólo el 59% de los casos diagnosticados clínicamente concuerda con la histopatología, describiendo

además, que cerca del 30% de los diagnósticos que se realizan, se encuentra totalmente errado.<sup>10</sup> Por el lado de la valoración radiográfica se considera el método más ampliamente usado para la detección de lesiones periapicales, sin embargo, éste ofrece imágenes en dos dimensiones, de estructuras que constan de tres, por lo cual, en el camino se pierde fidelidad en cuanto a tamaño, extensión y localización de las lesiones.<sup>9</sup> Un correcto diagnóstico clínico y radiográfico garantiza un buen tratamiento endodóntico de los dientes que presentan lesiones pulpares y/o periodontales, sin dejar de lado la correcta rehabilitación u obturación coronal, por ello se hace vital este factor.

Teniendo en cuenta lo anterior, muchos autores sugieren la realización de estudios histológicos en los casos donde las lesiones apicales no desaparecen y determinar su correlación con el aspecto clínico.<sup>11,12</sup> Sin embargo, la utilización de la histopatología, que es el estándar de oro para el diagnóstico, actualmente es controversial debido a que no existe un protocolo universal para el examen de todo el tejido blando recuperado asociado con dientes extraídos o en cirugías apicales.<sup>13</sup> Walton describe que el examen histológico puede ser importante en los casos donde la lesión no desaparece e implica un grave riesgo para la salud del paciente pero no apoya la utilización de manera rutinaria del análisis, basándose en costo/beneficio para la persona.<sup>11-13</sup>

El objetivo del presente estudio fue determinar la correlación entre la evaluación clínica, radiográfica e histopatológica de las lesiones apicales dentales al momento de su diagnóstico.

## MATERIAL Y MÉTODOS

Estudio descriptivo comparativo en el que se realizó la toma de muestras de lesiones apicales, obtenidas a través de exodoncias y apicectomías de individuos que fueron atendidos en los departamentos de pregrado y postgrado de endodoncia de la Facultad de Odontología de la Universidad de Cartagena, en el periodo 2014-2015. Se incluyeron en la investigación aquellos dientes que presentaron lesiones apicales de origen endodóntico y tejido blando obtenido a través de curetajes asociado con éstas.

Se excluyeron lesiones no asociadas con patología endodóntica y radiografías en mal estado, sea por errores de toma o al momento de su revelado. Para su preservación las muestras fueron fijadas en formol tamponado al 10%, posteriormente, fueron bañadas en parafina y se realizaron cortes histológicos de X micras para finalmente ser observadas bajo el microscopio de luz.

### Análisis clínico

Inicialmente a los pacientes se les realizó una valoración clínica teniendo en cuenta las siguientes variables:

Movilidad dental: se determinó de acuerdo con el movimiento que presentó el diente afectado en sentido horizontal o axial y se clasificó en: grado I (movilidad de 0.2 a 1 mm en sentido horizontal), grado II (movilidad > 1 mm en sentido horizontal) y grado III (movilidad de la corona en sentido axial); presencia de fístula: su evaluación se realizó a través de fistulografía y observación clínica; fractura coronal: se estimó teniendo en cuenta la clasificación de Andreasen y cols., establecida teniendo en cuenta la pérdida de sustancia dentaria que comprometa las estructuras del diente (esmalte, dentina y cámara pulpar).<sup>14</sup>

Dolor espontáneo: evaluado a través de anamnesis al paciente teniendo en cuenta tipo de dolor y si era de carácter espontáneo, en dicho caso, se clasificaba como presente o ausente.<sup>15,16</sup>

También se tuvieron en cuenta las variables sensibilidad a la percusión y tumefacción facial para su evaluación; la inflamación de tejidos blandos o faciales se determinó por la presencia de rubor, dolor, calor y deformidad de los tejidos en los pacientes; la sensibilidad a la percusión se realizó a través de un suave golpe a la corona del diente utilizando un instrumento metálico, tanto en sentido vertical como horizontal.<sup>15</sup>

Tipo de diente más afectado: se obtuvo a partir de la ocurrencia por tipo de diente (incisivo, canino, premolar o molar); grupo etario: a partir de la edad, clasificando a los pacientes por rangos de edades; género del paciente: se clasificarán a los pacientes según su género.<sup>6</sup>

### Análisis radiográfico

Para el análisis radiográfico se tuvo en cuenta el estudio de Osorio<sup>7</sup> en el año 2008, el cual evaluó las siguientes variables:

Tamaño de la lesión: para su cálculo se utilizó la fórmula matemática conocida para el cálculo de área de superficies: base o diámetro multiplicado por altura o longitud y luego dividido en dos, teniendo como punto de referencia el área de pérdida de continuidad de la lámina dura. En este sentido, se consideraron lesiones grandes aquéllas con tamaño mayor o igual a 7 mm y pequeñas aquéllas con tamaño menor o igual a 6 mm.<sup>7</sup>

Localización de la lesión: evaluada teniendo en cuenta los tercios cervical, medio, apical, apical-medio, de cada diente afectado.

Ensanchamiento del espacio del ligamento periodontal: medido horizontalmente en milímetros desde la superficie radicular hasta la lámina dura.

Lámina dura: se midió verticalmente siguiendo la continuidad radio-opaca que ésta representa, desde la cresta ósea hasta donde se hiciera visible la lesión periapical.

Pérdida ósea: se evaluó de forma vertical, midiendo desde el tercio cervical hasta el ápice de ese diente y se clasificó de acuerdo con el porcentaje de pérdida en: incipiente (0-20%), moderada (21-50%) y severa ( $\geq 51\%$ ).<sup>7-9</sup>

Cada radiografía fue digitalizada a través del lector de radiografías WXR700 X-Ray Film Reader (KAB Dental Equipment INC.)<sup>1</sup>, para estandarizar y obtener con mayor precisión la medición de cada variable. Dicho receptor se conectó a un dispositivo de visualización de computación portátil (COMPAQ mini 102\_hp, INC). Luego, se procedió a realizar cada una de las mediciones a través del programa VixWin Platinum (versión 3.3, Gendex INC)<sup>11</sup>, con la previa calibración de cada una de las radiografías teniendo en cuenta el tamaño real del diente con el fin de evitar cualquier tipo de distorsión que pudiese afectar la investigación.

### Análisis histopatológico

Inicialmente se hizo una descripción macroscópica de cada muestra obtenida, con documentación fotográfica individual sobre superficie de alto contraste visual y haciendo uso de regla milimetrada para documentar tamaño de la lesión. Las fotografías fueron tomadas con cámara digital marca Kodak<sup>TM</sup> modelo EasyShare M531 de 14 megapíxeles y lente esférico óptico 3x. La descripción incluyó de forma detallada los siguientes aspectos: forma, color, tamaño, consistencia, asociación a tejido dentario o no y contenido de las lesiones. Para la realización del diagnóstico a nivel microscópico se tuvo en cuenta las variables estudiadas por Kuc y Gbolahan en el año 2000 y 2009, respectivamente, las cuales fueron: predominio celular, tipo de epitelio e infiltrado inflamatorio predominante y secundario, presencia de pared, cavidad y vasos sanguíneos.<sup>10-16</sup> Finalmente, se hizo una correlación del estudio macro y micros-

<sup>1</sup> KAB Dental Equipment INC., Sterling Heights, MI, USA.

<sup>11</sup> VixWin Platinum 3.3, Gendex INC, USA.

cópico con el análisis radiográfico y clínico para llegar a un diagnóstico final.

### Análisis estadístico

Inicialmente los datos fueron tabulados en Excel versión 2010 para el análisis descriptivo, determinando las medidas de tendencia central y de dispersión.

Posteriormente, se realizó un estudio de correlación de Spearman para establecer la asociación entre las variables cuantitativas de cada una de las muestras.

Para establecer la correlación entre las variables cuantitativas de cada uno de los análisis se aplicó la prueba  $\chi^2$ .

Finalmente para fijar la correlación entre las variables cuantitativas, en primera instancia se aplicó un test de Shapiro Wilk para determinar la distribución o normalidad de los datos. Las variables con distribución normal y varianzas iguales, fueron correlacionadas a través de la prueba de correlación de Pearson. En aquéllas en las que no existió normalidad, se utilizó una prueba de correlación de Spearman para determinar su asociación.

### Consideraciones éticas

Para la toma de las muestras a cada uno de los pacientes se les informó el propósito y alcance de la investigación, explicando de forma detallada los riesgos/beneficios y aceptando, a través de un consentimiento informado, su participación de forma voluntaria y autónoma en el estudio, tal como lo establece el informe de Belmont y la Declaración de Helsinki.<sup>17,18</sup> El proyecto se encuentra regido por la Resolución 008430 de 1993 del Ministerio de Protección Social de la República de Colombia, el cual clasifica a la investigación con riesgo mayor al mínimo para el paciente. El proyecto también contó con la aprobación del comité de ética de la Universidad de Cartagena.

### RESULTADOS

Se analizó un total de 18 muestras, sin embargo, se descartaron cuatro por no presentar datos completos o por no disponer de la radiografía. Cada una de las muestras se encontraba asociada con una evaluación clínica y radiográfica correspondiente a cada caso. El grupo etario al que pertenece la mayoría de los pacientes comprende la edad de 31 a 45 años, correspondiente al 35.7% del total de la muestra analizada. El 85.7% eran del género femenino (*Cuadro I*).

Se pudo evidenciar que las patologías apicales de mayor prevalencia en la investigación fueron la periodontitis apical (50%) y el quiste periapical (28.5%). Al correlacionar el diagnóstico con las variables sociodemográficas no hubo asociación.

Al correlacionar la variable dolor espontáneo con el predominio del infiltrado inflamatorio ( $p = 1.4$ ) no se encontró relación, sin embargo, al correlacionar dicha variable con el infiltrado inflamatorio secundario se pudo determinar una asociación entre ambas ( $p = 0.057$ ) (*Cuadro II*). Igualmente, se pudo establecer correlación entre esta variable y la neoformación de vasos sanguíneos, hallando un valor de  $p$  de 0.045. En cuanto a la disposición de las frecuencias según el estado sintomático de los pacientes y el tipo de infiltrado, se pudo determinar que el grupo asintomático fue quien presentó mayor infiltrado inflamatorio secundario de tipo crónico (plasmocitos), así como el grupo sintomático, fue el de mayor infiltrado inflamatorio agudo (polimorfonucleares neutrófilos) (*Figuras 1 a 3*).

Con respecto al estado sintomático del paciente, se pudo establecer que aquéllos que presentaban dolor espontáneo, igualmente, presentaban dentro de sus características clínicas sensibilidad a la percusión, por tal motivo, pudo hallarse una asociación entre las variables ( $p = 0.01$ ).

Al establecer una correlación entre la variable movilidad y pérdida ósea vertical, se encontró significancia estadística ( $p = 0.023$ ), resaltando que sólo en aquellos casos donde la pérdida ósea se encontraba en estadios severos o moderados, se presentaba movilidad dental. De la misma forma hubo significancia estadística al correlacionar las variables órgano dentario afectado y pérdida ósea vertical ( $p = 0.036$ ), siendo los dientes ubicados en el cuadrante posteroinferior los más afectados. El 85.7% de los dientes afectados presentaba fractura coronal complicada y discontinuidad de la lámina dura.

No existió correlación entre tamaño de la lesión radiológica y el tamaño a nivel macroscópico. Al correlacionar el tamaño de la lesión a nivel macroscópico con dolor espontáneo ( $p = 0.01$ ) y con sensibilidad a la percusión ( $p = 0.019$ ), hubo asociación, igualmente, al relacionarlo con el estado de la lámina dura ( $p = 0.06$ ) (*Cuadro III*).

Con respecto a la localización, se evidenció que el cuadrante con mayor grado de afectación fue el posteroinferior, con una frecuencia de 42.9%, seguido del cuadrante posterosuperior, con una frecuencia de 35.7% (*Cuadro III*). En cuanto a la localización de la lesión por tercios del diente, se encontró el apical con mayor afectación, 71.4%.

No hubo asociación entre el diagnóstico clínico previo con el diagnóstico histopatológico ( $p = 0.40$ ). El

**Cuadro I.** Características de la muestra de acuerdo con variables sociodemográficas y diagnóstico histológico definitivo.

Edad	Diagnóstico histológico				Total n (%)
	Periodontitis apical n (%)	Absceso apical n (%)	Granuloma periapical n (%)	Quiste periapical n (%)	
0-15	0	0	1 (7.14)	0	1 (7.1)
16-30	2 (14.2)	0	0	1 (7.14)	3 (21.4)
31-45	0	1 (7.14)	1 (7.14)	3 (21.4)	5 (35.7)
46-60	4 (28.5)	0	0	0	4 (28.6)
61-75	1 (7.14)	0	0	0	1 (7.1)
Total	7	1	2	4	14 (100)
Género					
Femenino	6 (42.8)	0	2 (14.2)	4 (28.5)	12 (85.7)
Masculino	1 (7.14)	1 (7.14)	0	0	2 (14.3)
Total					14 (100)

**Cuadro II.** Relación entre el estado sintomático del paciente y el tipo de infiltrado inflamatorio predominante en el tejido.

Infiltrado inflamatorio predominante	Dolor espontáneo		Sensibilidad a la percusión	
	Ausente n (%)	Presente n (%)	Ausente n (%)	Presente n (%)
Plasmocitos	3 (21.4)	5 (35.7)	6 (42.8)	2 (14.3)
PMN	2 (14.2)	0	0	2 (14.3)
Fibroblastos	1 (7.14)	0	0	1 (7.14)
Histiocitos	1 (7.14)	0	0	1 (7.14)
Mixtos	1 (7.14)	1 (7.14)	1 (7.14)	1 (7.14)
Total	8	6	7	7
Infiltrado inflamatorio secundario	Ausente	Presente	Ausente	Presente
Plasmocitos	5 (35.7)	1 (7.14)	4 (28.5)	2 (14.3)
PMN	0	3 (21.4)	0	3 (21.4)
Fibroblastos	3 (21.4)	1 (7.14)	3 (21.4)	1 (7.14)
Macrófagos	0	1 (7.14)	0	1 (7.14)
Histiocitos	0	0	0	0
Total	8	6	7	7

marcador movilidad dental se encuentra asociado con el diagnóstico histológico definitivo de quiste periapical y granuloma periapical, valor de p de 0.025.

No se encontró relación entre el infiltrado inflamatorio de las muestras obtenidas y la presencia de tumefacción.

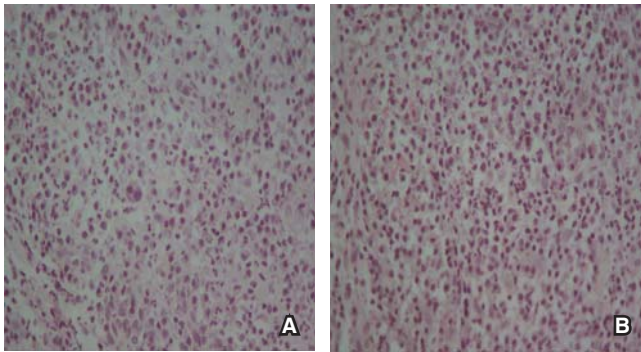
## DISCUSIÓN

Las lesiones periapicales son los procesos inflamatorios crónicos más comunes de los maxilares y son el resultado de una infección pulpar que produce la

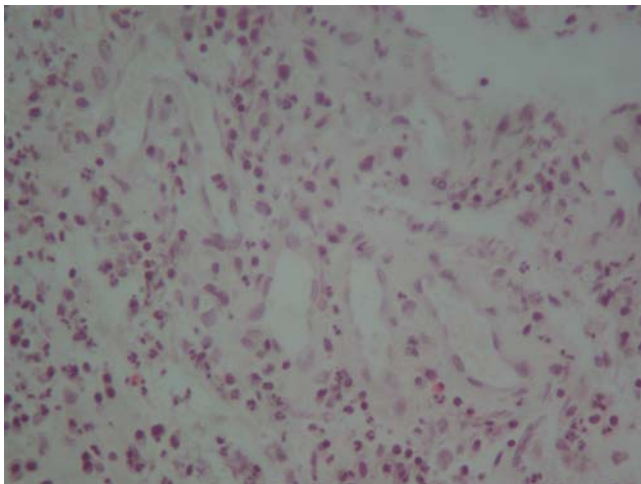
necrosis del tejido e invade la región apical, causando la inflamación.<sup>19</sup>

Dentro de los resultados obtenidos la población que más se vio afectada comprende a las personas que se encuentran entre la tercera y cuarta década de vida, lo cual se asemeja con lo reportado en la literatura universal. Igualmente, el género femenino representó la mayor población que presentó patología periapical con un 85% de las muestras.<sup>18</sup>

En cuanto a la localización de la lesión, Osorio<sup>7</sup> en 2008 reportó que el 83% de las muestras estudiadas presentaba el tercio apical como el más afecta-



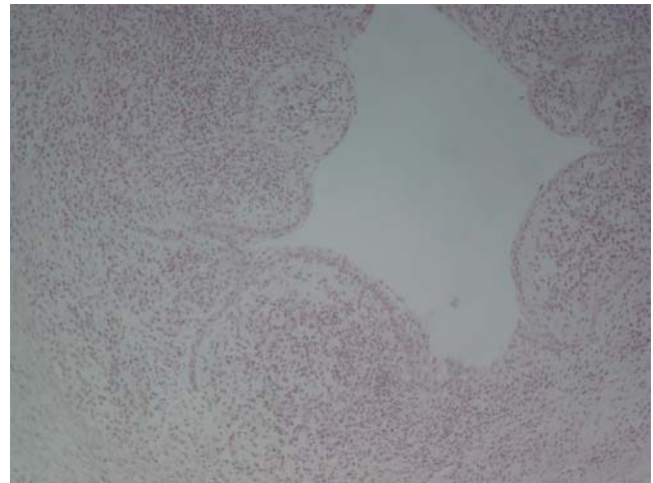
**Figura 1.** Muestras con diagnóstico clínico de periodontitis apical asintomática. **A)** Se observa un infiltrado inflamatorio mixto, con presencia de PMN neutrófilos y plasmocitos. H-E. 40x. **B)** Se observa la presencia de infiltrado inflamatorio mixto, con PMN neutrófilos y plasmocitos. H-E. 40x.



**Figura 2.** Corte histológico donde se observa tejido de granulación evidenciado por la presencia de múltiples vasos neoformados, fibroblastos e infiltrado inflamatorio crónico. H-E. 10x.

do, siendo en este estudio representado en un 71%. Este mismo autor reporta que la pérdida ósea de tipo vertical fue la más frecuente con un 50%, lo cual se relaciona con el porcentaje hallado en la actual investigación (57%).<sup>7</sup>

Con respecto a la sintomatología que presentaron los pacientes, no existió correlación entre esta variable y el infiltrado inflamatorio predominante, pero sí existió entre ésta y el infiltrado secundario (0.023), lo que hace suponer que el estado inflamatorio predominante no está relacionado con la sintomatología del paciente. Por el contrario, el infiltrado secundario estaría conexo al desarrollo de síntomas clínicos en el paciente, como lo es el dolor, lo cual podría



**Figura 3.** Corte histológico donde se observa una cavidad cuya superficie interna está tapizada por epitelio escamoso que reposa en un tejido conectivo con infiltrado inflamatorio de tipo crónico. H-E. 10x.

explicarse por la agudización de lesiones inflamatorias crónicas. Esta característica es importante en los procesos patológicos periapicales debido a su dinamismo, que le permite pasar por diferentes estadios en poco tiempo y que se ve influenciada por la cantidad de agentes irritantes que se presentan en el tejido periapical como fragmentos y toxinas bacterianas, productos de degradación del tejido pulpar y microorganismos, así como factores externos que pueden influir en el proceso, tales como condiciones sistémicas.<sup>3-21</sup>

En el actual estudio se puede observar como aquellos procesos en los que existía un infiltrado inflamatorio secundario agudo, fueron los que presentaron en su mayoría dolor espontáneo y sensibilidad a la percusión, no así, en los mixtos y crónicos. Esto se puede explicar debido a que los granulocitos neutrófilos (PMN) son los principales responsables de la degradación del tejido periapical, aunque su función sea de la de una célula protectora. Ellos al morir, liberan enzimas proteolíticas que degradan elementos estructurales del tejido y la matriz extracelular, esto, combinado con su vida corta, hace que se acumulen en gran número, llevando al desglose y degradación ósea del tejido en las fases agudas de la periodontitis apical.<sup>20</sup>

En cuanto a la relación de las variables correspondientes con la sintomatología como sensibilidad a la percusión, dolor espontáneo y tumefacción, se halló que la sensibilidad a la percusión (50%) y la tumefacción facial (42%) estuvo presente en la mitad de los casos, lo cual tendría relación directa con el número de casos reportados con dolor espontáneo (42.8%).

**Cuadro III.** Relación entre tamaño de la lesión y características clínicas.

Características clínico/radiográficas	Tamaño de la lesión macroscópico				Tamaño de la lesión radiográfico			
	Lesión pequeña < 5 mm	Proporción %	Lesión grande > 6 mm	Proporción	Lesión pequeña < 6 mm	Proporción %	Lesión grande > 6 mm	Proporción %
Presencia de dolor espontáneo	1	7	5	36	1	7	5	36
Sensibilidad a la percusión	2	14	5	36	2	14	5	36
Tumefacción facial	2	14	4	29	2	14	4	29
Discontinuidad de lámina dura	8	57	4	29	5	36	7	50

Entre los marcadores clínicos que indican asociación con un diagnóstico, la movilidad dental se ha relacionado con granuloma y quiste periapical ( $p = 0.025$ ). Omogregie<sup>15</sup> en 2009 identificó a diente cariado, linfadenopatía submandibular y el diagnóstico clínico de absceso dentoalveolar, como marcadores que sugieren la presencia de absceso apical como diagnóstico histológico. Así mismo, halló al incisivo central como el único indicativo de posible diagnóstico histológico de quiste apical, lo cual difiere del presente estudio, en el que los dientes posteriores superiores fueron los de mayor afectación.<sup>15</sup>

Se destaca la correlación que existió entre el tamaño de la lesión con la sintomatología que presentaron los pacientes, enfatizando en que aquellos pacientes con un diámetro de la lesión mayor a 6 mm fueron los que presentaron en mayoría algún tipo de dolor, lo cual hace suponer que aquellas patologías de mayor tamaño son las relacionadas con el desarrollo de síntomas en los pacientes. Carrillo<sup>21</sup> en 2008, reportó que existía correlación entre el tamaño de la lesión con el diagnóstico histológico, demostrando que aquellas lesiones de mayor tamaño correspondían a quistes periapicales, sin embargo, en el actual estudio no hubo asociación entre éstos. Este mismo autor reportó que el 68.5% de las lesiones se presentaba en el maxilar superior, mientras que en este estudio ambos maxilares fueron afectados por igual.<sup>21</sup>

La no asociación de los diagnósticos clínicos con los histopatológicos y la ausencia de marcadores clínicos que identifiquen de forma exacta el diagnóstico definitivo de las patologías, contribuye al mal diagnóstico y tratamiento de éstas. Sin embargo, esto también se ve influenciado por las múltiples clasificaciones que se han propuesto y su poca practicidad. Clasificaciones como la de Weine y Seltzer y Bender que se basan en criterios clínicos e histopatológicos,<sup>22</sup> y abarca de forma amplia cada una de las patologías,

sin embargo, presenta inconvenientes en cuanto a su practicidad, con una gran cantidad de variaciones y de terminología a emplear, lo que dificulta su aplicabilidad en la cotidianidad de la clínica y conduce a la confusión e incertidumbre.<sup>22,23</sup>

Este tipo de disparidades tiene como consecuencia que aún persistan desacuerdos y no un consenso acerca de la terminología a emplear, basándose primero, en la imposibilidad de conocer y diagnosticar la lesión histopatológica de forma rutinaria; y el segundo es de índole semántico que como podemos ver confunde al odontólogo y especialista, debido a las distintas terminologías y clasificaciones publicadas, las cuales han provocado controversias, sin facilitar su aplicación clínica cuando lo que se necesita es establecer un plan de tratamiento racional con el fin de apuntar a una entidad patológica específica.<sup>22,23</sup>

Como parte de las limitaciones que se presentan en la actual investigación encontramos la ausencia de una muestra que sea representativa, por lo cual se sugiere realizar una investigación con un mayor número de muestra.

## CONCLUSIONES

A la luz de las limitantes propias de la investigación, se obtuvo como resultado que la movilidad dental se identificó como un posible marcador para granuloma y quiste periapical. Sin embargo, la ausencia de más marcadores clínicos que indiquen la presencia de una patología u otra, y el dinamismo que caracterizan a estos procesos hace que los diagnósticos clínicos no sean precisos.

La asociación entre tamaño de la lesión y las características sintomatológicas representa que los procesos patológicos de mayor dimensión son los que generan algún síntoma en los pacientes.

En cuanto a la relación de los hallazgos a nivel histológico y dolor, indica que los procesos periapicales siguen su evolución de acuerdo con el tipo de infiltrado inflamatorio secundario que exista en ellos, los cuales predisponen a la aparición o no de síntomas.

### AGRADECIMIENTOS

Al Departamento de Histotecnología de la Facultad de Medicina de la Universidad de Cartagena por su gran colaboración al desarrollo de la investigación.

### REFERENCIAS

- Čolić M, Gazivoda D, Vučević D, Vasilijić S, Rudolf R, Lukić A. Proinflammatory and immunoregulatory mechanisms in periapical lesions. *Mol Immunol*. 2009; 47 (1): 101-113.
- Nair P. Pathogenesis of apical periodontitis and the causes of endodontic failures. *Crit Rev Oral Biol Med*. 2004; 15 (6): 348-381.
- Somma F, Castagnola R, Bollino D, Marigo L. Oral inflammatory process and general health. Part 2: How does the periapical inflammatory process compromise general health? *Eur Rev Med Pharmacol Sci*. 2011; 15 (1): 35-51.
- Graunaite I, Lodiene G, Maciulskiene V. Pathogenesis of apical periodontitis: a literature review. *J Oral Maxillofac Res*. 2012; 2 (4): 1-15.
- García C, Vera F, Peñarrocha M, Martí E. The post-endodontic periapical lesion: histologic and etiopathogenic aspects. *Med Oral Patol Oral Cir Bucal*. 2007; 12 (8): 585-590.
- Haapasalo M, Shen Y, Ricucci D. Reasons for persistent and emerging post-treatment endodontic disease. *Endod Topics*. 2008; 18 (1): 31-50.
- Osorio-Cabarcas G, Quintero-Ricardo E, Covo-Morales E, Díaz-Caballero AJ, Simancas-Pallares MA. Análisis radiográfico de lesiones periapicales en pacientes sometidos a tratamiento de conductos radiculares. *Rev Nac Odontol*. 2014; 10 (18): 41-48.
- Luna NA, Santacruz AX, Palacios BD, Mafla AC. Prevalencia de periodontitis apical crónica en dientes tratados endodónticamente en la comunidad académica de la Universidad Cooperativa de Colombia, Pasto, 2008. *Rev Fac Odontol Univ Antioq*. 2009; 21 (1): 42-49.
- Tanomaru-Filho M, Duarte J, Gonçalves M, Guerreiro-Tanomaru J. Comparative radiographic and histological analyses of periapical lesion development. *Oral Surg Oral Med Oral Pathol Oral Radiol Endod*. 2009; 107 (3): 442-447.
- Kuc I, Peters E, Pan J. Comparison of clinical and histologic diagnoses in periapical lesions. *Oral Surg Oral Med Oral Pathol Oral Radiol Endod*. 2000; 89 (3): 333-337.
- Walton R. Routine histopathologic examination of endodontic periradicular surgical specimens--is it warranted? *Oral Surg Oral Med Oral Pathol Oral Radiol Endod*. 1998; 86 (5): 505.
- Peters E, Lau M. Histopathologic examination to confirm diagnosis of periapical lesions: a review. *J Can Dent Assoc*. 2003; 69 (9): 598-600.
- Regezi J. Periapical diseases: spectrum and differentiating features. *J Calif Dent Assoc*. 1999; 27 (4): 285-289.
- JOE Editorial Board. Traumatic injuries: an online study guide. *J Endod*. 2008; 34 (5 Suppl): e93-102.
- Omeregic O, Saheeb B, Odukoya O, Akin M. A clinicopathologic correlation in the diagnosis of periradicular lesions of extracted teeth. *J Oral Maxillofac Surg*. 2009; 67 (7): 1387-1391.
- Gbolahan O, Fatusi O, Owotade F, Akinwande J, Adebisi K. Clinicopathology of soft tissue lesions associated with extracted teeth. *J Oral Maxillofac Surg*. 2008; 66 (11): 2284-2289.
- Mazzanti Di Ruggiero MA. Declaración de Helsinki, principios y valores bioéticos en juego en la investigación médica con seres humanos. *Revista Colombiana de Bioética*. 2011; 6 (1): 125-144. Disponible en: <http://www.redalyc.org/articulo.oa?id=189219032009>. Fecha de consulta: 23 de febrero de 2016.
- Departamento de Humanidades Biomédicas. *Informe de Belmont: principios y guías éticas para la protección de sujetos humanos en la investigación*. Barcelona: Universidad de Navarra; 2003. pp. 1-11.
- Mirković S, Tadić A, Durdević-Mirković T, Levakov A. Comparative analysis of accuracy of diagnosis of chronic periapical lesions made by clinical and histopathological examination. *Med Pregl*. 2012; 65 (7-8): 277-280.
- Hung-Pin L, Hsin-Ming C, Chuan-Hang Y, Ru-Cheng K, Ying-Shiung K, Yi-Ping W. Clinicopathological study of 252 jaw bone periapical lesions from a private pathology laboratory. *J Formos Med Assoc*. 2010; 109 (11): 810-818.
- Carrillo C, Penarrocha M, Ortega B, Martí E, Bagán J, Vera F. Correlation of radiographic size and the presence of radiopaque lamina with histological findings in 70 periapical lesions. *J Oral Maxillofac Surg*. 2008; 66 (8):1600-1650.
- Abbott P, Yu C. A clinical classification of the status of the pulp and the root canal system. *Aust Dent J*. 2007; 52 (1 Suppl): S17-S31.
- Levin L, Law A, Holland G, Endo C, Abbott P, Roda R. Identify and define all diagnostic terms for pulpal health and disease states. *J Endod*. 2009; 35 (12): 1645-1657.

Dirección para correspondencia:  
**Antonio Díaz Caballero**  
 E-mail: [adiazc1@unicartagena.edu.co](mailto:adiazc1@unicartagena.edu.co)