



# Reconstrucción de fístula palatina anterior con colgajo lingual de base anterior. Reporte de un caso

## *Reconstruction of anterior palatal fistula with anterior-based lingual flap. Case report*

Alejandro Israel Galicia Partida,\* Raymundo Ramírez Lugo<sup>§</sup>

### RESUMEN

Las fístulas oronasales son una de las secuelas más comunes consecutivas a la reparación quirúrgica del paladar hendido. El propósito de este reporte es presentar la experiencia con el uso de colgajos de lengua para el cierre de fístulas palatinas anteriores amplias (mayores de 1 cm) o con intentos quirúrgicos previos fallidos. El cierre de las fístulas palatinas anteriores mayores de 1 cm o con tratamientos previos sin éxito. Mediante colgajos de lengua es una de las opciones de tratamiento reportados en la literatura con un alto porcentaje de éxito. En este artículo presentamos un caso clínico de un paciente masculino de 23 años de edad con diagnóstico de secuelas labio y paladar hendido bilateral, que se presenta a la clínica de cirugía oral y maxilofacial de la división de estudios de postgrado e investigación, a la exploración intraoral presentaba una fístula palatina anterior de 2.5 cm de diámetro, con el antecedente de varios intentos quirúrgicos sin éxito, por lo que se decide realizar el cierre de la fístula palatina anterior con un colgajo de lengua de base anterior.

**Palabras clave:** Colgajo de lengua, fístula palatina, fístula oronasal, paladar hendido.

**Key words:** Tongue flap, palatal fistula, oro-nasal fistula, cleft palate.

### ABSTRACT

Oro-nasal fistulae are amongst the most common sequels after surgical repair procedures of cleft palate patients. The aim of the present study was to present the experience of using tongue flaps for closure of wide (over 1 cm) anterior palatal fistulae, or in those cases when surgery had previously failed. Closure with tongue flaps of anterior palatal fistulae larger than 1 cm, or when previous treatments have failed is one of the most successful treatment options reported in scientific literature. In the present article we introduce the case of a 23 year old male with bilateral cleft palate and lip surgery sequels. The patient attended the Maxillofacial and Oral Clinic of the Graduate and Research School. Intra-oral exploration revealed a 2.5 diameter anterior palatal fistula. The patient informed of a history of several failed surgical attempts; it was therefore decided to close the anterior palatal fistula with an anterior based tongue flap.

### INTRODUCCIÓN

La lengua se ha utilizado en reconstrucción de cavidad oral por más de 100 años: en 1901 Eiselsberg fue el primero en utilizar colgajos de lengua pediculados para la reparación de defectos intraorales. Lexer en 1909 reportó el uso de un colgajo de lengua de base posterior para reparar un defecto de área retromolar y tonsilar. En 1956, Klopp y Schurter describieron el uso de un colgajo de lengua para reparar paladar blando.<sup>1-4</sup>

Conley, en 1957, propone variaciones de los colgajos de lengua para cobertura temporal de heridas o para reconstrucción definitiva en defectos intraorales. Guerrero Santos en 1963 reporta el uso de colgajos de lengua para reparar defectos labiales, en 1966 para el cierre de fístulas palatinas, y en 1973 para la cobertura de injertos óseo.<sup>3,4</sup>

Jackson en 1972 reporta la modificación de colgajo de lengua de base anterior para el cierre de fístulas

palatinas en niños, además los combina con colgajos de mucosa y con injertos óseos de cresta iliaca para el cierre de fístulas palatinas y nasoalveolares anteriores. Hockstein en 1977, Carreirao y Lessa en 1980 reportan el uso de colgajos de lengua de espesor total con resultados favorables. En 1987, Postnik y Getz sugirieron el uso de colgajos de lengua en amplio espesor para garantizar la viabilidad de éste. Basic en 1989 y Assunção en 1992 utilizan colgajos delgados, demostrando su versatilidad y seguridad para el cierre de fístulas palatinas.<sup>3-5</sup>

\* Profesor del Área de Cirugía Oral y Maxilofacial.

§ Profesor de la Especialidad de Cirugía Oral y Maxilofacial.

DEPeI FO UNAM.

Recibido: marzo 2010.

Aceptado: abril 2010.

Este artículo puede ser consultado en versión completa en <http://www.medigraphic.com/facultadodontologiaunam>

La reconstrucción de defectos en la cavidad oral siempre es un reto. Éstos se pueden reconstruir con colgajos locales o a distancia o bien con injertos libres de tejido blando. La anatomía, localización y tamaño del defecto son factores importantes para decidir el tratamiento y determinar el tipo de colgajo requerido para cada tipo de reconstrucción.<sup>1</sup>

Las fístulas palatinas secundarias a paladar hendido pueden ser un procedimiento sencillo o un gran reto para el cirujano. Cuando no es posible cerrar una fístula utilizando tejidos adyacentes en cierre directo, se necesitará desplazar tejido de una zona anatómica cercana, por ejemplo, colgajos locales mucoperiostícos, colgajos de Vómer, reoperación total del paladar, colgajos de lengua, colgajos nasolabiales, de carrillo o de cuello. Combinación de colgajos faríngeos, de lengua o colgajos de músculo temporal.<sup>4,6</sup>

Los colgajos intraorales pueden ser islas de tejido palatino, colgajos miomucosos de buccinador, colgajos de cuerpo adiposo bucal y colgajos de lengua, éstos se han utilizado comúnmente para reconstrucción de defectos intraorales de pequeño a mediano tamaño. La lengua es un excelente sitio donador para la reconstrucción de los tejidos blandos en cavidad oral gracias a su abundante vascularidad y a su baja morbilidad. Este tipo de colgajos también ha sido descrito en el manejo de defectos palatino como consecuencia de infecciones, traumatismos y neoplasias.<sup>1,3-5</sup>

### FÍSTULA PALATINA

El tratamiento primario del paladar hendido debe resultar en una separación entre la cavidad nasal y oral; sin embargo, por múltiples causas (envergadura de la deformación, fallas en la cicatrización o defectos en la técnica, tensión en los colgajos, necrosis, hematomas, trauma en sitio del cierre, etc.) provocan la dehiscencia de la palatoplastia, dejando una fístula palatina ya sea a nivel de paladar duro o blando.<sup>3,7</sup>

Hay que tomar en cuenta que la comunicación a nivel del proceso alveolar en la región anterior, en los casos en que no ha sido reparada intencionalmente en la fase quirúrgica inicial, no debe considerarse como fístula, sino como hendidura residual.<sup>4,7</sup>

Los síntomas que acompañan a las fístulas palatinas dependen del tamaño, y de la posición y son la regurgitación de líquidos de la cavidad oral a la nasal, defectos en el lenguaje, además de halitosis.<sup>3</sup>

### CLASIFICACIÓN

Cohen y Posnick propusieron las siguientes clasificaciones con base en el tamaño del defecto.

- Según Posnik y cols.
  - Hendidura simple. Defecto mínimo en la línea media. Causado comúnmente por una pequeña dehiscencia sobre el paladar duro.
  - Fístulas pequeñas. Menos de 1.5 cm de diámetro; se localiza comúnmente en la línea media. Causado comúnmente por una pequeña dehiscencia sobre la unión del paladar duro y blando o por una pequeña necrosis en los bordes de los colgajos.
  - Fístulas grandes. Mayor de 1.5 cm de diámetro y comúnmente causada por necrosis del tercio anterior de los colgajos probablemente por lesión a la arteria palatina, se puede comunicar con la hendidura alveolar.<sup>3</sup>
- Según Cohen y cols.
  - Fístulas pequeñas. 1 a 2 mm.
  - Fístulas medianas. 3 a 5 mm.
  - Fístulas grandes. Mayores a 5 mm.<sup>7</sup>

Existen dos técnicas para obtener colgajos dorsales de lengua: de base anterior posterior. Los colgajos de base anterior están indicados para defectos del paladar duro, mucosa bucal anterior, piso anterior de la boca y labios; los colgajos de base posterior para defectos de paladar blando, área retromolar y mucosa bucal posterior.<sup>4,8</sup>

### INDICACIONES

Los colgajos de lengua se han utilizado para el cierre de defectos intraorales posteriores a resección de tumores, infecciones severas, trauma y fístulas de pacientes con labio y paladar hendido, además para el cierre de defectos posteriores a radioterapia.

Los colgajos de base posterior están indicados para paladar blando, área retromolar y mucosa bucal posterior. Los de base anterior son útiles para el cierre de defectos de paladar duro, mucosa bucal anterior, labios y piso de boca. Los colgajos posteriores son más seguros por su vascularidad; sin embargo, los de base anterior son más versátiles, con respecto a su movilidad y elasticidad.

El cierre de los defectos intraorales se inicia con tratamientos conservadores como colgajos vestibulares, palatinos, combinados, injertos óseos; el uso de colgajos de lengua está indicado en casos de recurrencia de la fístula, en paladares con exceso de cicatrices, en aquéllos donde la calidad y cantidad de tejido palatino residual no permiten un adecuado cierre y en defectos mayores a 1 cm de diámetro; se ha

reportado el éxito de colgajos locales en fistulas menores de 1.5 cm de diámetro.<sup>9</sup>

La arteria lingual pasa anterior, profunda al músculo hiogloso, se bifurca convirtiéndose en la arteria sublingual y la arteria lingual profunda o ranina. La arteria sublingual irriga a la glándula sublingual, el músculo milohioideo y la musculatura adyacente. Las arterias raninas cursan anteriores y profundas a la mucosa ventral, dando ramas que ascienden al dorso de la lengua. Las dos ramas raninas están separadas por un tabique fibroso medial excepto en la base donde une la rama transversa y en la punta donde se anastomosan, son estas ramas raninas las que irrigan a los colgajos de lengua de base anterior.<sup>1,8-10</sup>

### TÉCNICA QUIRÚRGICA

Bajo anestesia general y con una intubación nasotraqueal (aunque también hay reportes de éxito con intubación orotraqueal) se procede a infiltrar anestésico local con vasoconstrictor en el paladar y en dorso de la lengua. La base del colgajo debe recaer por debajo del borde posterior del defecto cuando la lengua está en una posición neutral y debe medir aproximadamente de 2.5 a 3 cm de ancho o de igual a 20% mayor al ancho del defecto. El largo debe ser suficiente para evitar la tensión en el pedículo durante su cicatrización. El colgajo se puede extender 5 o 6 cm sin poner en peligro la viabilidad del tejido, y así permitir la movilidad de la lengua. En general, estos colgajos deben tener de 5 a 7 mm de espesor e incluir la mucosa y tejido muscular adyacente protegiendo así el plexo vascular submucoso. En el diseño y durante la disección del colgajo se deben evitar las papilas circunvaladas (gustativas mayores), estas papilas son muy evidentes y no debe ser una complicación identificarlas. El sitio donador se debe suturar en uno o dos planos dando especial atención a la hemostasia y a cerrar el espacio vacío dejado por el colgajo evitando así la formación de un hematoma o edema y comprometer la viabilidad del colgajo.

Antes de suturar el colgajo de lengua sobre el defecto se debe formar un plano de mucosa nasal realizando una incisión perifistular, disección de la mucosa palatina, los bordes de la mucosa se evierten y suturan logrando el cierre del defecto en un plano de mucosa nasal. Suturar este plano normalmente es complicado y en ocasiones no se logra un cierre del 100% del plano de mucosa nasal. Los márgenes del defecto deben estar desepitelizados para recibir al colgajo de lengua.

Cuando se tiene el plano nasal es entonces cuando el colgajo de lengua se eleva, se rota y se sutura cuidadosamente en el defecto.

Algunos autores recomiendan el uso de fijación intermaxilar para prevenir movimientos incontrolados de la lengua y evitar tensión en el colgajo.

El pedículo debe ser separado aproximadamente a las tres semanas posteriores al procedimiento bajo anestesia local, la mayor parte del pedículo puede ser reposicionado en el sitio donador y así evitar secuelas estéticas.<sup>1,3,5,8,9</sup>

Las complicaciones de este procedimiento pueden ser inmediatas como sangrado, hematoma, epistaxis, pérdida temporal de la sensibilidad y el gusto, medias como infección, dehiscencia, necrosis y, no se han reportado alteraciones en la movilidad de la lengua, en la dicción y articulación de palabras, la única secuela reportada es un adelgazamiento de la lengua.<sup>1,4,9,10</sup>

Los pacientes sometidos a colgajos pediculados de dorso de lengua deben de tener dieta a líquidos claros en las primeras horas del postoperatorio y dieta licuada hasta la separación del pedículo.<sup>1</sup>

### REPORTE DEL CASO

Masculino de 23 años de edad con diagnóstico de secuelas de labio y paladar hendidos bilateral y fístula oronasal; antecedentes heredofamiliares y no patológicos sin importancia para el padecimiento actual, quirúrgicos: labioplastia a los cuatro meses de edad, palatoplastia al año y seis meses de edad. Cierre de fístula oronasal a los 11 años de edad, el resto de antecedentes sin importancia. No refiere el uso de obturadores, refiere paso de líquidos de la cavidad oral a la nasal, infecciones de vía áreas superiores repetitivas, rinolalia, por lo cual acude al Servicio de Cirugía Oral y Maxilofacial de la División de estudios de postgrado e investigación de la Facultad de Odontología de la Universidad Nacional Autónoma de México para su valoración y diagnóstico.

Exploración física. Se observa masculino de 23 años de edad, al examen intraoral se observa secuela de paladar hendido, fístula oronasal de aproximadamente 2.5 × 2.5 cm en región palatina anterior, con comunicación a la cavidad nasal, tejidos circundantes sanos (*Figura 1*).

Se programa para cierre de fístula oronasal con colgajo a distancia de lengua de base anterior. Bajo anestesia general, con intubación nasotraqueal, se infiltra el paladar y el sitio donante con lidocaína con epinefrina al 2% y 1:100,000 con fines hemostáticos, se coloca un abreboca tipo Digman y se realiza una incisión perifistular con hoja de bisturí No. 15 y electrobisturí, se realiza disección de los bordes del defecto evertiéndolos y suturándolos con poliglactina 910 de 4-0, logrando un cierre del 100% del plano de la mucosa nasal, se realiza irrigación con solución fisiológica

por vía nasal observado la nula salida de líquido por el defecto ya cerrado; se retira el abreboca tipo Digman y se coloca un abreboca de Mackinson, se tracciona la lengua con un punto de sutura de seda 2-0 en la punta para presentarla, se realiza un diseño de colgajo de lengua de base anterior 20% mayor al tamaño del defecto, y de una longitud aproximada de 5 cm asegurándose que cubriera la totalidad del defecto evitando la tensión; se realiza hemostasia con electro cauterio y con sutura de poliglactina 910, se realiza sutura del sitio donante en dos planos con poliglactina 910 4-0 verificando la ausencia de hematomas; se rota el colgajo de lengua sobre el defecto y se sutura con puntos simples de poliglactina 910 sobre los bordes del defecto. Se termina el acto quirúrgico sin complicaciones ni

accidentes (*Figuras 2 a 4*). En este caso no se colocó fijación intermaxilar, ya que por la edad del paciente se considera que es cooperador.

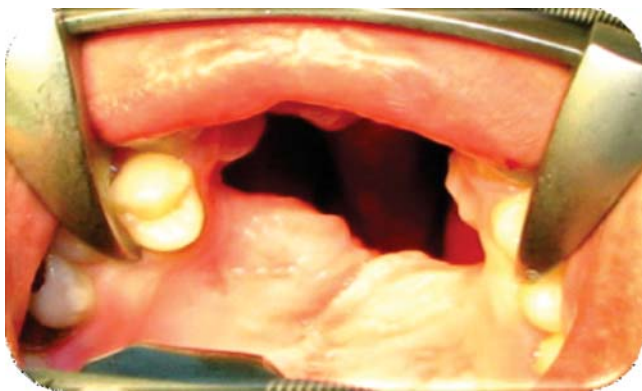Se realiza egreso hospitalario a las 24 horas de postquirúrgico manejado con enjuagues de clorhexidina, amoxicilina VO 500 mg cada ocho horas por siete días e ibuprofeno VO 400 mg cada ocho horas por cinco días. Y se cita a control a los siete días.

**Evolución.** Se realizan controles semanales a los 7, 14, 21 y 28 días observándose en los controles de el día 7, 14 y 21 excelente evolución, se observa mucosas bien hidratadas con buena coloración, herida quirúrgica sin datos de dehiscencia, infección o compromiso de vascularidad (*Figuras 5 y 6*). Se observa buena movilidad de lengua y sin alteraciones en la fonación. En el día 21 se realiza pinzamiento y separación de colgajo de lengua bajo anestesia local sin complicaciones o accidentes, se cita en una semana y se medica con amoxicilina VO 500 mg cada ocho horas por siete días e ibuprofeno VO 400 mg cada ocho horas por cinco días. En el control del día 28 se observan heridas quirúrgicas limpias sin datos de infección o dehiscencia, fístula oronasal cerrada al 100%, dorso de la lengua sin alteraciones funcionales o estéticas. Se da de alta al paciente y se cita en un mes para control.

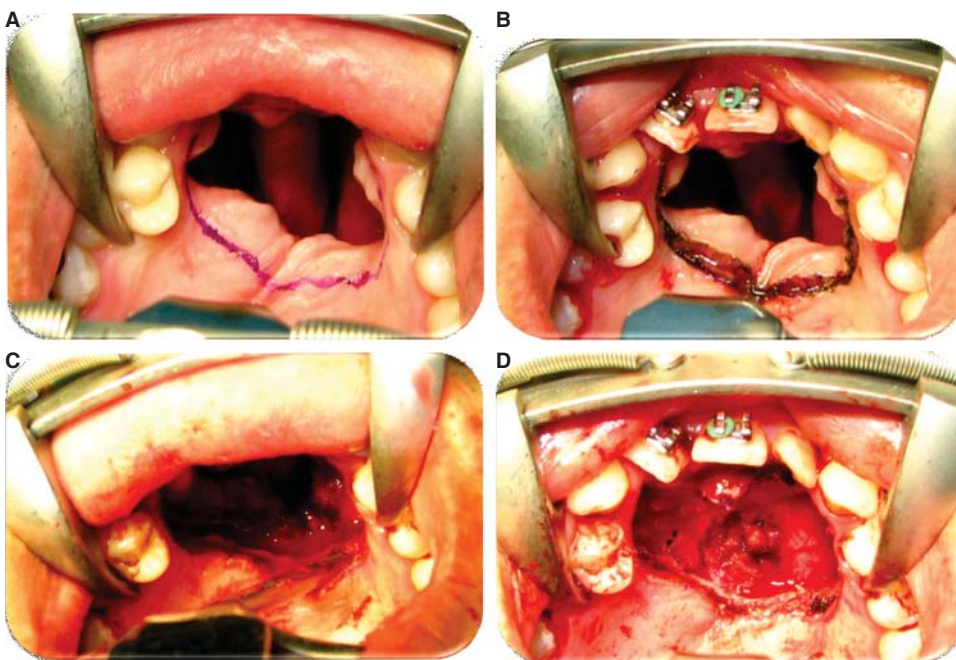
**Pronóstico.** Favorable para la vida y función.

## DISCUSIÓN

Diversos autores han reportado la incidencia de fístulas palatinas posteriores a palatoplastias, y la di-



**Figura 1.** Fotografía inicial intraoral. Fístula palatina anterior de 2.5 x 2.5 cm.



**Figura 2.**

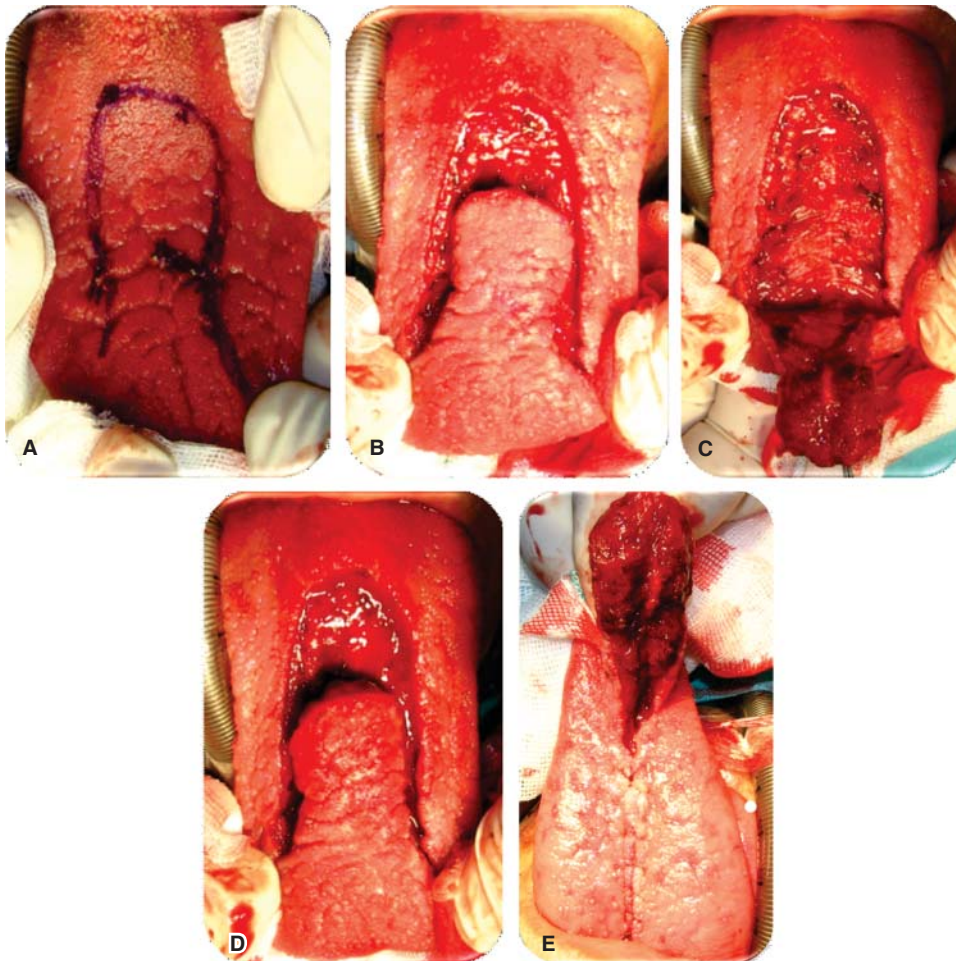
**A.** Diseño de la incisión perifistular. **B.** Incisión perifistular con electro bisturí. **C.** Disección mucosa nasal, rotación del tejido. **D.** Sutura y cierre del plano nasal.

ficultad en su tratamiento. Su incidencia varía en diferentes publicaciones que las ubican entre el 0 y 36% y normalmente las relacionan a diversos factores como el tipo de hendidura, la experiencia del cirujano, la edad del paciente, la técnica de palatoplastia.<sup>7</sup>

El uso de los colgajos de lengua para el cierre de fístulas palatinas como secuela de palatoplastia es una alternativa segura y con baja morbilidad; en un estudio publicado por Assunção AG en 1993 reporta

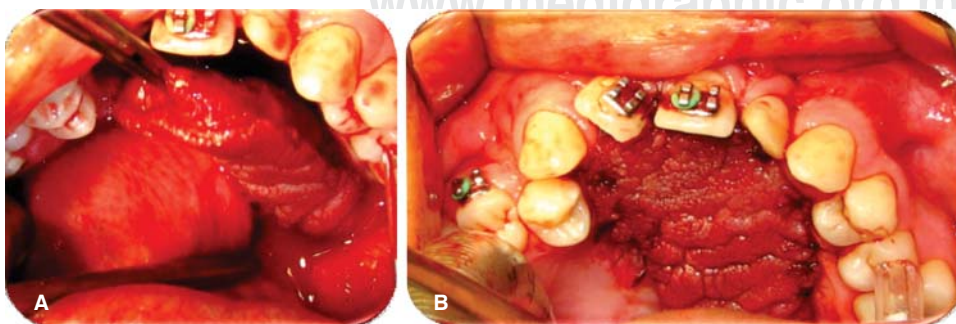
un éxito del 100%, confirmado otras series como la de Guerrero Santos y Altamirano donde reportan 70% de éxito y Pigott que reporta el 85% de éxito en el cierre de fístulas palatinas por medio de colgajos de lengua con base anterior.<sup>5,7</sup> Una serie en la literatura sugiere evitar el uso del electrocauterio.<sup>5</sup>

La limitación de la apertura bucal si es necesaria se puede llevar a cabo mediante el uso de un vendaje tipo Barton, fijación intermaxilar o el suturar el colgajo



**Figura 3.**

**A.** Diseño del colgajo de lengua de base anterior. **B.** Incisión con hoja de bisturí #15. **C.** Disección colgajo de 7 mm espesor incluyendo mucosa y músculo. **D.** Colgajo ya disecado. **E.** Sutura de lecho donador.



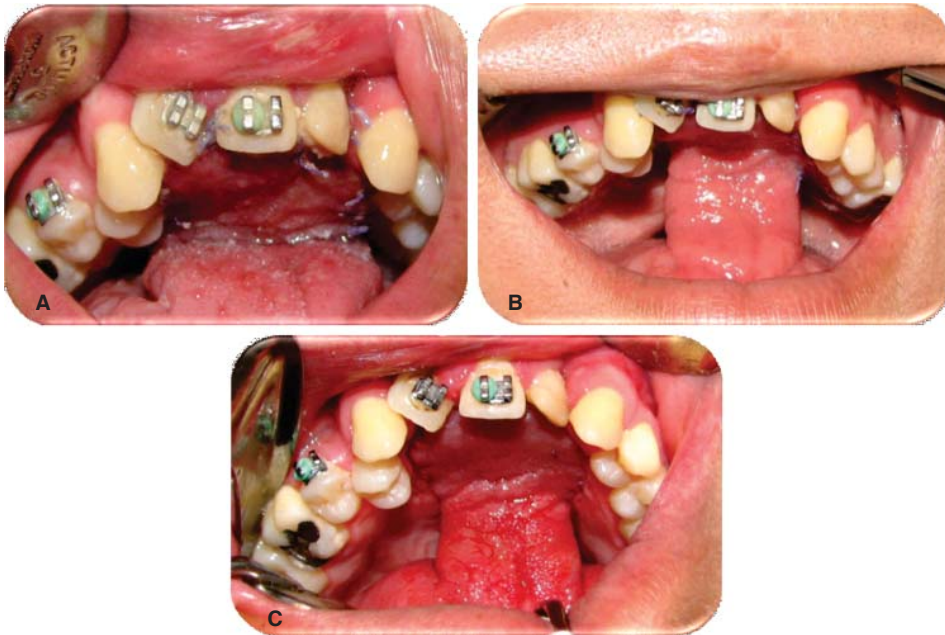**Figura 4.**

**A.** Rotación y eversión colgajo de lengua en lecho quirúrgico. **B.** Presentación de colgajo de lengua en lecho quirúrgico.

a los incisivos superiores o incluso al labio superior depende en gran manera a la edad del paciente y a la disposición de éste para los cuidados postquirúrgicos del mismo.<sup>1,4,7</sup>

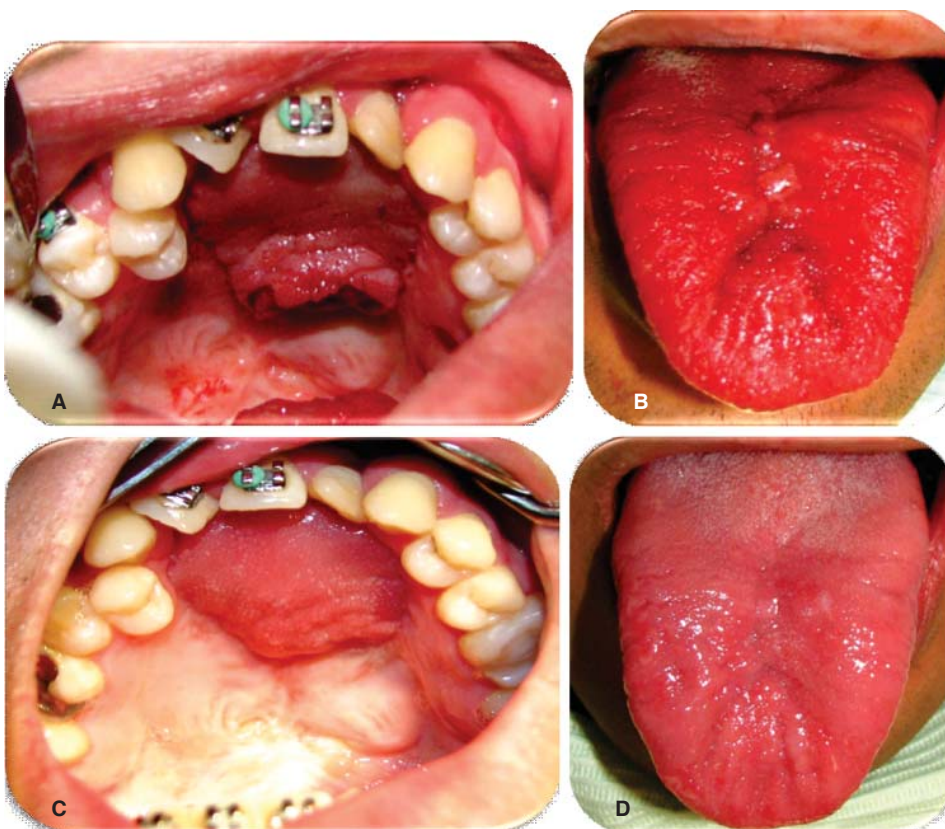
**CONCLUSIONES**

Los colgajos de lengua son una excelente alternativa para el cierre de fístulas palatinas amplias o recu-



**Figura 5.**

Control postquirúrgico. **A.** 7 días. **B.** 14 días. **C.** 21 días.



**Figura 6.**

Pinzamiento y retiro de colgajo lingual. **A.** Lecho quirúrgico retiro de colgajo lingual. **B.** Lecho quirúrgico sitio donante. **C.** Cierre 100% fístula palatina. **D.** Sutura de sitio donante.

rrentes debido a que son versátiles y pueden diseñarse para cada tipo de fístulas.<sup>5</sup>

Están indicados cuando otras técnicas han fracasado y en fístulas mayores a 1 cm, la excelente vascularidad de esta zona anatómica da una gran seguridad al cirujano en el éxito del tratamiento.<sup>1,11</sup>

La limitación en la movilidad del colgajo se puede lograr con un vendaje tipo Barton, fijación intermaxilar o sutura del colgajo a los incisivos superiores o incluso al labio superior en caso de que el paciente no coopere o cuando se realiza la cirugía en una edad temprana.<sup>1,4,7</sup>

La segunda fase del tratamiento se realizará aproximadamente a los 21 días del postoperatorio y se debe eliminar el pedículo bajo anestesia local con o sin sedación intravenosa, reposicionando el pedículo en el sitio donante limitando así una posible secuela estética de la lengua.<sup>1,3,5,8,9</sup>

Las complicaciones de este procedimiento pueden ser inmediatas como sangrado, hematoma, epistaxis, pérdida temporal de la sensibilidad y el gusto, medias como infección, dehiscencia, necrosis y, no se han reportado alteraciones en la movilidad de la lengua, en la dicción y articulación de palabras, la única secuela reportada es un adelgazamiento de la lengua.<sup>1,4,9</sup>

Los pacientes sometidos a colgajos pediculados de dorso de lengua deben de tener dieta a líquidos claros en las primeras horas del postoperatorio y dieta licuada hasta la separación del pedículo.<sup>1</sup>

## REFERENCIAS

- Buchbinder D, St-Hilaire H. Tongue flaps in maxillofacial surgery. *Oral Maxillofacial Surg Clin North Am.* 2003; 15 (4): 475-486.
- Kim YK, Yeo HH et al. Use of the tongue flap for intraoral reconstruction: a report of 16 cases. *J Oral Maxillofac Surg.* 1998; 56: 716-719.
- Posnick JC, Getz SB Jr et al. Surgical closure of end-stage palatal fistulas using anteriorly-based dorsal tongue flaps. *J Oral Maxillofac Surg.* 1987; 45: 907-912.
- Sendota JC, López-Noriega JC et al. Cierre de fístulas palatinas amplias mediante colgajos de lengua en pacientes con secuelas de paladar hendido. *Revista Odontológica Mexicana.* 2006; 10 (3): 131-137.
- Assunção AG. The design of tongue flaps for the closure of palatal fistulas. *Plast Reconstr Surg.* 1993; 91 (5): 806-810.
- Dewan MS, Hussain SA et al. Repair of palatal fistulae with tongue flap in twenty four cleft palate patients and evaluation of speech following surgery. *Int J Oral Maxillofac Surg.* 2007; 08: 109.
- Cohen SR, Kalinowski J, La Rossa D, Randall P. Cleft palate fistulas: a multivariate statistical analysis of a prevalence, etiology and surgical management. *Plast Reconstr Surg.* 1991; 87 (6): 1041-1047.
- Steinhauser EW. Experience with dorsal tongue flaps for closure of defects of the hard palate. *J Oral Maxillofac Surg.* 1982; 40: 787-789.
- Zeidman A, Lockshin A et al. Repair of a chronic oronasal defect with an anterior based tongue flap: report of a case. *J Oral Maxillofac Surg.* 1988; 46: 412-415.
- Whetzel TP, Saunders CJ. Arterial anatomy of the oral cavity: An analysis of vascular territories. *Plast Reconstr Surg.* 1997; 100 (3): 582-587.
- Smith T, Schaberg SJ. Repair of a palatal defect using a dorsal pedicle tongue flap. *J Oral Maxillofac Surg.* 1982; 40 (10): 670-673.

Dirección para correspondencia:  
**Alejandro Israel Galicia Partida**  
 E-mail: ale\_galicia@hotmail.com