



Tratamiento ortodóncico camuflaje de una maloclusión clase II esquelética con asimetría dentofacial y ausencias dentarias: Reporte de caso clínico

Camouflage orthodontic treatment of skeletal class II malocclusion with dental-facial asymmetries and missing teeth. Clinical case report

Hugo Alberto Vásquez Estrada,* Rolando González López§

RESUMEN

La ortodoncia camuflaje es una alternativa de tratamiento que consiste en hacer menos evidente una anomalía dento-esquelética ligera o moderada a través de movimientos meramente dentoalveolares. Las asimetrías mandibulares son un grupo especial de anomalías maxilares que se desarrollan tanto embrionaria como postnatalmente. Se pueden deber a un hipo o hipercrecimiento de una hemimandíbula, o por la combinación de ambos. Los caninos retenidos son una anomalía de la erupción dental relativamente común en la población, la cual representa, entre otros problemas colaterales, un riesgo para la integridad radicular de los órganos dentarios adyacentes. Es por ello, que se debe tomar la decisión de traccionarlos hacia la arcada dental, o de lo contrario, extraerlos quirúrgicamente para evitar complicaciones durante el tratamiento. Las ausencias dentarias representan un reto para el ortodoncista al momento de formular el plan de tratamiento, ya que éste debe decidir entre conservar el espacio para una futura prótesis, o bien, cerrar los espacios mediante movimientos ortodóncicos de los órganos dentarios adyacentes, que sustituirán funcionalmente a los dientes faltantes. El presente artículo presenta el tratamiento ortodóncico de camuflaje de un paciente femenino de 29 años de edad, diagnosticado con una maloclusión clase II esquelética, asimetría dentofacial moderada, retenciones del canino superior derecho y del tercer molar inferior izquierdo y ausencia del primer molar inferior izquierdo. Para ello se utilizó aparatología de arco recto Pro-Torque slot .018" x .025", con extracciones de tres primeros premolares y el canino retenido, así como la mesialización del segundo y tercer molares inferiores izquierdos.

ABSTRACT

Camouflage orthodontics is a treatment alternative based upon rendering moderate or light dental-skeletal anomalies less evident through instauration of merely dental-alveolar movements. Mandibular asymmetries are a special group of maxillary anomalies which develop at embryonic stage as well as after birth. They can be due to hyper- or hypo- growth of a hemi-mandible, or by a combination of both. Retained canines are a relatively common dental eruption anomaly in general population. This represents, among other collateral problems, a root integrity risk for adjacent teeth. Therefore, a decision must be made to perform traction to move them towards the dental arch, or, alternatively, it can be decided to surgically extract them so as to avoid complications during treatment. Missing teeth can represent a challenge for the orthodontist, when designing treatment plan. He must decide whether to preserve space for a future prosthesis or to close spaces through orthodontic movement of adjacent teeth, which will in turn functionally substitute missing teeth. This article presents camouflage orthodontic treatment performed on a 29 year old female patient. Diagnosis emitted for this patient was as follows: skeletal Class II malocclusion, moderate dental-facial asymmetry, retained upper right canine and left lower third molar, as well as absence of left lower first molar. To this effect a Pro-torque slot .0128 x .025 straight wire appliance was used. Three first premolars and retained canine were extracted and left lower second and third molars were subjected to mesialization.

Palabras clave: Ortodoncia camuflaje, maloclusión clase II esquelética, asimetría dentofacial, canino retenido, tercer molar retenido.

Key words: Camouflage orthodontics, skeletal class II malocclusion, dental-facial asymmetry, retained canine, retained third molar.

INTRODUCCIÓN

La forma y posición de los maxilares están pre-determinadas genéticamente, y junto con las partes blandas que los rodean, influyen en gran medida en la estética facial y la función del sistema estomatognático. La alteración de la forma o tamaño de las bases

* Egresado de la Especialidad de Ortodoncia del DEPeI, UNAM.
§ Profesor Titular de la Especialidad de Ortodoncia del DEPeI, UNAM.

óseas maxilares conlleva una alteración de la armonía facial, por lo que un desarrollo uniforme es la base para una función y estética facial adecuadas.¹

En la mayoría de los casos, la asimetría facial sólo puede ser detectada al comparar las partes homólogas de la cara. Una asimetría facial se vuelve la preocupación principal para el paciente cuando éste mismo comienza a notarla frente al espejo o al observar su rostro en fotografías. De acuerdo con Proffit, en la mayoría de los individuos, el lado derecho de la cara es ligeramente más grande que el izquierdo.²⁻⁴

Tras el pico máximo de crecimiento en la adolescencia, las asimetrías severas pueden ocurrir, con mayor frecuencia, por un exceso de crecimiento que por una deficiencia del mismo. Pueden ocurrir antes o durante esta etapa del desarrollo, pero se vuelven aparentes hasta que el crecimiento máximo se ha detenido. Si la hiperactividad comienza previamente a la adolescencia, el crecimiento puede derivar en una deformidad severa.⁵

Un estudio realizado en la Clínica Dentofacial de la Universidad de Carolina del Norte, entre 1978 y 1996, con una muestra de 1,460 pacientes, demostró que 495 pacientes (34% del total) presentaban asimetría aparente, y el 75% de ellos presentaba desviación del tercio facial inferior.⁴

Las asimetrías de la mandíbula son un grupo especial de anomalías maxilares. Se desarrollan en la fase embrionaria, así como en la etapa postnatal, durante el periodo de crecimiento general u ocasionalmente después de éste. Pueden deberse a un hipocrecimiento de una hemimandíbula, un hipercrecimiento de la otra, o combinaciones de ambos, lo que hace que el diagnóstico de estos casos sea muchas veces complejo. Pueden verse afectados tanto el cóndilo, el cuello, el cuerpo, así como las ramas mandibulares. Regularmente, el paciente asiste a la consulta ortodóncica debido a una franca asimetría facial con desviación mandibular, maloclusión y en algunos casos, sintomatología articular. Usualmente, se detecta entre la segunda y la tercera décadas de la vida. Esta condición anormal debe diferenciarse de otros procesos que causan asimetría facial como la microsomía hemifacial, atrofía hemifacial, anquilosis y tumores óseos.^{6,7}

Ocasionalmente, el crecimiento unilateral excesivo de la mandíbula ocurre en individuos que parecen ser metabólicamente normales. El motivo exacto de esta anomalía no está del todo claro. Es más común en mujeres entre los 15 y 20 años de edad, pero puede ocurrir a edades tempranas, desde los 10 hasta los 30 años, en ambos sexos. Esta condición fue anteriormente llamada hiperplasia condilar, sin embargo, debido a que el cuerpo de la mandíbula también se

encuentra afectado, los términos más apropiados actualmente son los de elongación hemimandibular (EH) o hipertrofia hemimandibular (HH).^{8,9}

El diagnóstico de la asimetría dentofacial depende básicamente de la anamnesis y el examen físico del paciente, la maloclusión y la sintomatología de la articulación temporomandibular.¹⁰ Los exámenes para clínicos son de gran ayuda. Los más utilizados son los radiográficos, como la ortopantomografía, la lateral de cráneo y la posteroanterior (PA). Hoy en día, es posible auxiliarnos a través de la observación de las características del paciente en tres dimensiones, mediante el uso de la tomografía axial computarizada. Los análisis de modelos y las fotografías clínicas intra y extraorales nos darán un panorama más amplio acerca del diagnóstico de la asimetría dentofacial.^{3,6,7,11,12}

Una vez determinado el problema dentofacial se debe tomar una decisión importante acerca del plan de tratamiento a seguir. Al estar involucrada una asimetría esquelética es evidente que el tratamiento ortodóncico por sí solo no logrará eliminar por completo la problemática básica. Existen entonces dos posibilidades de tratamiento, las cuales deben ser explicadas a detalle al paciente antes de empezar el mismo: 1) la corrección ortodóncica-quirúrgica del problema, a través de una osteotomía de la rama mandibular, que corrija la asimetría facial¹⁻³, o 2) la compensación de la asimetría a través de un tratamiento ortodóncico camuflaje, que corregirá la maloclusión y disimulará de manera aceptable el problema óseo, favoreciendo la estética facial, o al menos, no empeorándola.¹³ Algunos de los factores que influyen en la decisión del paciente para preferir el tratamiento de camuflaje por encima del tratamiento ortodóncico-quirúrgico son la estabilidad a largo plazo, así como las relaciones riesgo-beneficio y costo-beneficio.^{4,5}

El objetivo de este artículo es presentar el progreso y los resultados finales de un tratamiento ortodóncico de camuflaje de una paciente con maloclusión clase II esquelética con una asimetría dentofacial moderada, que además presentaba retenciones dentarias del canino superior derecho y del tercer molar inferior izquierdo, así como ausencia del primer molar inferior izquierdo.

MÉTODO (PRESENTACIÓN DEL CASO)

Solicitando atención en la Clínica de Ortodoncia de la División de Estudios de Postgrado e Investigación de la Facultad de Odontología de la UNAM, ingresa una paciente femenina de 29 años de edad, la cual refería estar «preocupada por su canino retenido». Se llevó

a cabo la anamnesis, toma de modelos de estudio y radiografías extraorales (ortopantomografía, lateral de cráneo y posteroanterior). Como antecedentes, refirió una fractura de pelvis con intervención quirúrgica, así como la extracción indicada del primer molar inferior izquierdo por caries dental. El diagnóstico clínico reveló una paciente dolicofacial, de cara ovalada, perfil convexo, línea media facial no coincidente con la línea me-

dia dental superior, incompetencia labial, sonrisa gingival de 6 mm y una asimetría dentofacial moderada, con desviación mandibular hacia el lado izquierdo (*Figuras 1 y 2*). El diagnóstico cefalométrico indicó una clase II esquelética por retrognatismo moderado, biotipo dolico-facial, crecimiento vertical excesivo y biprotusión dentaria. Al examen radiográfico se diagnosticó asimetría mandibular debido a elongación de la hemimandíbula

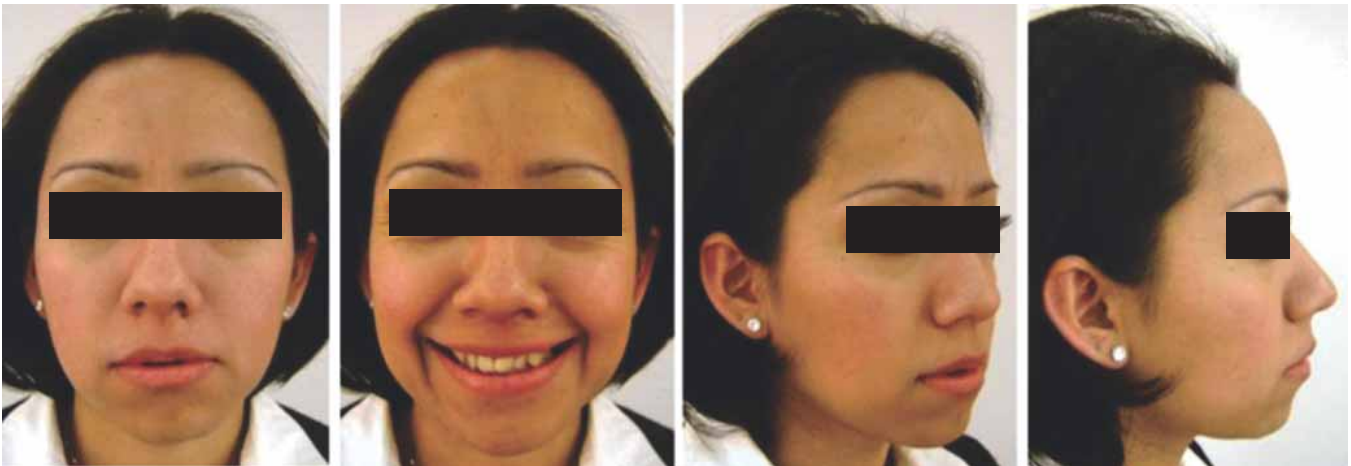

Figura 1. Fotografías extraorales iniciales donde se aprecian la asimetría mandibular moderada, la incompetencia labial y el perfil convexo de la paciente.

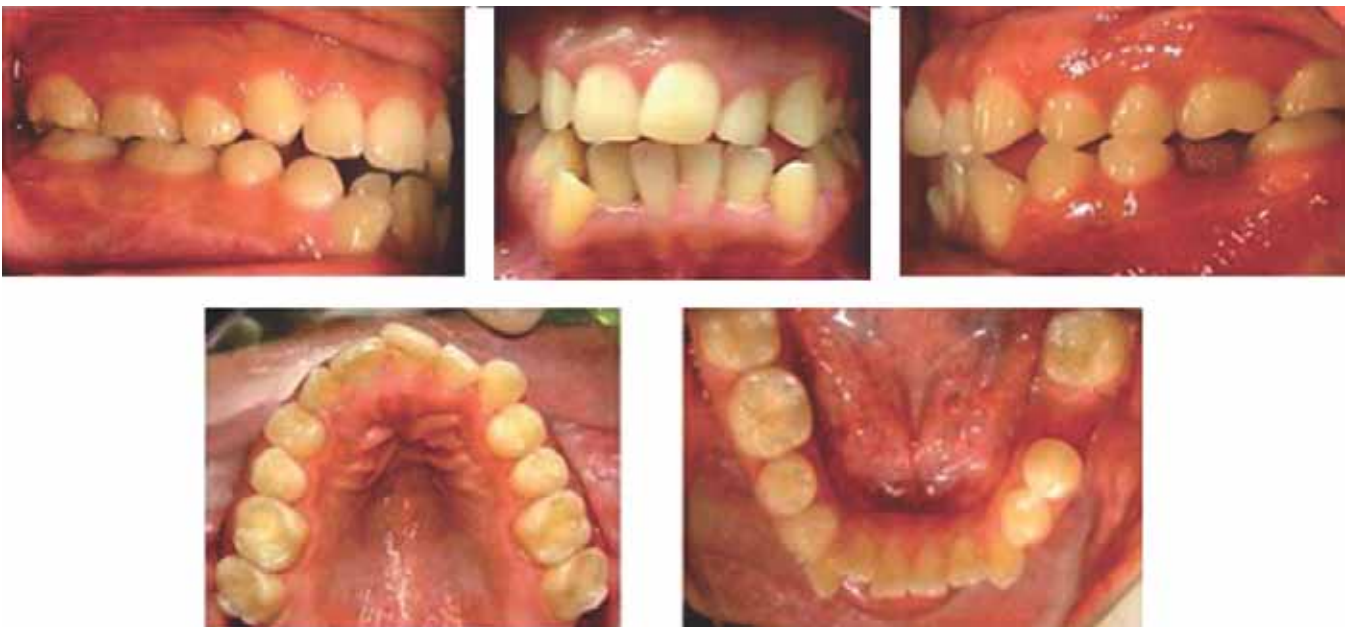

Figura 2. Fotografías intraorales iniciales donde se aprecian la clase III molar derecha, clase II canina izquierda, la discrepancia entre líneas medias dentales, la ausencia del primer molar inferior izquierdo y del canino superior derecho, así como el apiñamiento moderado y el desgaste en las coronas posteriores.

derecha, principalmente a nivel de cóndilo y cuello condilar; se detectaron también las retenciones del canino superior derecho y del tercer molar inferior izquierdo; no existía un adecuado paralelismo radicular y había presencia de raíces cortas en múltiples órganos dentarios (*Figura 3*). Dentalmente presentaba clase III molar derecha, clase molar izquierda no valorable, clase canina derecha no valorable, clase II canina izquierda, leve mordida abierta anterior, mordida cruzada a nivel de premolares izquierdos, mordida cúspide a cúspide a nivel de segundos molares izquierdos, apiñamiento moderado superior e inferior, líneas medias dentales no coincidentes entre sí, canino inferior derecho con erupción ectópica y desgastes excesivos de las caras oclusales de los dientes posteriores. El análisis de modelos reveló colapsos maxilomandibulares tanto sagitales como transversales, confirmados al analizar la radiografía postero-anterior, la cual reveló que los anchos maxilar, mandibular e intermolar se encontraban disminuidos, y mostró una desviación de la línea media mandibular de 3.6 mm hacia la izquierda con respecto a la línea media maxilar, así como el plano oclusal cantedo.

Se ofrecieron a la paciente dos opciones de tratamiento: 1) ortodóncico-quirúrgico, para la corrección de la asimetría y la maloclusión, o 2) ortodoncia camuflaje, eliminando la maloclusión tratando de disimular la asimetría. La paciente se decidió por la segunda opción. Se realizaron extracciones de los primeros premolares, a excepción del primer premolar superior derecho. El canino superior derecho fue extraído quirúrgicamente. El tercer molar inferior izquierdo retenido se paralelizó y mesializó junto con el segundo molar de la misma hemiarcada, para ocupar el espacio dejado por el primer molar extraído. Se colocó aparatología ortodóncica Pro-Torque slot 0.018" x 0.025" y se inició el tratamiento de la siguiente forma:

Anclaje: Barra transpalatina (TPA) activa, con extensiones hacia los premolares para expansión y arco lingual. Al cabo de 3 meses de tratamiento, se retiraron el arco lingual y las extensiones del TPA. El TPA se retiró a los 17 meses de tratamiento.

Fase de alineación, nivelación y corrección de rotaciones. Arcos 0.014"CuNiTi y 0.016"NiTi. Esta fase duró 5 meses, realizándose la distalización de los caninos con uso de cadena elastomérica cerrada.

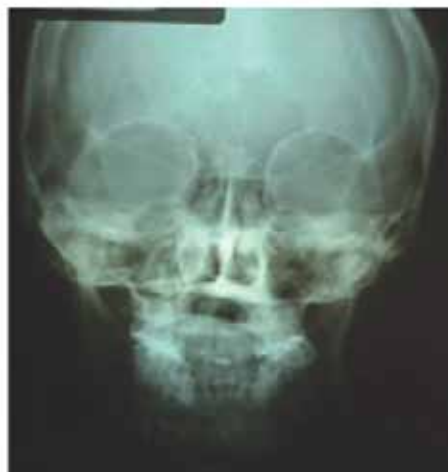
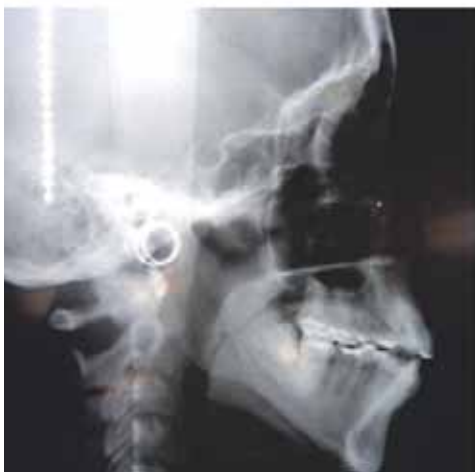
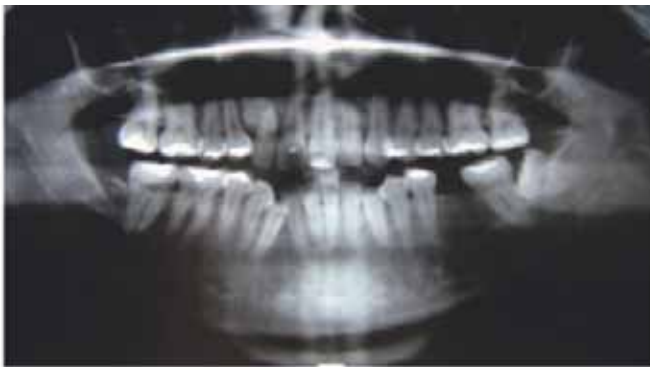Figura 3. Ortopantomografía, lateral de cráneo y postero-anterior iniciales. Se aprecia el canino superior derecho retenido, la impactación mesial del tercer molar inferior izquierdo y la asimetría mandibular a nivel de cóndilos.

Fase de cierre de espacios y corrección de líneas medias. Arcos de contracción 0.016" x 0.022" Blue Elgiloy, con uso de elásticos intermaxilares clase II izquierda, clase III derecha y cruzada anterior. Se comenzó la mesialización del segundo molar inferior izquierdo con cadena elastomérica.

Se nivelaron ambas arcadas con arcos 0.018 NiTi y 0.018 SS. Se colocó botón en el tercer molar retenido y elástico intermaxilar de éste al segundo molar superior izquierdo para paralelizarlo y extruirlo. Se continuó con elásticos para corrección de líneas medias. Una vez que la corona clínica del tercer molar presentaba una superficie aceptable, se colocó un tubo por la cara vestibular y un botón por la cara lingual, para nivelarlo y desrotarlo con el uso de cadena elastomérica.

Fase de detallado y finalización. 0.016" x 0.022" NiTi, 0.016" x 0.022" SS, 0.017" x 0.025" NiTi, 0.017" x 0.025" SS. Antes del retiro de la aparatología, se tomó una nueva ortopantomografía para confirmar el paralelismo radicular y se remitió la paciente a la especialidad de periodoncia para llevar a cabo gingivectomías para alargamiento de coronas clínicas y fibrotomía supracrestal circunferencial a nivel del tercer molar inferior izquierdo, para evitar una posible recidiva tras el retiro del aparato ortodóncico. Se retiró la aparatología tras 35 meses de tratamiento.

Retención. Se colocaron placas circunferenciales. Se recomendó su uso por 6 meses las 24 horas del día, para eventualmente usarlo sólo por las noches. Se hicieron revisiones mensuales durante los 3 meses

posteriores a la finalización del tratamiento. Se recomendó a la paciente visitas semestrales para control de retención.

RESULTADOS

La paciente finalizó con clase II esquelética con ligera disminución de la discrepancia maxilomandibular inicial. Debido a la desviación mandibular, se finalizó con clase I canina izquierda y clase III canina derecha, aunque el primer premolar superior derecho sustituyó al canino de esa hemiarcada. Se conservó la clase III molar derecha, y del lado izquierdo se consiguió clase I molar, logrando sustituir al primer molar inferior con la mesialización del segundo y tercer molares de esa hemiarcada. La línea media se mejoró parcialmente, sin ser corregida por completo. Se lograron sobremordidas vertical y horizontal adecuadas. Los datos cefalométricos iniciales y finales donde se apreciaron cambios significativos se muestran en el *cuadro I*. La queja principal de la paciente fue resuelta con la extracción quirúrgica del canino retenido y la sustitución del mismo con el primer premolar superior derecho. Clínicamente, el resultado estético fue favorable, ya que se eliminó la incompetencia labial, se redujo la convexidad del perfil, se eliminó la sonrisa gingival y la asimetría facial se disimuló considerablemente (*Figuras 4 y 5*). Radiográficamente se pueden apreciar los cambios en la inclinación dentoalveolar de los incisivos y el adecuado paralelismo radicular de todos los órganos dentarios al final del tratamiento (*Figura 6*).

Cuadro I. Datos cefalométricos registrados en las fases inicial y final de tratamiento.

	Normal	Inicial	Final
Ricketts			
Overbite	2.5 ± 2.5 mm	-1 mm	2 mm
Ángulo interincisal	132° ± 6°	117°	135°
Protrusión incisivo inferior	1 ± 2.3 mm	5 mm	2 mm
Protrusión incisivo superior	3.5 ± 2.3 mm	10 mm	6 mm
Inclinación incisivo inferior	22° ± 4°	24°	15°
Inclinación incisivo superior	28° ± 4°	39°	31°
Protrusión labial	-3.8 ± 2 mm	1 mm	-2 mm
Cono facial	68 ± 3.5 mm	66°	62°
Ángulo del plano mandibular	23.3° ± 4°	24°	28°
Steiner			
SNA	82° ± 2°	83°	80°
SNB	80° ± 2°	76°	74°
ANB	3° ± 2°	7°	6°
Tweed-Merrifield			
FMIA	70° ± 5°	58°	69°
FMA	25° ± 3°	27°	30°
IMPA	3° ± 2°	99°	84°

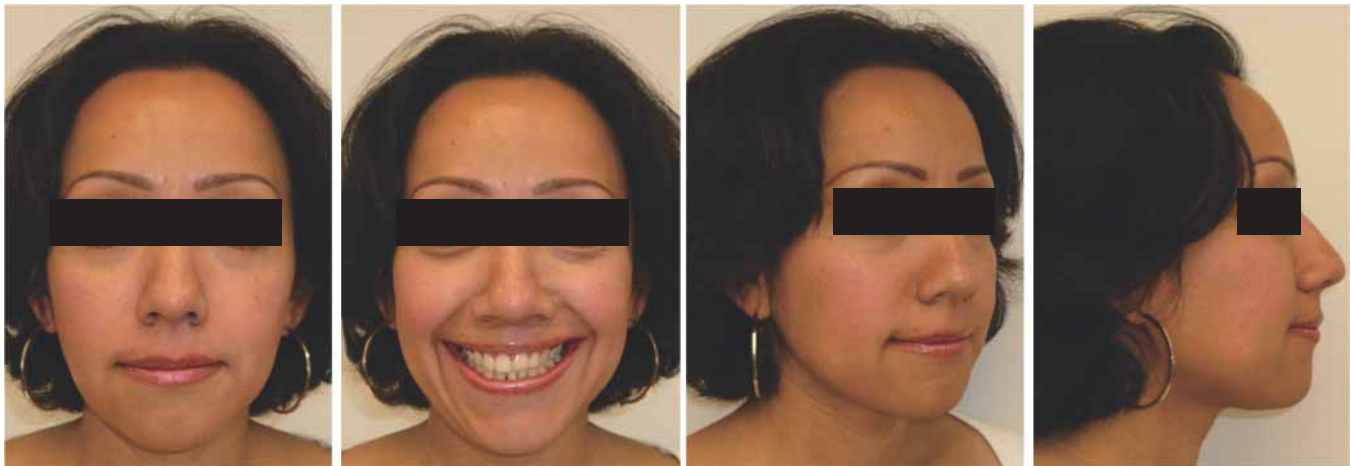

Figura 4. Fotografías extraorales finales. Se disimuló la desviación mandibular, se eliminó la incompetencia labial y se redujo la convexidad del perfil.

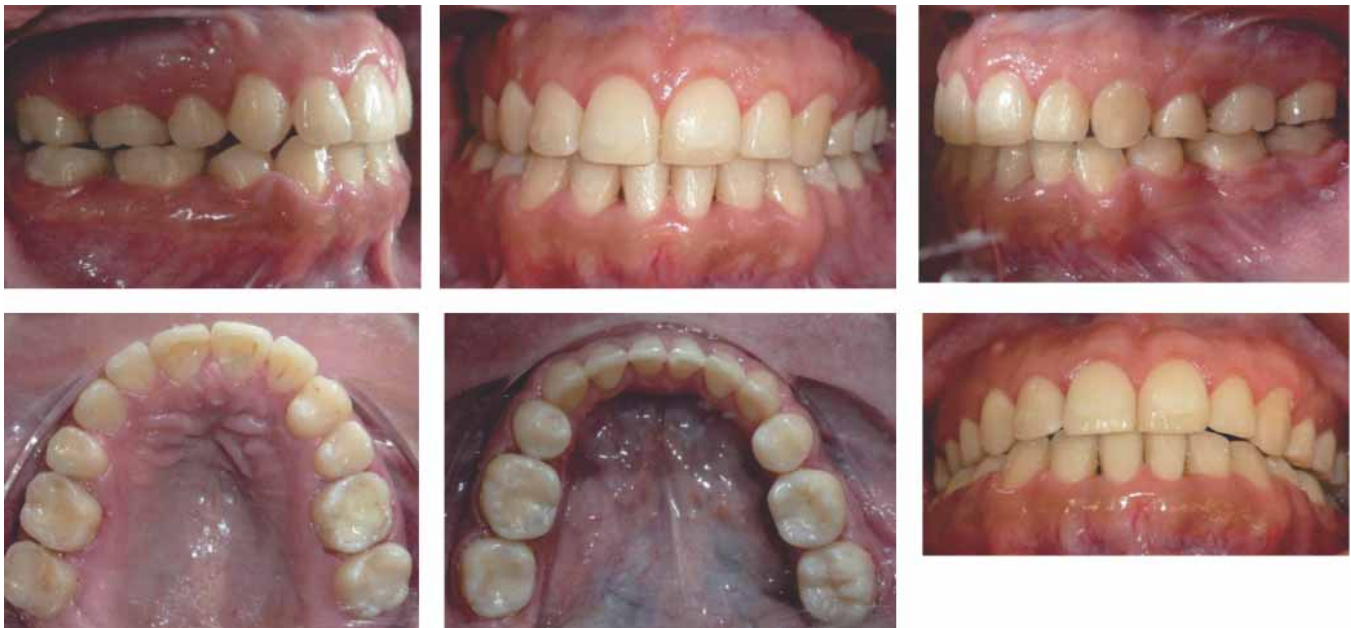

Figura 5. Fotografías intraorales finales. Se sustituyeron el canino superior derecho y el primer molar inferior izquierdo, se conservó la clase III molar derecha y se consiguió clase I molar izquierda, y debido a la desviación mandibular, no se consiguió la clase I canina derecha ni la coincidencia de las líneas medias.

DISCUSIÓN

Es importante evaluar detalladamente los casos clínicos donde se detecten defectos esqueléticos que provoquen asimetrías dentofaciales, ya que se debe tomar la decisión de corregir ortodóncicamente el problema o proponer al paciente una cirugía ortognática. Para Mihalik y Proffit (2003),¹⁴ la decisión más impor-

tante entre hacer camuflaje o cirugía se debe basar en que si el mejoramiento estético dentofacial que es logrado con la cirugía, vale el incremento del costo de tratamiento y el riesgo que representa para el paciente. Los riesgos de la cirugía obviamente pueden ser mucho mayores que aquellos que se presentan en pacientes tratados con camuflaje. El riesgo más común de la cirugía es la disminución o pérdida de

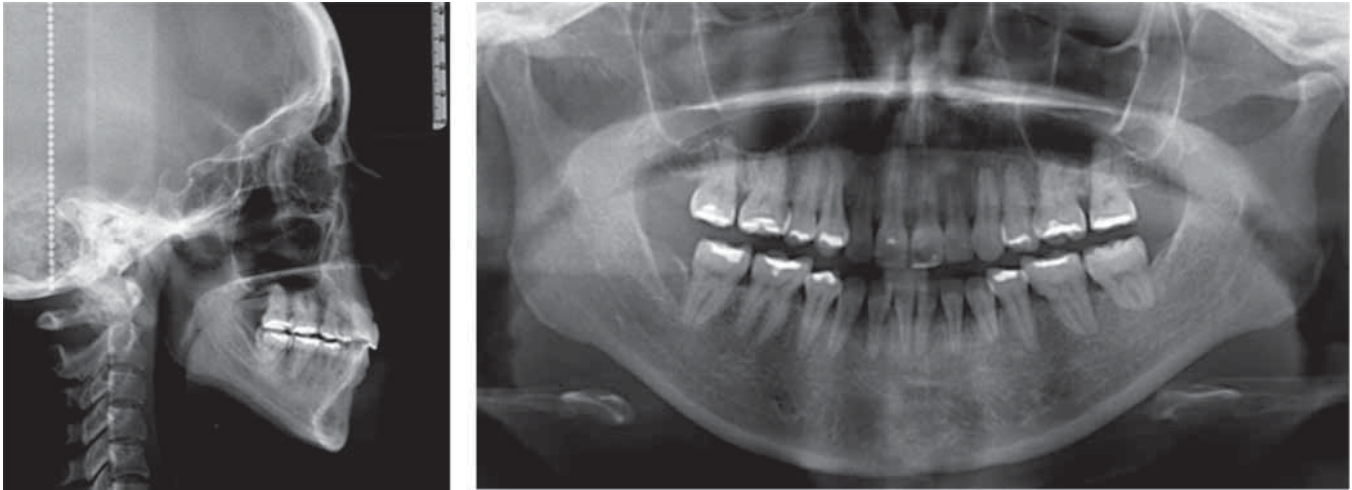


Figura 6. Ortopantomografía y Lateral de cráneo finales. Se aprecia un adecuado paralelismo radicular en el tercer molar inferior izquierdo.

la sensibilidad de los labios, mientras que en la ortodoncia camuflaje para la maloclusión clase II esquelética, el riesgo parece ser la resorción de las raíces de los incisivos maxilares, ya que éstos son retraídos e inclinados contra la cortical palatina.¹³ El presente caso clínico no presentaba una asimetría dentofacial severa, por lo que fue posible sugerirle a la paciente la opción de la ortodoncia camuflaje para disminuir su problema tanto estético como funcional, ya que no todos los casos pueden ser corregidos o compensados dentalmente. Aquí, el aspecto psicológico de la paciente tuvo mucha importancia, ya que su defecto esquelético no representaba para ella un problema que afectara su calidad de vida, por lo que fue más sencillo escoger el plan de tratamiento.

En este caso, al realizar la extracción asimétrica del primer premolar superior izquierdo y de los primeros premolares inferiores se logró una retracción maxilomandibular, lo que se reflejó en una disminución de 3° y 2° en los ángulos SNA y SNB, respectivamente, logrando una disminución de la discrepancia maxilomandibular de 1°, de acuerdo al ángulo ANB; también se observaron cambios significativos en la proinclinación dental, así como en la protrusión labial con respecto a la línea estética (plano E) de Ricketts. De acuerdo a Mihalik y Proffit (2003), pacientes tratados con ortodoncia camuflaje no reflejaron cambios esqueléticos significativos, con cambios no mayores a 2 mm en la posición de los puntos A, B o pogonion.¹⁴ Luecke y Johnson (1992) encontraron una retracción promedio del labio superior de -2.2 mm y de -1.4 mm en el labio inferior con respecto al plano E en los casos de extracciones de premolares superiores.¹⁵

Otro aspecto importante de este caso clínico era la decisión que había que tomar con el canino superior derecho, el cual se encontraba retenido. De acuerdo a Dachy y Howell (1961), y Thilander y Myrberg (1973), la incidencia de los caninos retenidos en el maxilar varía del 1 al 3% de la población.^{16,17} Un estudio llevado a cabo en 1984 demostró que los caninos impactados o parcialmente erupcionados que no son tratados, pueden provocar varias complicaciones, como el desplazamiento y pérdida de vitalidad de los incisivos adyacentes, disminución en la longitud del arco dental, formación de quistes foliculares, anquilosis del canino, infecciones y dolor recurrentes, resorción interna y externa de los caninos y los dientes adyacentes, o combinaciones de todos estos factores.¹⁸ Se decidió hacer entonces la extracción quirúrgica del canino superior derecho retenido, ya que al intentar traccionarlo a la posición del primer premolar se corría el riesgo de lesionar la raíz del incisivo lateral.

De acuerdo a De-la-Rosa-Gay y col. (2006), la mayoría de los terceros molares mandibulares se paralelizan, y reemplazan aceptablemente a los segundos molares inferiores, cuando éstos son extraídos o están ausentes.¹⁹

Ay y col. (2006) investigaron los cambios en la posición de los terceros molares mandibulares tras la extracción unilateral del primer molar inferior en pacientes no ortodóncicos. Concluyeron que dicha extracción incrementa el espacio para la erupción del tercer molar y ayuda a colocarlos en una mejor posición.²⁰

Bayram y col. (2006) concluyeron que la extracción indicada del primer molar con motivos ortodóncicos

puede incrementar significativamente el espacio de erupción de los terceros molares, al mesializar los segundos molares.²¹

En este caso, la paciente presentaba ausencia del primer molar inferior izquierdo, extraído por caries dental. El tercer molar inferior de esa hemiarcada se encontraba presente, pero retenido e inclinado mesialmente. Para evitar una extracción más y la sustitución del primer molar ausente por medio de una prótesis, se decidió entonces mesializar el segundo molar inferior izquierdo y paralelizar y mesializar ortodóncicamente el tercer molar retenido, logrando una posición adecuada dentro de la arcada y sustituyendo exitosamente al segundo molar mandibular.

CONCLUSIONES

La ortodoncia camuflaje tiene sus limitantes, ya que se trata de resolver un problema esquelético mediante movimientos dentales únicamente, y en los casos de asimetrías dentofaciales, algunos de los objetivos dentales por cumplir, como son líneas medias coincidentes y clases I molar y canina, no serán posibles de alcanzar de manera ideal.

La función de cada grupo de órganos dentarios es muy específica, pero en ocasiones, problemas de erupción o ausencias dentarias por deficiencias del desarrollo o bien, por caries y/o extracciones dentales, hacen que no sea posible que un diente ocupe su lugar determinado en la arcada, por lo que se tiene que pensar en la sustitución de este órgano, ya sea con movimientos ortodóncicos que muevan otro diente a la posición del ausente, o manteniendo el espacio para la rehabilitación posterior con una prótesis.

AGRADECIMIENTOS

A la CDEO María Fernanda Cottin de Armas, por su valiosa participación en la planeación y desarrollo del tratamiento expuesto en este artículo.

REFERENCIAS

1. Borja A, García-Rozado A. Diagnóstico y tratamiento de las asimetrías mandibulares. *Protocolos Clínicos de la Sociedad Española de Cirugía Oral y Maxilofacial* 29: 407.
2. Bishara SE, Burkey PS, Kharouf JG. Dental and facial asymmetries: A review. *Angle Orthod* 1994; 64: 89-97.

3. Legan H. Surgical correction of patients with asymmetries. *Seminars in Orthodontics* 1998; 4 (3): 189.
4. Servert TP, Proffit WR. The prevalence of facial asymmetry in the dentofacial deformities population at The University of North Carolina. *Int J Adult Orthod Orthog Surg* 1997; 12: 171-176.
5. Proffit WR, Raymond P. *Contemporary treatment of dentofacial deformity*. St. Louis; Mosby, 2003.
6. Obwegeser H. *Mandibular growth anomalies Springer-Verlag*. Berlin, 2000.
7. Campos A, Cardona C, Merlano S, Montoya P. Hiperplasia condilar: revisión de la literatura. *Revista Odontológica Maxilofacial* 2002; 6: 46-53.
8. Obwegeser HL, Makek MS. Hemimandibular hypertrophy, hemimandibular elongation. *J Maxillofacial Surg* 1986; 14: 183-208.
9. Proffit W. *Contemporary orthodontics*. ed 4, St. Louis; Mosby 2007.
10. Legan H. Surgical correction of patients with asymmetries. *Semin Orthod* 1998; 4: 189-219.
11. Kronmiller J. Development of asymmetries. *Semin Orthod* 1998; 4: 134-137.
12. Urban S, Waite P. Management of facial asymmetry. *Am J Cosm Surg* 2005; 22 (4): 214-221.
13. Proffit WR, Phillips C, Douvartzidis N. A comparison of outcomes of orthodontic and surgical-orthodontic treatment of Class II malocclusion in adults. *Am J Orthod Dentofacial Orthop* 1992; 101 (6): 556-565.
14. Mihalik CA, Proffit WR, Phillips C. Long-term follow-up of Class II adults treated with orthodontic camouflage: A comparison with orthognathic surgery outcomes. *Am J Orthod Dentofacial Orthop* 2003; 123 (3): 266-278.
15. Luecke PE, Johnston LE. The effect of maxillary first premolar extraction and incisor retraction on mandibular position: testing the central dogma of "functional orthodontics". *Am J Orthod Dentofacial Orthop* 1992; 101: 4-12.
16. Dachi SF, Howell FV. A survey of 3,874 routine full mouth radiographs. *Oral Surg Oral Med and Oral Pathol* 1961; 14: 1165-1169.
17. Thilander B, Myrberg N. The prevalence of malocclusion in Swedish schoolchildren. *Scand J Dent Res* 1973; 81: 12-21.
18. Shafer WG, Hine MK, Levy BM. *A textbook of oral pathology* 4. W.B. Saunders; Philadelphia, 1998.
19. De-la-Rosa-Gay C, Valmaseda-Castellón E, Gay-Escodac C. Spontaneous third-molar eruption after second-molar extraction in orthodontic patients. *Am J Orthod Dentofacial Orthop* 2006; 129: 337-344
20. Ay S, Ağar U, Bıçakçı AA, Köşger HH. Changes in mandibular third molar angle and position after unilateral mandibular first molar extraction. *Am J Orthod Dentofacial Orthop* 2006; 129: 36-41.
21. Bayram M, Özer M, Arici S. effects of first molar extraction on third molar angulation and eruption space. *Oral Surg Oral Med Oral Pathol Oral Radiol Endod* 2009; 107: e14-e20.

Dirección para correspondencia:

Hugo Alberto Vásquez Estrada

Especialidad: Ortodoncia

Tel.: (228) 8126365/Cel. 2281458463

21 de agosto Núm. 2, Int. 2

Col. Hidalgo, 91140 Xalapa, Ver.

E-mail: hugodonto9@hotmail.com