



Rehabilitación protésica multidisciplinaria: Reporte de un caso clínico

Multi-disciplinary prosthetic rehabilitation. Clinical case report

Susana Mendoza Rivera,* Enrique Ríos Szalay,[§] Alejandro Treviño Santos,[§] Selene Olivares Tapia^{||}

RESUMEN

En la actualidad la evolución en la odontología y los cambios en las técnicas protésicas y materiales han hecho que los pacientes demanden más en términos de estética, función y comodidad. Existe una gran demanda de problemas dentofaciales que necesitan de la interacción de distintas disciplinas odontológicas pretendiendo un ideal preventivo, funcional y estético con un elevado método de organización y comunicación, lo que tiene como objetivo común la rehabilitación protésica multidisciplinaria. Un tratamiento multidisciplinario está basado en el diagnóstico, la planeación y los procedimientos terapéuticos.^{1,2} La planeación de un tratamiento puede empezar por una visualización del resultado final. Sin un objetivo multidisciplinario los resultados finales podrían estar comprometidos.³ **Objetivo:** Describir paso a paso las fases clínicas de un tratamiento multidisciplinario basado en el diagnóstico y la planeación; solicitando la interacción de diferentes especialidades: cirugía, implantología, periodoncia, endoncia, prótesis bucal y oclusión para lograr la estabilidad de los tejidos periodontales y periimplantarios, recuperar la arquitectura periodontal, la función masticatoria, obtener un resultado estético aceptable y conseguir la satisfacción estética y funcional de la paciente. **Presentación del caso:** Paciente femenino de 47 años de edad, sistémicamente sana, con ausencia de dientes, prótesis inadecuadas, pérdida de soporte periodontal, alteraciones funcionales y estéticos. El plan de tratamiento se eligió y estableció en cuatro fases: la 1ª consistió en la extracción de dientes y colocación de implantes; la 2ª fase en tratamientos y retratamientos de conductos con reconstrucción de muñones que implicó la realización de una guía para la conformación coronal parcial, en la 3ª fase protésica se realizó el manejo de tejidos blandos, impresiones, rehabilitación de implantes, caracterizaciones, cementado de sistema CAD-CAM *Procera*[®] y férula oclusal; la 4ª fase fue control periodontal y protésico. **Conclusión:** El éxito del tratamiento se fundamentó en: 1) mantener la estabilidad de los tejidos periodontales y periimplantarios; 2) recuperación de la arquitectura periodontal; 3) recuperación de la función masticatoria; 4) obtención de un resultado estético aceptable; 5) satisfacción estética y funcional de la paciente.

Palabras clave: Rehabilitación protésica, diagnóstico multidisciplinario, planeación y comunicación, tratamiento multidisciplinario, técnicas y materiales protésicos avanzados (implantes dentales, sistema CAD/CAM), postes reforzados con fibra.

Key words: Prosthetic rehabilitation, multidisciplinary diagnosis, planning and communication, multidisciplinary treatment, state-of-the-art prosthetic materials and techniques (dental implants CAD/CAM system), fiber-reinforced posts.

ABSTRACT

In present days, evolution in Dentistry and changes in prosthetic techniques and materials have rendered patients more demanding in matters concerning aesthetics, function, and comfort. Issues involving face and teeth require interaction of several dental disciplines, with the aim of attaining prevention, function and aesthetics, which can be attained through well organized communication. Multidisciplinary prosthetic rehabilitation meets that goal. A multidisciplinary treatment is based upon diagnosis, planning and therapeutic procedures.^{1,2} Treatment planning can initiate with a visualization of the final result. If several disciplines were not to be involved in the comprehensive treatment, results could result compromised.³ **Objective:** Step by step description of clinical phases, in a multidisciplinary treatment based upon diagnosis and planning. Different specialties are involved: Surgery, Implantology, Periodontics, Endodontics, Oral Prosthesis and Occlusion. The inclusion of all these disciplines will achieve stability in the periodontal tissues as well as tissues surrounding future implants, recovery of periodontal architecture and masticatory function, as well as attaining acceptable aesthetic results and gaining the patients aesthetic and functional satisfaction. **Clinical case presentation:** 47 year old female patient, in general good health, some missing teeth, inappropriate prosthetic work, loss of periodontal support as well as aesthetic and functional alterations. Treatment plan was decided upon, and divided into four phases: the first phase consisted on tooth extraction and implant placement. The second phase involved canal treatment and re-treatment with stump reconstruction, which involved the making of a guide for partial coronary conformation. The third prosthetic phase involved treatment of soft tissues, impressions, implant rehabilitation, characterization, cementing with the CAD-CAM *Procera*[®] system and occlusal splint. The fourth phase involved periodontal and prosthetic control. **Conclusion:** Treatment success was based upon the following factors: 1) Maintenance of periodontal and tissues surrounding the implant, 2) Periodontal architecture recovery, 3) Masticatory function recovery, 4) Obtaining acceptable aesthetic results, 5) Patient's satisfaction with respect to aesthetics and function.

* Alumna de la Especialidad de Prótesis Bucal de la División de Estudios de Postgrado e Investigación.

§ Profesor de la Especialidad de Prótesis Bucal e Implantología de la División de Estudios de Postgrado e Investigación.

|| Alumna de la Especialidad de Periodoncia de la División de Estudios de Postgrado e Investigación.

Facultad de Odontología de la UNAM.

Este artículo puede ser consultado en versión completa en <http://www.medigraphic.com/facultadodontologiaunam>

INTRODUCCIÓN

La rehabilitación protésica multidisciplinaria tiene como objetivo final la realización de un tratamiento integral donde interactúan distintas disciplinas odontológicas pretendiendo un ideal preventivo, funcional y estético.

Se define equipo multidisciplinario a un conjunto de personas, con diferentes formaciones académicas y experiencias profesionales, que operan en conjunto, durante un tiempo determinado, abocados en resolver un problema complejo, es decir, tienen un objetivo común. Cada individuo es consciente de su papel y del papel de los demás y trabajan en conjunto bajo la dirección de un coordinador.⁴

Actualmente es muy frecuente la demanda de casos donde se requiere una rehabilitación multidisciplinaria que puede incluir endodoncias de emergencia o tratamiento periodontal para mantener las estructuras dentales y periodontales residuales, además de obtener una rehabilitación morfológica, funcional y estética.⁵ El tratamiento multidisciplinario no sólo da la oportunidad de cambiar el enfoque de la odontología si no de desarrollar y formar la apariencia o imagen de un individuo y al mismo tiempo proporcionar restauraciones funcionales, duraderas y estéticas.

Es importante que se puedan identificar las necesidades y preocupaciones de cada paciente, reconocer si como especialista se es capaz de resolver el problema y si no, buscar la ayuda de otro especialista para un buen resultado y mejora del paciente. La llave a un resultado exitoso es usar una metodología que vaya paso por paso estructurando las opciones del tratamiento antes de decidir el plan definitivo y desarrollar las relaciones multidisciplinarias.⁶

La rehabilitación multidisciplinaria involucra la combinación del diagnóstico, planeación del tratamiento y los procedimientos terapéuticos. Es indispensable que el rehabilitador seleccione un equipo de trabajo adecuado ya que el proceso de la selección puede tener un impacto positivo o negativo en el tratamiento global. Cada proveedor en el equipo debe tener un nivel óptimo de habilidad en su área de especialización para ser un factor positivo⁶ y lograr en conjunto una visión integral del problema y la intervención coordinada de varias especialidades con tecnología avanzada y adecuada a los diferentes problemas que presentan estos casos clínicos.

Al realizar una rehabilitación protésica multidisciplinaria, una de las metas terapéuticas es la preservación de la dentición natural remanente. Los implantes dentales, hoy en día, juegan un papel muy importante en la creación de nuevas opciones del tratamiento, pero también cada día se confrontan especialistas,

técnicos laboratoristas y pacientes para responder ciertas dificultades cuantitativas y cualitativas de los tratamientos.^{7,8} Por ejemplo, ¿podría un diente ser tratado endodónticamente y después restaurarlo con una prótesis o ser extraído y ser remplazado con una prótesis fija o una corona implanto-soportada? Alternativas que han sido consideradas y discutidas pero los resultados son limitados.⁹⁻¹¹ Las revisiones disponibles no comparan todos los tratamientos alternativos disponibles y ni se consideran todos los posibles resultados de tales tratamientos.^{12,13}

Por lo tanto, en cualquier rehabilitación multidisciplinaria es fundamental diagnosticar rigurosamente el problema en su complejidad, comprender claramente la demanda del paciente, y conseguir la aceptación confiada de las propuestas terapéuticas.

La terapia endodóntica ha dado al odontólogo la posibilidad de conservar dientes que podrían haber sido extraídos. La restauración que debe utilizarse en un diente tratado endodónticamente viene dictada por el alcance de la destrucción coronaria y el tipo de diente. La decisión de colocar una reconstrucción intrarradicular está basada en parámetros como son: la posición del diente en el arco, la oclusión, la función del diente restaurado, cantidad de estructura dental remanente y configuración del conducto y las características de los tejidos de soporte.^{14,15}

Actualmente se considera que la colocación de un endoposte es sólo con la finalidad de proporcionar retención a la restauración definitiva.¹⁶ La resistencia a la fractura del diente está directamente relacionada a la cantidad de tejido remanente y esta resistencia disminuye gracias a la pérdida acumulada de la estructura dentaria por procedimientos restauradores y endodónticos.

Reeh y col. demostraron que los procedimientos endodónticos reducen la rigidez del diente sólo en un 5%, mientras que la preparación de una cavidad clase VI la reduce en un 60%. De lo anterior se entiende que la disminución de la resistencia de los dientes tratados endodónticamente se debe sobre todo a la pérdida de la estructura coronal y no directamente a la propia endodoncia.¹⁶

Las opciones clínicas para la restauración de los dientes anteriores están determinadas por la alteración presente y las exigencias funcionales y estéticas. Estudios retrospectivos de dientes posteriores con tratamiento de conductos indican que es más probable que se fracturen si no se recubren con coronas. Cubrir de 1 a 2 mm de estructura axial vertical dentro de las paredes de la restauración, crea un efecto de férula que protege al diente de la fractura.¹⁷

Se ha encontrado que la salud periapical depende significativamente más de la restauración, que de la técnica del tratamiento endodóntico. Durante y después de

la restauración de los dientes tratados endodóticamente puede haber contaminación del canal radicular. Tomar en cuenta estándares generales para disminuir los factores que pueden causar el fracaso del tratamiento endodóntico y por lo tanto del tratamiento restaurador.¹⁸

La introducción de materiales capaces de adherirse a la dentina ha creado una oportunidad potencial de reconstruir y rehabilitar los tejidos dentarios perdidos para salvar los dientes extensamente dañados. Las resinas compuestas se han aceptado por ser suficientemente fuertes como material de reconstrucción. El uso de postes de fibra transmisores de luz, en combinación con materiales adhesivos, es una técnica de rehabilitación conservadora.¹⁹

La estética obtenida por un tratamiento restaurador es consecuencia de diversos procedimientos odontológicos que envuelven el análisis de la oclusión, el movimiento ortodóntico, la periodoncia conservadora y reparativa, la cirugía oral y los implantes oseointegrados.

CASO CLÍNICO

Paciente femenino de 47 años de edad, sin antecedentes médicos que limiten o impidan el tratamiento odontológico. Fue referida de una clínica de odontología general a la División de Estudios de Postgrado e Investigación, UNAM, para iniciar un tratamiento multidisciplinario. El motivo de la consulta fue corregir estéticamente y sustituir los dientes faltantes con implantes.

En la exploración dental, la paciente presentaba: ausencia de los dientes: 18, 17, 27, 28, 33, 34, 35, 36, 38, 44, 45, 46 y 48. Tenía aproximadamente 5 años de haberse colocado en los dientes 15, 14, 13, 12, 11, 21, 22, 23, 24, 25, 31, 42 y 43 coronas individuales de metal-porcelana y en el diente 16 una onlay metálica. En caras oclusales de 37 y 47 amalgamas. En 26 muñón con miracle-mix y en mandíbula una prótesis parcial removible flexible, de mayor tiempo, sin tenerse datos exactos (*Figuras 1 a 3*).

En la exploración periodontal del maxilar se observaron recesiones, falta de conformación de papilas interdentales y una profundidad de sondaje entre 2 y 3 mm, además de tatuajes en el reborde izquierdo.

En la mandíbula se observó brecha desdentada clase III de Kennedy con dientes remanentes grado 2 de movilidad, pérdida de soporte óseo e inflamación en zona desdentada (*Figura 4*).

En la evaluación endodóntica presentó hipersensibilidad a los cambios térmicos en 41 y 32. La paciente refiere que hace más de 10 años, aproximadamente, le hicieron tratamiento de conductos en todos sus dientes donde presenta las coronas metal-porcelana.

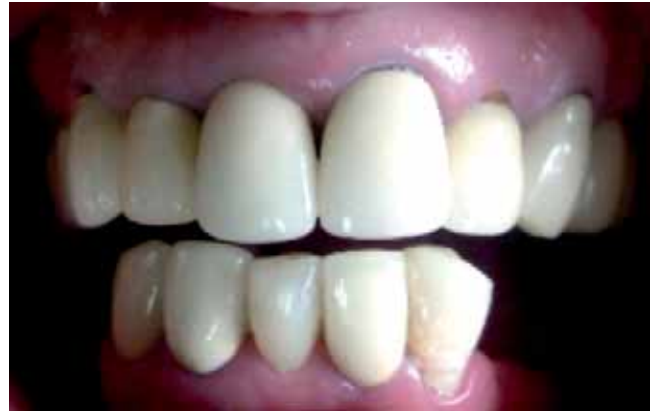

Figura 1. Situación clínica inicial de la paciente.

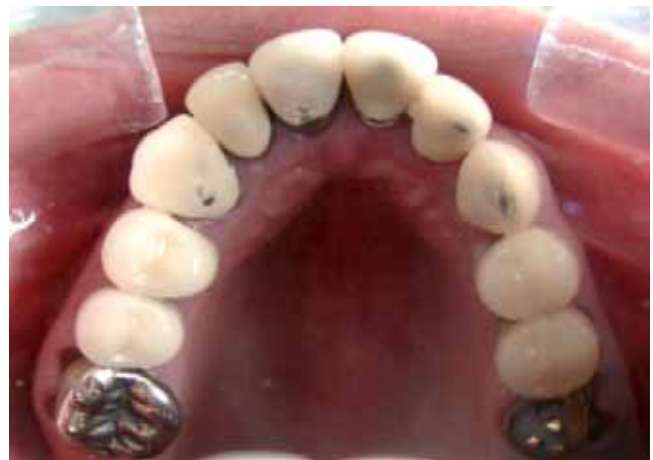

Figura 2. Vista oclusal inicial maxilar de la paciente.

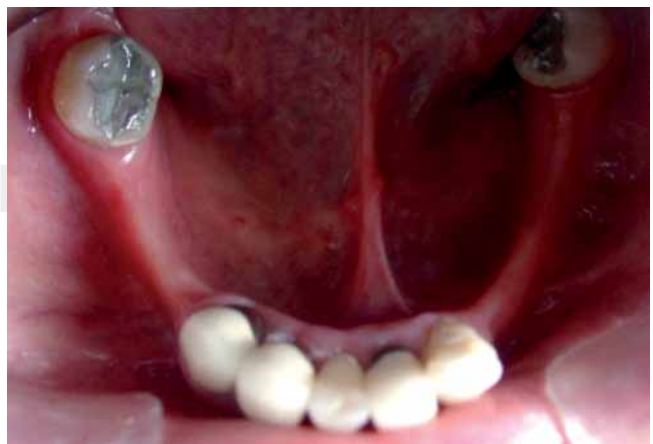

Figura 3. Vista oclusal inicial mandibular de la paciente.

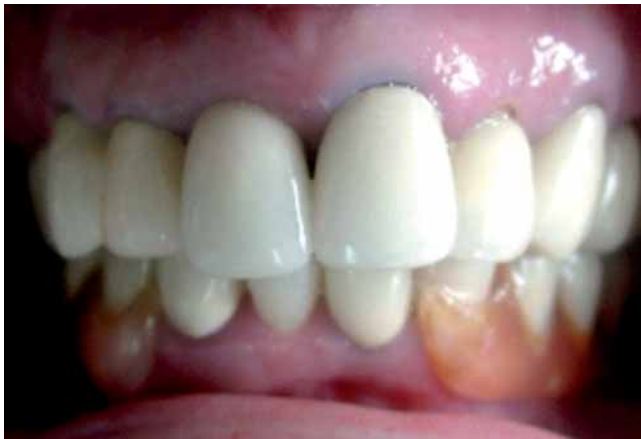

Figura 4. Vista vestibular con prótesis flexible inicial de la paciente.

En la ortopantomografía se comprobó ausencia múltiple de dientes, buena relación corono-radicular, pérdida oseamandibular horizontal y vertical, tratamiento de conductos de dientes maxilares y coronas desajustadas (*Figura 5*).

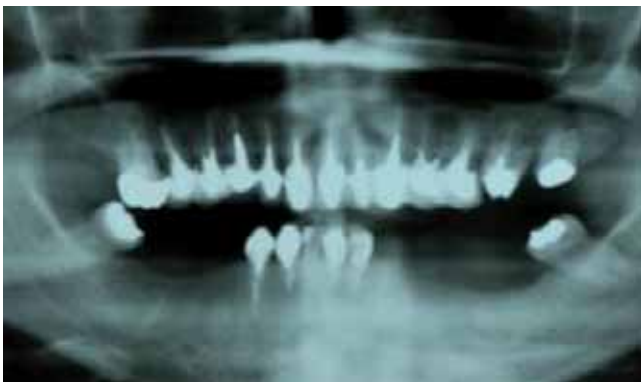
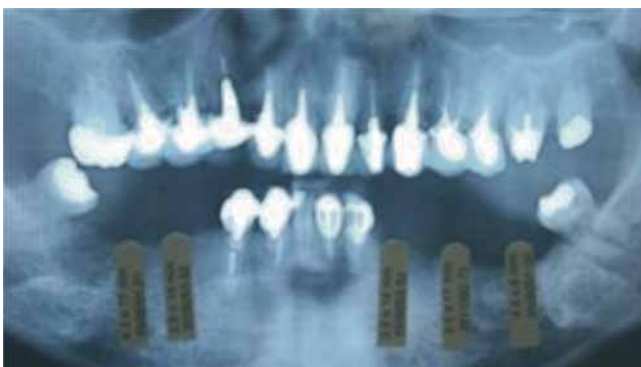
Figura 5. Ortopantomografía inicial de la paciente.



A partir de los datos previamente expuestos, se estableció el siguiente diagnóstico: Paciente parcialmente desdentada, clase III de Kennedy en la mandíbula con movilidad dental grado dos en anteriores, pérdida de soporte óseo en zona edéntula. Reacciones periapicales en donde existe tratamiento de conductos. Restauraciones individuales desajustadas. Disminución de la dimensión vertical por ausencia de dientes posteriores. Problemas funcionales para una adecuada alimentación y factor estético no adecuado.

El tratamiento se planificó en 4 fases: la 1ª consistió en la extracción de molares inferiores y colocación de implantes. La 2ª fase en tratamientos y retratamientos de conductos con reconstrucción de muñones que implicó la realización de una guía para la conformación coronal parcial. La 3ª fase protésica manejo de tejidos blandos con provisionales, impresiones, rehabilitación de implantes, caracterizaciones, cementado de sistema CAD-CAM *Procera*® y férula oclusal. La 4ª fase control periodontal y protésico.

PRIMERA FASE

Se colocaron 5 implantes IMTEC de carga convencional, en una primera fase quirúrgica, en la zona desdentada mandibular de 4 mm de diámetro para molar y 3.75 mm para premolar, por un periodo de aproximadamente 8 meses para que en la segunda fase quirúrgica se colocaran tornillos de cicatrización (*Figura 6*).

En el diente 26 por haber presentado comunicación con la furca al momento de retirar la reconstrucción se determinó conjuntamente con el Departamento de Periodoncia la extracción atraumática, colación de hueso e injerto de tejido conectivo para un futuro implante al cabo de tres meses.

Extracción de 37 y 47 una vez oseointegrados los implantes, e inserción de prótesis parcial removible provisional para mantener dimensión vertical.

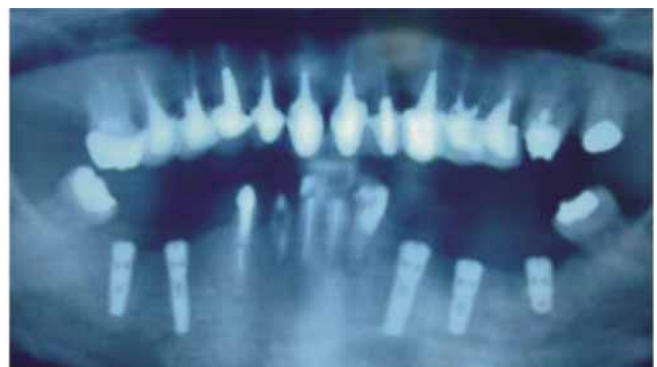


Figura 6. Ortopantomografías de implantes colocados.

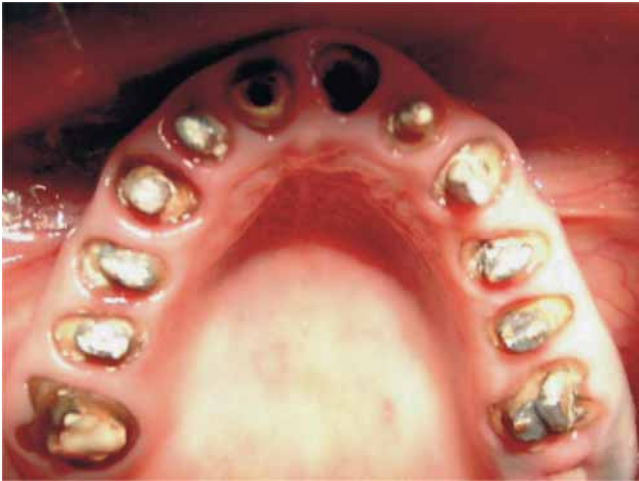

Figura 7. Retiro de postes metálicos y coronas metal-porcelana en maxilar.

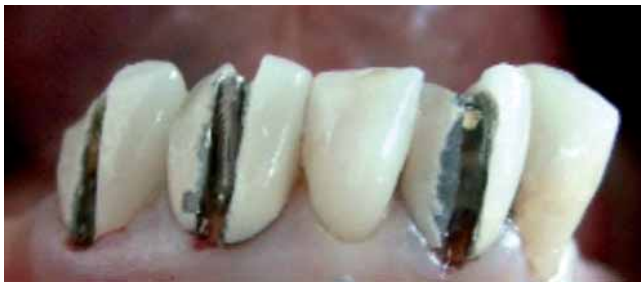
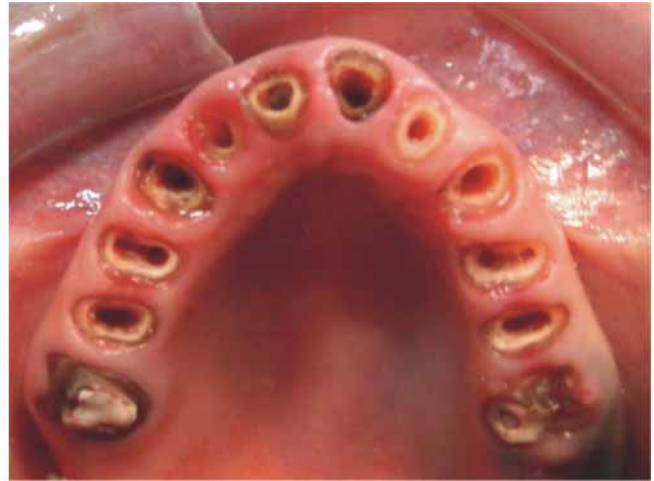
Figura 8. Retiro de coronas metal-porcelana en mandíbula.

Antes de concluir la oseointegración, un implante en zona inferior izquierda presentó reacción apical por lo cual se decide conjuntamente con el cirujano maxilofacial, la extracción del mismo y antibioticoterapia.

SEGUNDA FASE

Se retiraron todas las coronas metal-porcelana existentes 15, 14, 13, 12, 11, 21, 22, 23, 24, 25, 31, 42 y 43 junto con los postes metálicos. Se provisionalizó con resina acrílica autopolimerizable *Jet Tooth Shade* de *Lang*[®] sin modificar dimensión vertical existente y forma, cuidando el ajuste y arquitectura gingival (*Figura 7 y 8*).

Una vez que se provisionalizó todo el maxilar se tomó una impresión con silicón por adición pesado/ligero con polivinilsiloxano *Elite H-D Zhermack* utilizando clips dentro de los conductos para transportar toda la información residual y marginal y obtener un modelo de trabajo para la elaboración de una guía de reconstrucción.

Para la guía en el modelo de yeso piedra *Elite Rock* tipo 4 *Zhermack* se enceraron todas las reconstrucciones y por medio de una microfresadora eléctrica (*Mi-*

crofresadora APF 450), se fue dando el paralelismo adecuado para la inserción de futuras coronas, posteriormente se obtiene una guía de acetato flexible para provisionales (*Figura 9*).

Se remitió al Departamento de Endodoncia para el tratamiento y retratamiento de los conductos. Una vez concluidos los tratamientos se colocaron postes reforzados con fibra de vidrio *FRC Postec Plus*[®] (*Ivoclar Vivadent*), cementados con resina para la reconstrucción de consistencia fluida para cementación adhesiva de postes endodónticos reforzados con fibra *Multicore Flow* (*Ivoclar Vivadent*).

Los postes cementados fueron reconstruidos con otra resina de cuerpo pesado *Multicore HB* (*Ivoclar Vivadent*) y conformados con la guía de reconstrucción en acetato (*Figura 10*).

Con el encerado de diagnóstico se elaboran nuevos provisionales modificando la dimensión vertical (*Figura 11*).

TERCERA FASE

Manejo de los tejidos blandos con provisionales, impresiones, rehabilitación de implantes, caracterizaciones, cementado de sistema CAD-CAM *Procera*[®] y colocación de férula oclusal.

Se obtuvo una impresión de las preparaciones en la boca con polivinilsiloxano *Elite H-D Zhermack*; para corroborar las vías de inserción en un modelo de trabajo por medio de un paralelómetro y hacer los ajustes en la boca. Una vez retocadas las preparaciones en la boca se tomó la impresión final con técnica de doble hilo e impresión de dos fases con polivinilsiloxano *Elite H-D Zhermack* (*Figura 12*).

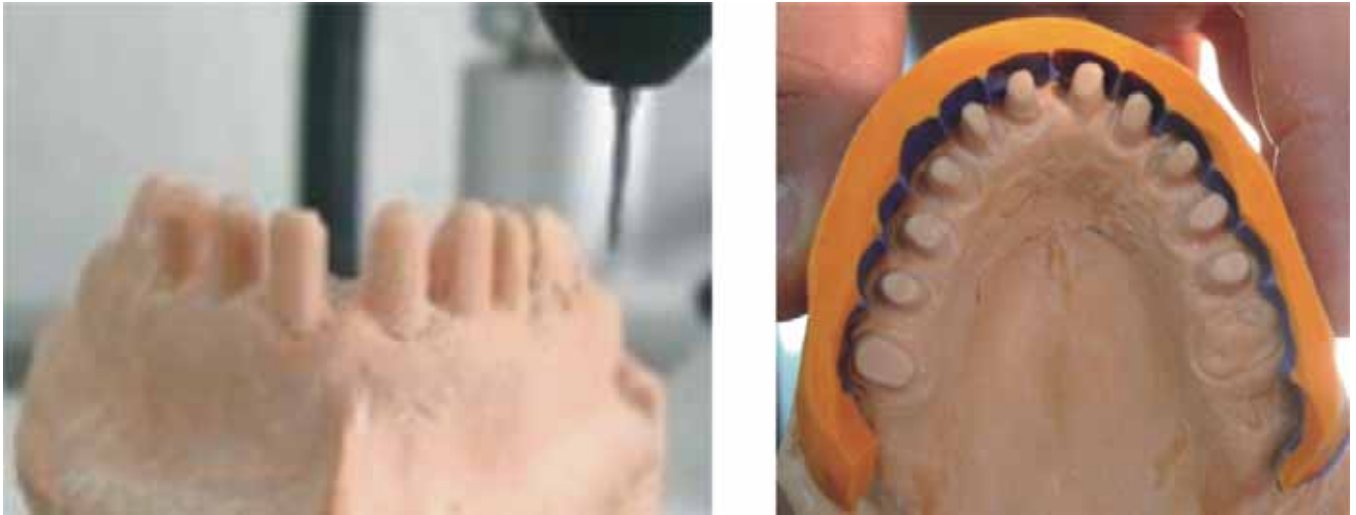


Figura 9. Encerado de la guía de reconstrucción en modelo de trabajo.

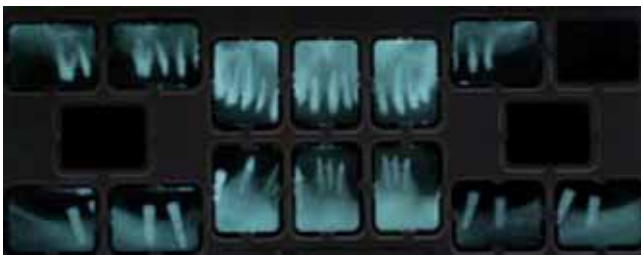

Figura 10. Radiografías periapicales, realizados los retratamientos de conductos y reconstrucciones.

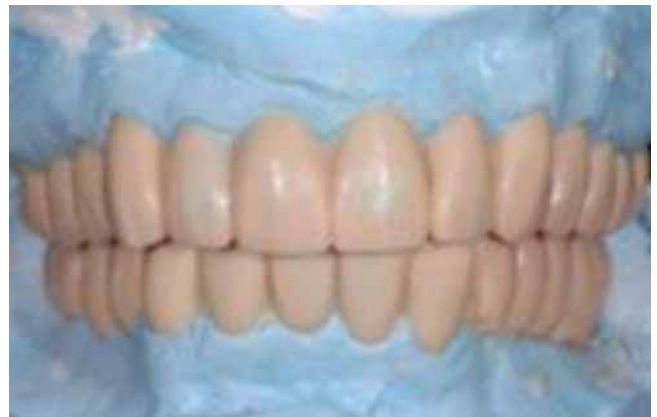

Figura 11. Encerado diagnóstico.

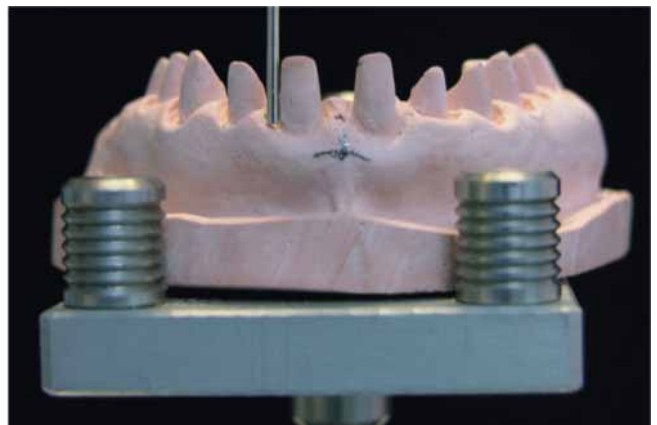
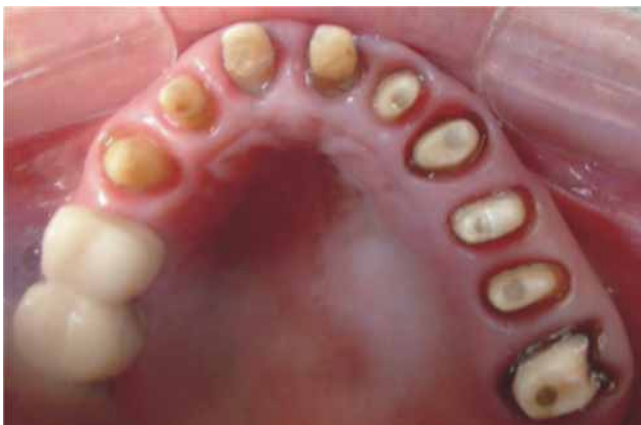

Figura 12. Reconstrucciones y verificación de paralelismo.




Figura 13. Modelo de trabajo con troqueles individualizados y delimitados transportados al articulador.

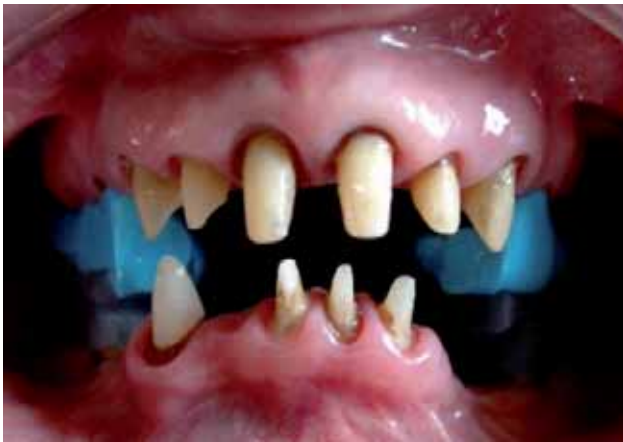

Figura 14. Registros intermaxilares.

En la mandíbula, por la presencia de implantes, se tomó la impresión final con poliéter *Impregum 3M ESPE* a cucharilla abierta. Los dientes residuales con técnica de doble hilo.

El laboratorio dental protésico, *EPS Laboratorio Dental*, mandó modelos de trabajo para llevar a cabo el transporte al articulador semiajustable *Hanau*. También incluyó unas guías en resina acrílica termocurable para el registro de la céntrica y dimensión vertical (*Figuras 13 y 14*).

Se probaron aditamentos tallados en oro de los 4 implantes oseointegrados (*Figura 15*).

Durante esta fase, el diente 14 presenta una reacción periapical, por lo cual se decide conjuntamente con el Departamento de Periodoncia la colocación de un im-

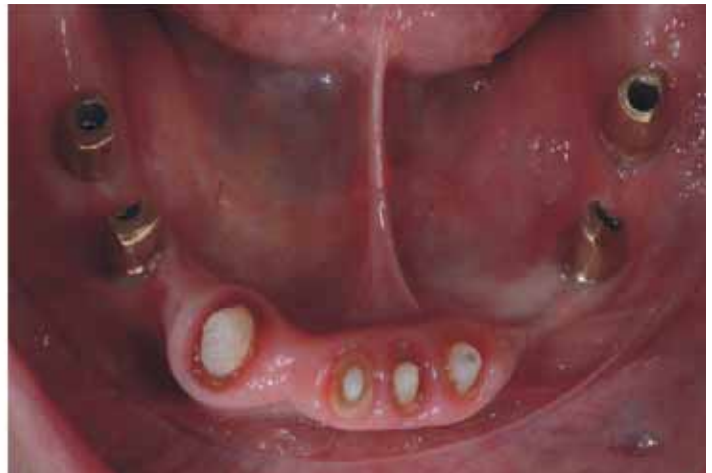
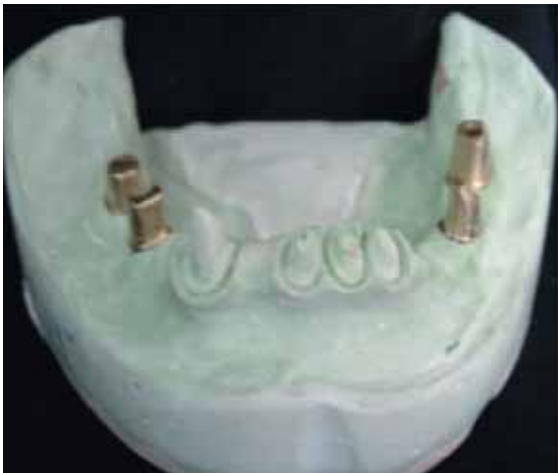
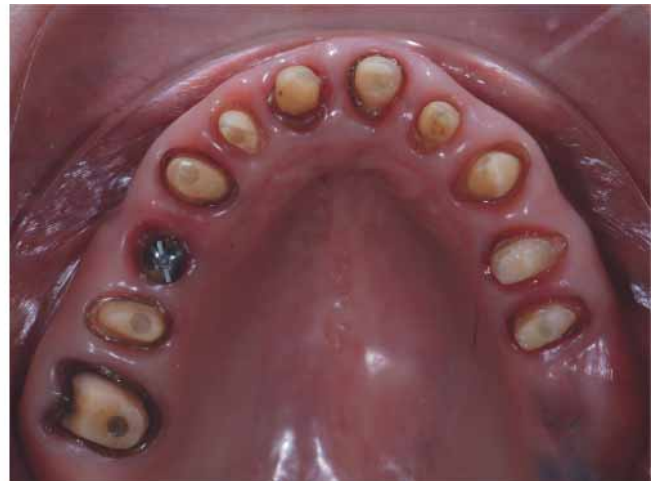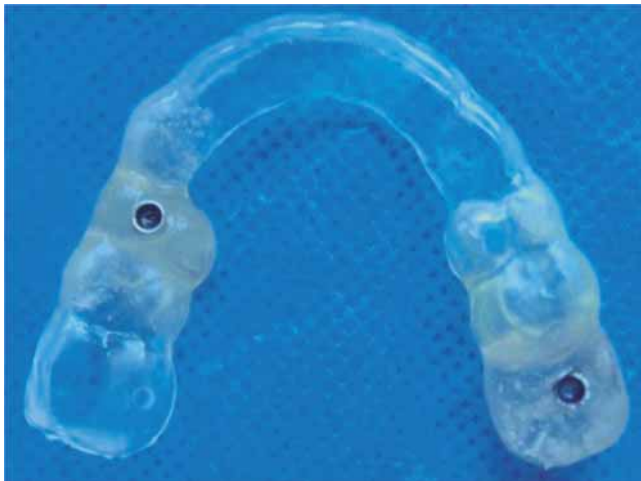Figura 15. Aditamentos tallados en oro.



Figuras 16 y 17. Guía quirúrgica y colocación de implantes 5 mm y 6 mm de diámetro 3i.

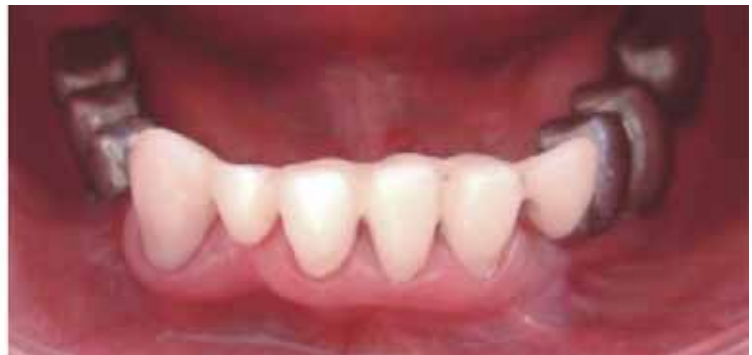
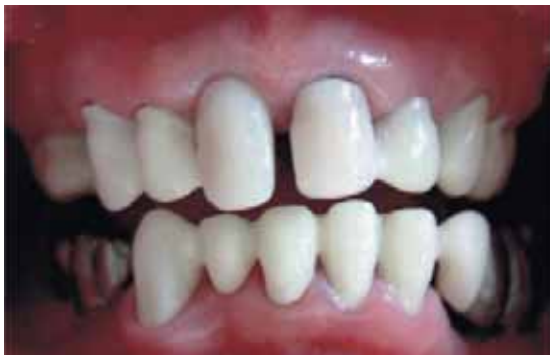
Figura 18. Prueba de cofias en maxilar y estructuras metálicas en mandíbula.

plante de carga inmediata y la colocación del implante en zona molar del 26 también de carga inmediata 3i. Se elabora una guía quirúrgica restringida (Figura 16 y 17).

Se probaron en maxilar las cofias de resina para la elaboración de coronas en zirconio *Procera*® y en la mandíbula se probó la subestructura metálica para dos prótesis fijas implantosoportadas con cantiliver mesial en ambas. Las cofias de resina en zona anterior quedaron ajustadas (Figura 18).

Regresó el laboratorio la prueba de biscocho, se hacen correcciones protésicas: forma y oclusión para finalmente mandar a glasear y cementar todas las coronas *Procera*® con *Relay X Unicem* (3M ESPE) (Figura 19).

Ambas prótesis implantosoportadas en la mandíbula fueron oro-cerámicas con cantiliver mesial y cementadas con *Relay X Unicem* (3M ESPE).

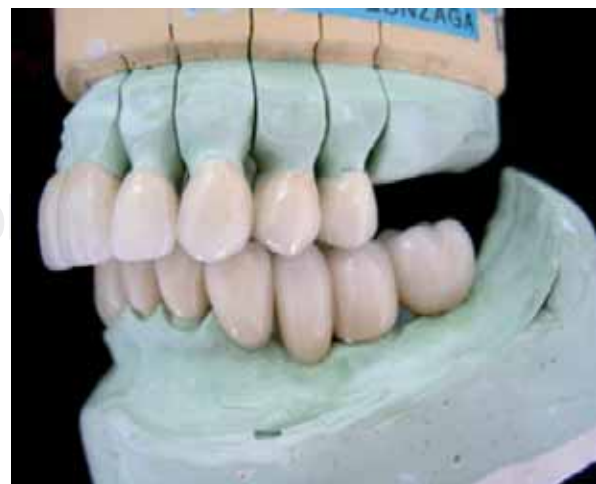

Figura 19. Coronas terminadas.

Cementación final y ortopantomografía final (Figuras 20 a 22).

Férula oclusal (Figura 23).

CUARTA FASE

Control periodontal, protésico y radiográfico al año (Figuras 24 y 25).

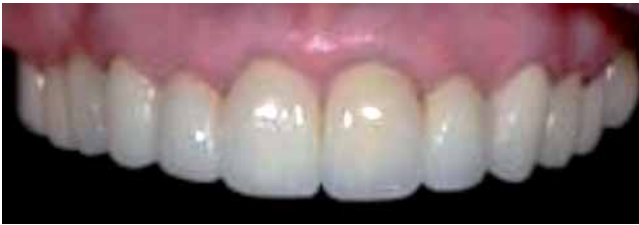

Figura 20. Vista frontal maxilar de coronas cementadas.

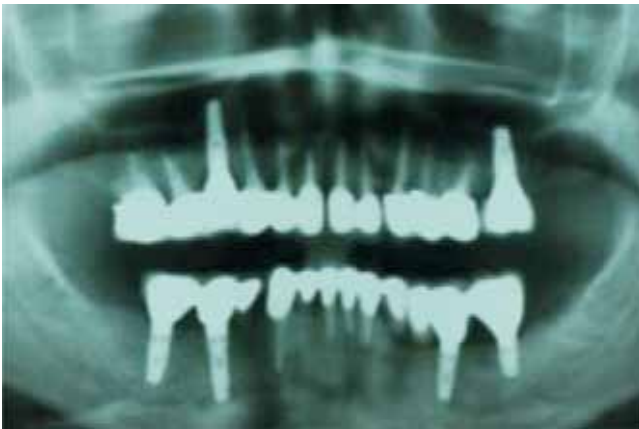

Figura 21. Ortopantomografía final.

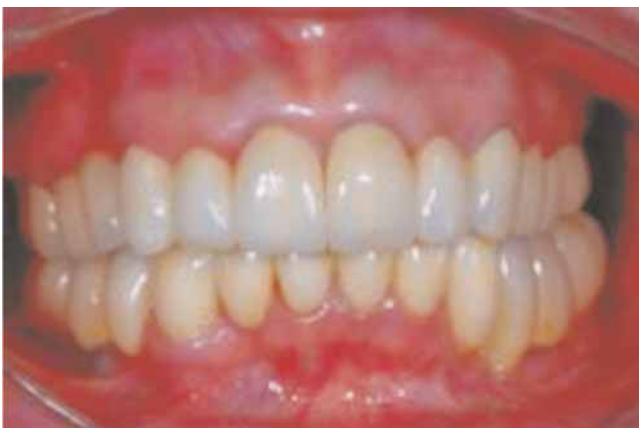

Figura 22. Rehabilitación protésica multidisciplinaria final.

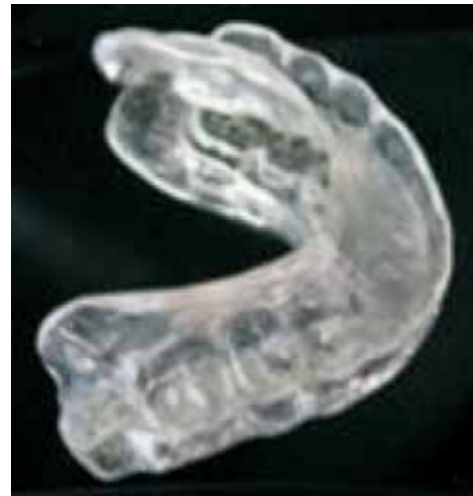

Figura 23. Férula oclusal.

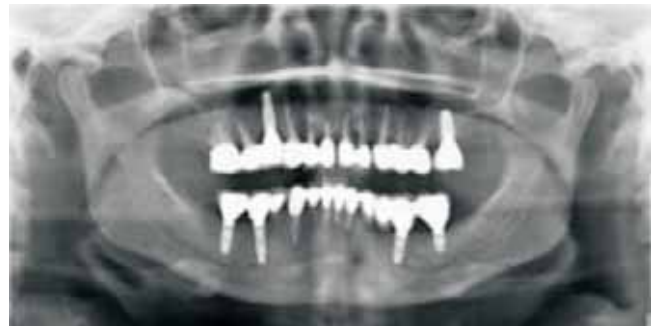

Figura 24. Ortopantomografía control a 1 año.

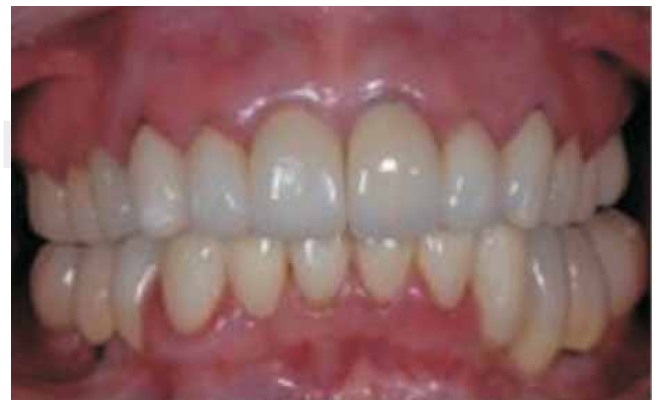

Figura 25. Control del caso clínico, 1 año.

DISCUSIÓN

Basado en un diagnóstico completo es posible ofrecer tratamientos protésicos convencionales y con implantes, que devuelvan función y estética. Desde la introducción de la oseointegración los niveles de predictibilidad en los tratamientos han sido extendidos hasta incorporarlos en los tratamientos estándar actuales, mostrando un 90% de éxito en 8 y 10 años. Las restauraciones con implantes ofrecen una ventaja predecible mayor sobre las prótesis parciales fijas cuando se reemplazan un diente perdido.²⁰

Hay pacientes que son intolerantes o que les ocasionan trastornos psicológicos el uso de prótesis removibles y tienen suficiente volumen de hueso, por lo que pueden optar por el uso de implantes como otra alternativa a su tratamiento y sustituir la dentición perdida.^{21,22} Los implantes están indicados a pacientes que comprometen su dentición y requieren una rehabilitación completa.^{23,24}

El tratamiento periodontal desempeña un papel importante y es fundamental en cualquier plan de tratamiento multidisciplinario.

Los nuevos endopostes de fibra de vidrio son una buena alternativa para conservar y rehabilitar dientes con tratamiento endodóntico, con un buen pronóstico debido a sus características.²⁵

El *FRC Postec Plus*[®] es un sistema de postes reforzados con fibra de vidrio, que ofrece una alta radiopacidad parecida a la de los postes metálicos. Con una radiopacidad de hasta 510% Al, se puede identificar claramente en las radiografías.

Muticore HB[®], material para núcleos de resina autopolimerizable que, opcionalmente se puede fotopolimerizar, proporciona una base óptima para la reconstrucción de los dientes vitales y no vitales que han perdido parte o la mayoría de la corona clínica.

El material se puede mezclar, aplicar y modelar convenientemente, utilizando instrumentos apropiados.

Tiempo total de polimerización: 4-5 minutos, permite controlar activamente el proceso de polimerización ya que se puede exponer adicionalmente a la luz (40 segundos por cada lado).

El *MultiCore Flow*[®] es un cemento que ofrece una consistencia fluida para la cementación adhesiva de los postes endodónticos reforzados con fibra como *FRC Postec Plus*[®]. El sistema de cartuchos con las cánulas de automezcla y puntas intraorales, aseguran una rápida mezcla del material y posibilitan una aplicación exacta. El *MultiCore*[®] se adapta muy bien a las superficies dentinarias que se han tratado pre-

viamente con agentes adhesivos, y proporcionan una adhesión sólida con los tejidos dentales remanentes. Autograbante. Junto con el agente adhesivo *Adhe-SE*[®], *MultiCore*[®] forma un sistema coordinado que permite buenos y reproducibles resultados. Pero, por supuesto, también pueden utilizarse los reconocidos y comprobados adhesivos como *Syntac*, *Excite* y *Excite DSC de Ivoclar Vivadent*.

Las restauraciones provisionales correctamente modeladas y adaptadas, pueden utilizarse como plantillas para las restauraciones definitivas. Deben proteger la estructura dental preparada y mantener la posición del diente dentro de la arcada. El ajuste es de suma importancia cuando los márgenes quedan en posición subgingival, ya que si se forma un espacio o los márgenes quedan cortos, los tejidos gingivales pueden proliferar y penetrar en cualquier abertura del material acrílico. Si la restauración provisional tiene un contorno insuficiente, los tejidos blandos pueden proliferar alrededor de la misma, y sus rebordes quedarán atrapados al probar las restauraciones.²⁶

Pjetursson y col. sostienen que el índice estimado de supervivencia de un cantilever es del 81.5% en 10 años, el índice de éxito sin complicaciones es alentador con un 63%. Un estimado de 32.6% de los dientes pilares perdieron su vitalidad, > 9% empezaron con caries a los 10 años.²⁷

La tecnología actual de la cerámica odontológica avanza a gran velocidad, produciendo constantemente nuevos materiales para la restauración de dientes que han despertado un interés enorme, ya que ofrecen unas posibilidades estéticas que sería difícil conseguir con los sistemas ceramometálicos.

La *Procera*[®] (*Nobel Biocare, Inc*) es un sistema exclusivamente cerámico, en el que se utiliza el diseño y la fabricación asistidos por ordenador (CAD/CAM) para obtener una cofia de óxido de aluminio de gran pureza y densamente sinterizado, que se recubre posteriormente con porcelana. Un escáner lee el troquel de cemento-piedra en una unidad especializada que procesa los datos y crea una imagen transversal bidimensional o una imagen tridimensional en una pantalla de ordenador. Permite seleccionar y modificar la forma de la corona antes de proceder a fabricar la cofia (CAD). La principal ventaja de este método consiste en la posibilidad de garantizar el control de calidad durante el proceso de refabricación de las cofias mediante unos criterios industriales preestablecidos, lo que elimina las numerosas variables dependientes de los operarios que puedan influir en la fabricación de las cofias.

La preparación marginal puede tener un diseño más achaflanado que un hombro verdadero, debido

a la mayor resistencia de esta subestructura sintetizada.²⁸⁻²⁹

La responsabilidad estética no sólo se limita a la forma, tamaño y color del diente sino que un punto importante es el de preservar o recuperar la armonía dentogingival. Es posible conseguir restauraciones resistentes, perfectamente adaptadas y muy realistas utilizando cualquiera de las diferentes alternativas de los materiales actuales, un conocimiento profundo de los usos de estos materiales permitirá al odontólogo aprovechar al máximo la tecnología dental actual para conseguir los mejores resultados posibles y prestar una asistencia óptima a los pacientes.

CONCLUSIÓN

El éxito del tratamiento se fundamentó en mantener la estabilidad de los tejidos periodontales y periimplantarios; recuperación de la arquitectura periodontal; recuperación de la función masticatoria; obtención de un resultado estético aceptable; satisfacción estética y funcional de la paciente.

REFERENCIAS

1. Roblee RD. *Interdisciplinary dentofacial therapy. A comprehensive approach to optimal patient care*. Chicago, IL: Quintessence Publishing, 1994: 17-43.
2. Ibbetson R. Treatment planning. *British Dental Journal* 1999; 186 (11).
3. Jivraj S, Corrado P, Chee W. An interdisciplinary approach to treatment planning in implant dentistry. *British Dental Journal* 2007; 202 (1): 11-18.
4. Wikipedia www.wikipedia.com.mx
5. Palazzo M, Massai L. The importance of the operating sequence: a multidisciplinary treatment approach. *Pract Proced Aesthet Dent* 2007; 19 (8): 483-9.
6. Roblee RD. *Interdisciplinary dentofacial therapy. A comprehensive approach to optimal patient care*. Chicago, IL: Quintessence Publishing, 1994: 17-43.
7. Meadows LM, Verdi AJ, Crabtree BF. Keeping up appearances: using qualitative research to enhance knowledge of dental practice. *J Dent Educ* 2003; 67: 981-90.
8. Lambert H. Accounting for EBM: Notions of evidence in medicine. *Soc Sci Med* 2006; 62: 2633-45.
9. Bader HI. Treatment planning for implants versus root canal therapy: a contemporary dilemma. *Implant Dent* 2002; 11: 217-23.
10. Dawson AS, Cardaci SC. Endodontics versus implantology: to extirpate or integrate? *Aust Endod J* 2006; 32: 57-63.
11. Doyle SL, Hodges JS, Pesun IJ, Baisden MK, Bowles WR. Factors affecting outcomes for single-tooth implants and endodontic restorations. *J Endod* 2007; 33: 399-402.
12. Salinas TJ, Eckert SE. In patients requiring single – tooth replacement, what are the outcomes of implant – as compared to tooth – supported restorations? *Int J Oral Maxillofac Implants* 2007; 22 (Supp I): 71-95.
13. Iqbal MK, Kim S. For teeth requiring endodontic treatment, what are the differences in outcomes of restored endodontically treated teeth compared to implant-supported restorations? *Int J Oral Maxillofac Implants* 2007; 22 (Supp I): 96-116.
14. Clínicas odontológicas de Norteamérica. *Endodoncia*. Ed. Interamericana, 1984; 4: 917-921.
15. Shillenburg, Herbert T. *Fundamentos esenciales de prótesis fija*. 3ª edición. Ed. Quintessence S.L., Barcelona, 2000.
16. Reeh, E, Messer H, Douglas W. Reduction in tooth stiffness as a results of endodontic and restorative procedures. *J Endod* (1989), 15:512.
17. Steven A, Aquilino, Caplan DJ. Relationship between crown placement and the survival of endodontically treated teeth. *J Prosthet Dent* 2002; 87: 256-63.
18. Helling I, Gorfil C et al. Endodontic failure caused by inadequate restorative procedures: Review and treatment recommendations. *J Prosthet Dent* 2002; 87: 674-8.
19. Lui JL. Composite resin and reinforcement of flared canals using light-transmitting plastics posts. *Quintessence Int* 1994; 25: 313-319.
20. Thomas J. Salinas, DDS, Michael S. Block, DMD, and Avishai Sadan, DMD2004 American Association of Oral and Maxillofacial Surgeons Fixed Partial Denture or Single-Tooth Implant Restoration? Statistical Considerations for Sequencing and Treatment. *J Oral Maxillofac Surg* 62:2-16, 2004, Suppl 2.
21. Jones SD, Jones FR. Tissue-integrated implants for the partially edentulous patient. *J Prosthet Dent* 1988; 60: 349-54.
22. Blomberg S, Lindquist LW. Psychological reactions to edentulousness and treatment with jawbone-anchored bridges. *Act Psychiatr Scand* 1983; 68: 251-62.
23. Balshi TJ, Wolfinger GJ. Restoring lost vertical dimension of occlusion using dental implants: A clinical report. *Int J Prosthodont* 1996; 9: 473-8.
24. Henke DA, Fridrich TA, Aquilino SA. Occlusal rehabilitation of a patient with dentinogenesis imperfect: a clinical report. *J Prosthet Dent* 1999; 81: 503-6.
25. Kvist T, Reit C. The perceived benefit of endodontic retreatment. *International Endodontic Journal* 2002: 359-365.
26. Phuong D, Doan, Goldstein GR. The use of a diagnostic matrix in the management of the severely worn dentition. *J Prosthodont* 2007; 16: 277-281.
27. Pjetursson BE, Tan K, Lang NP, Bragger U, Egger M, Zwahlen M. A systematic review of the survival and complication rates of fixed partial dentures (FPDs) after an observation period of at least 5 years. IV. Cantilever or extension FPDs. *Clin Oral Implant Res* 2004; 15: 625-642.
28. Marchack et al Customization of milled zirconia copings for all-ceramic crowns: A clinical report. *J Prosthet Dent* 2008; 99: 169-173.
29. May KB et al. Precision of fit: The proceram allceram crowns. *J Prosthet Dent* 1998; 80: 394-404.

Dirección para correspondencia:
Susana Mendoza Rivera
 E-mail: susy.mrivera@gmail.com