



Tumor desmoide mandibular. Reporte de un caso

Mandibular desmoid tumor. Case report

Doroteo Vargas López,* Ronald Rojas Villegas,§ Víctor García Alcaraz,* Sara Guadalupe García Amador^{||}

RESUMEN

El tumor desmoide es una proliferación fibroblástica de tejido musculoaponeurótico, fascia o periostio, de origen desconocido. Generalmente aparece como un tumor solitario y puede estar en relación con el síndrome de Gardner. Es una lesión rara, que representa menos del 0.03% de todos los tumores, con una incidencia anual de 2-4 casos/100,000 habitantes. Se suele manifestar como una masa cuya sintomatología dependerá de la localización. Tiene capacidad de invasión local sin ocasionar metástasis a distancia y altas tasas de recurrencia local tras la cirugía, incluso con márgenes amplios. Se presenta el caso de un paciente masculino de 12 años, quien acude al Servicio de Cirugía Maxilofacial, del Hospital Regional Lic. Adolfo López Mateos por presentar aumento de volumen en rama ascendente mandibular del lado izquierdo.

Palabras clave: Tumor desmoide, mandibular.

Key words: Desmoid tumor, mandible.

ABSTRACT

Desmoid tumor is a fibroblastic proliferation of aponeurotic muscle tissue, fascia or periosteum of unknown etiology. It generally appears as a single tumor and can be related to Gardner's Syndrome. It is considered a rare lesion, representing less than 0.03% of all tumors, with an annual incidence of 2-4 cases per 100,000 inhabitants. It usually appears as a mass (body) with symptomatology associated to location. It has the potential of achieving local invasion without progressing to metastasis. These tumors experience high rates of local recurrence after surgery, even when with wide margins have been respected. A case of a 12 year old male patient is presented. He attended the Maxillofacial Surgery Service of the Hospital Regional Adolfo Lopez Mateos due to a volume increase of the left ascending mandibular ramus.

INTRODUCCIÓN

Existe un grupo mal definido de hiperplasias, de células fibroblásticas, denominadas fibromatosis que varían desde la cicatriz queloide postinflamatoria, hasta fibrosis no neoplásicas, abarcando también lesiones intermedias entre fibromas y fibrosarcomas conocidas como *fibromatosis agresivas (tumores desmoides)*.¹

El tumor desmoide es una proliferación fibroblástica de tejido musculoaponeurótico, fascia o periostio, la cual consiste en una tumoración solitaria, indolora, no capsulada y pobremente definida, de consistencia firme y de color grisáceo y, de crecimiento lento y progresivo; benigna, pero localmente invasiva y con tendencia a la recurrencia y es capaz de encapsular las estructuras neurovasculares adyacentes.² Su evolución puede ser impredecible y cuando la lesión se localiza en la cabeza o en el cuello, la proximidad de estructuras vitales complejas puede complicar su evolución o su tratamiento.

Generalmente aparece como un tumor solitario y puede estar en relación con el síndrome de Gardner.^{2,3}

Existe muy poco conocimiento acerca de su etiología. Algunos estudios sugieren la posibilidad de algún defecto genético. Otras correlaciones apoyan el posible papel del traumatismo⁶ y la estimulación estrogénica como causas de esta lesión.^{1,4-6}

INCIDENCIA Y PREVALENCIA

Es una lesión rara, que representa menos del 0.03% de todos los tumores, con una incidencia

* Médico adscrito al Servicio de Cirugía Maxilofacial del Hospital Regional «Adolfo López Mateos» ISSSTE.

§ Cirujano Maxilofacial de Práctica Privada.

^{||} Ex residente del Servicio de Cirugía Maxilofacial, Hospital Regional «Lic. Adolfo López Mateos» ISSSTE.

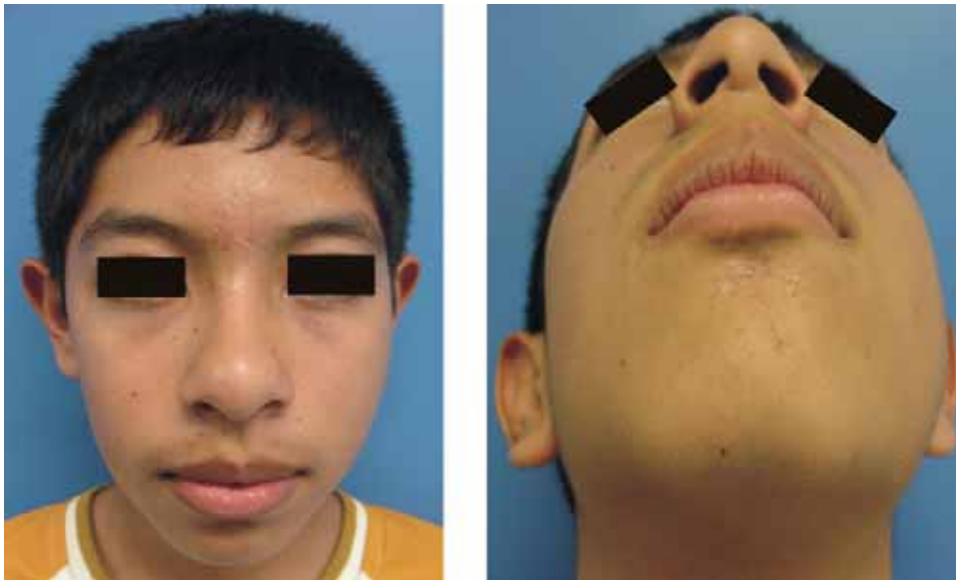

Figura 1. Fotografía frontal y caudocefálica del paciente.

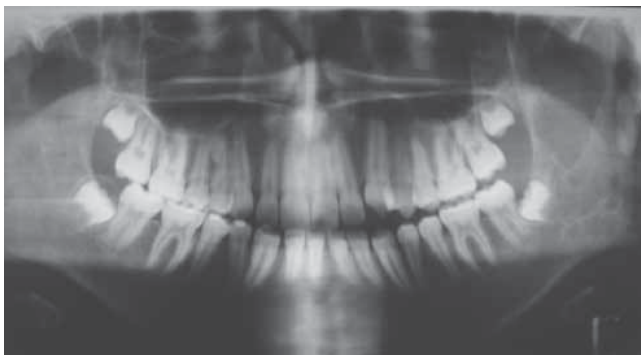


Figura 2. Ortopantomografía.

anual de 2-4 casos/100,000 habitantes. Supone el 0.3% de los tumores benignos y el 0.06% de todos los tumores óseos.

Los tumores desmoides asociados con la poliposis adenomatosa familiar son 1,000 veces más frecuentes que en la población general. Tienen una predominancia femenina 2:1, la prevalencia de tumor desmoide en esta enfermedad es del 7-12%. En estos pacientes, la localización es preferentemente abdominal, el 42% de ellos intraabdominales y el otro 40% en la pared abdominal.⁷

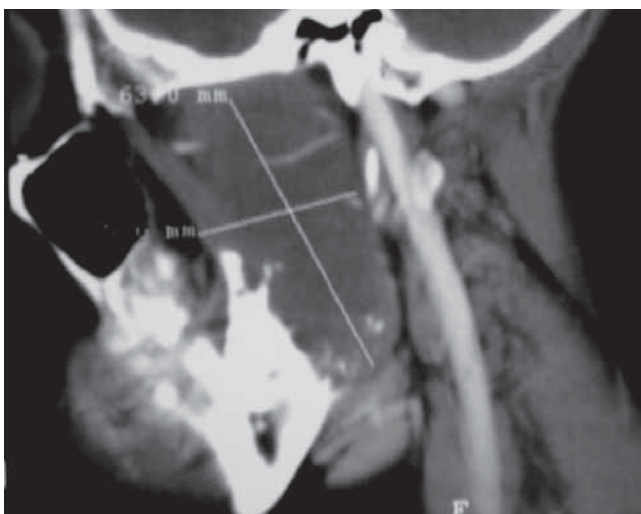


Figura 3. Tomografía computada, corte sagital, se puede observar el tamaño de la lesión.

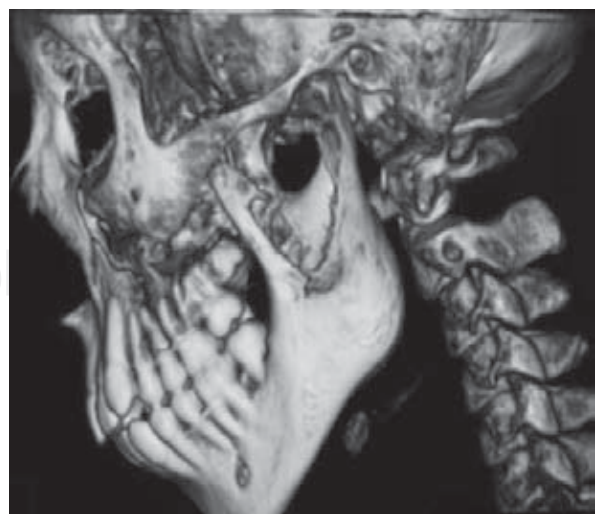


Figura 4. Reconstrucción tridimensional, se observa lisis de tejido óseo en 2 tercios de la rama mandibular.

CLÍNICA

Estos tumores se manifiestan como una masa cuya sintomatología dependerá de la localización. Habitualmente tienen un patrón de crecimiento lento, alcanzando grandes tamaños. En 10% de los casos se presentan patrones de crecimiento rápido y también se han descrito casos de regresión espontánea.⁸

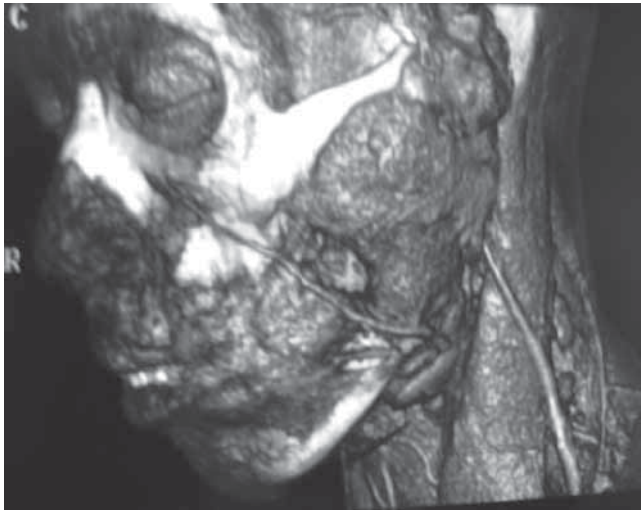


Figura 5. Reconstrucción tridimensional de tejidos blandos.

DIAGNÓSTICO

El diagnóstico se establece en base a los hallazgos obtenidos de la clínica, los estudios radiológicos e histopatológicos.⁹

CASO CLÍNICO

Paciente masculino de 12 años, acude al Servicio de Cirugía Maxilofacial, del Hospital Regional Lic. Adol-

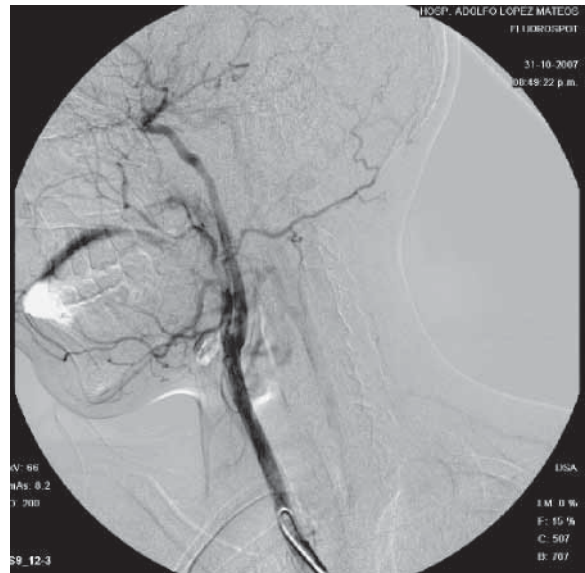

Figura 6. Angiografía.

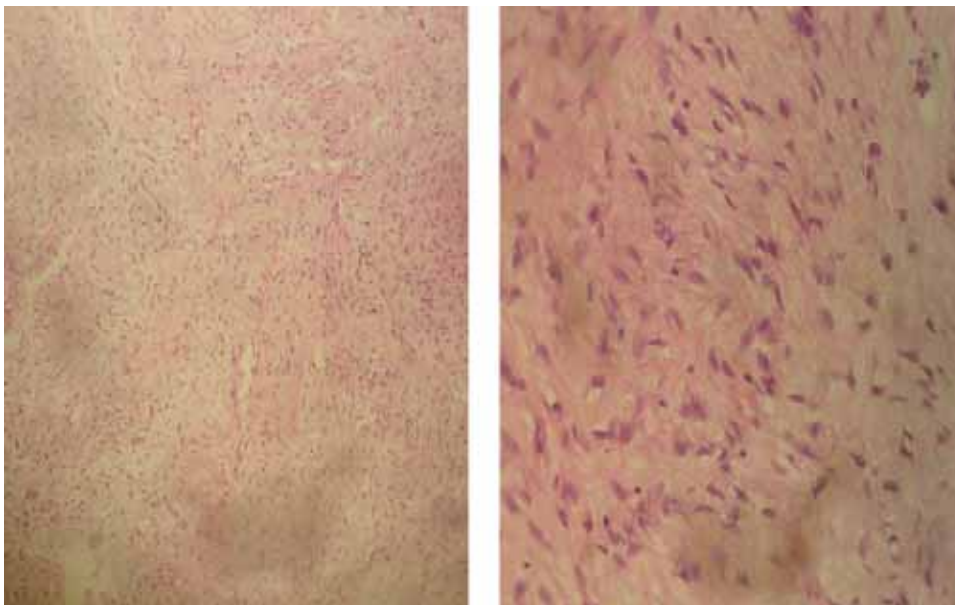


Figura 7. Cortes histológicos.

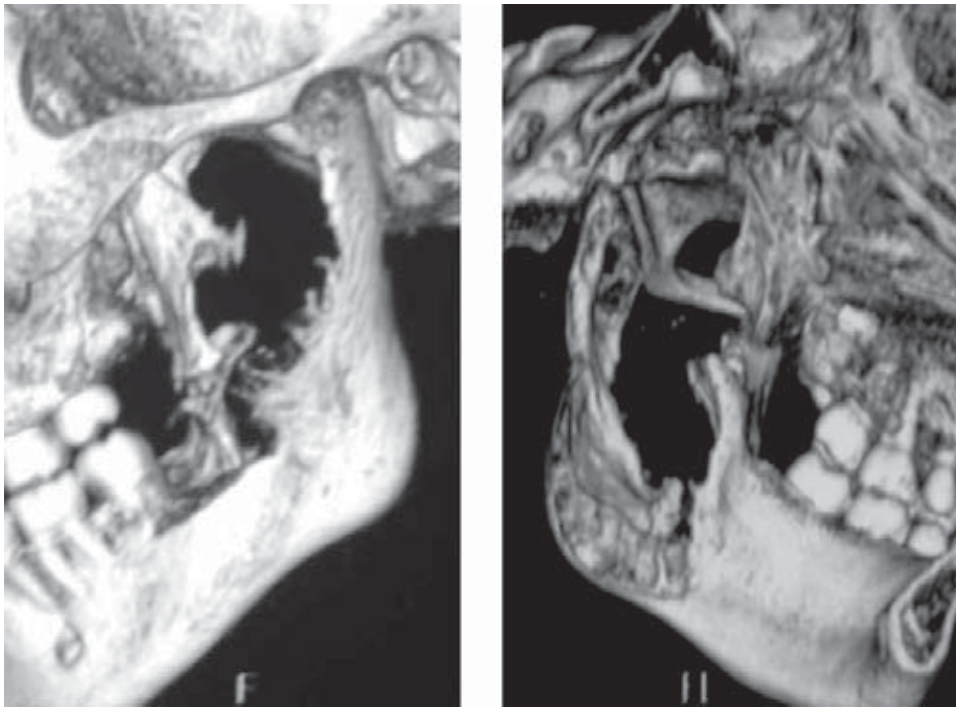


Figura 8. Tomografía con reconstrucción tridimensional.

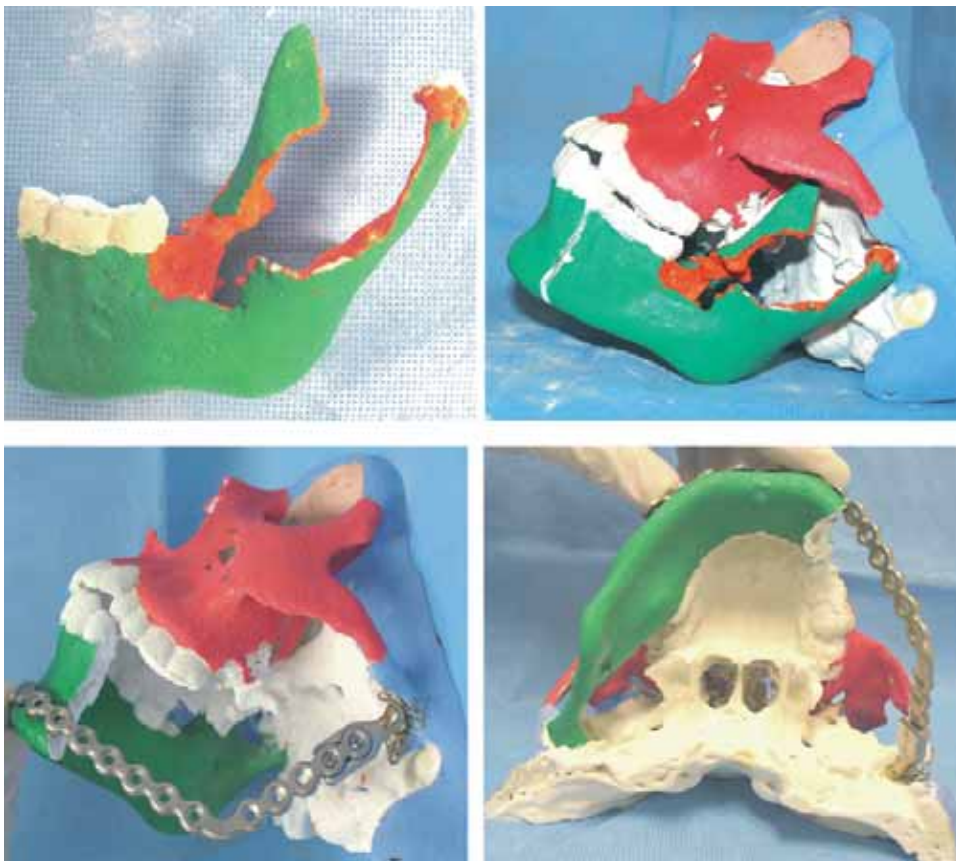


Figura 9. Estereolitografía, en la cual se adapta placa de reconstrucción mandibular.

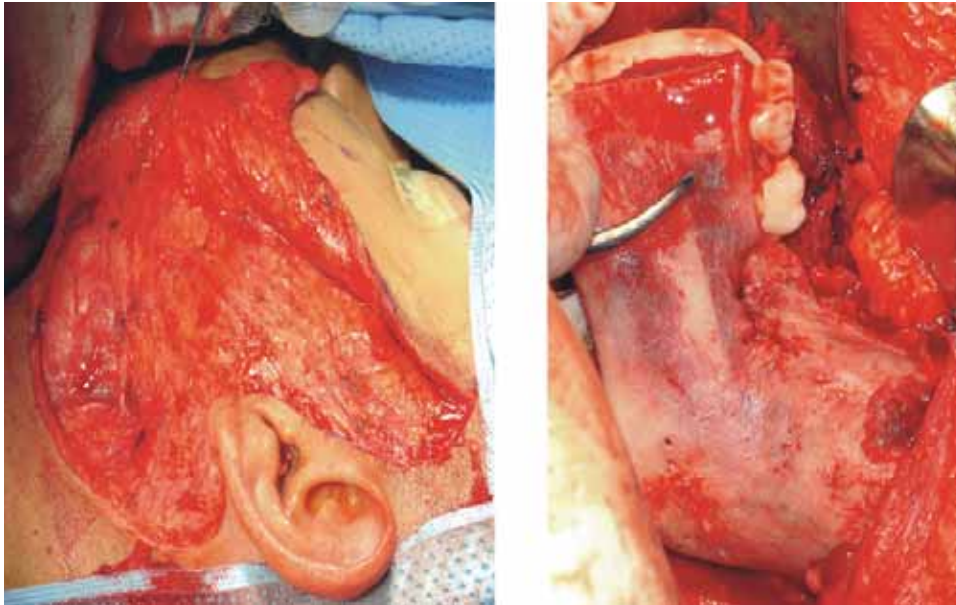


Figura 10. Abordaje quirúrgico y hemimandibulectomía.

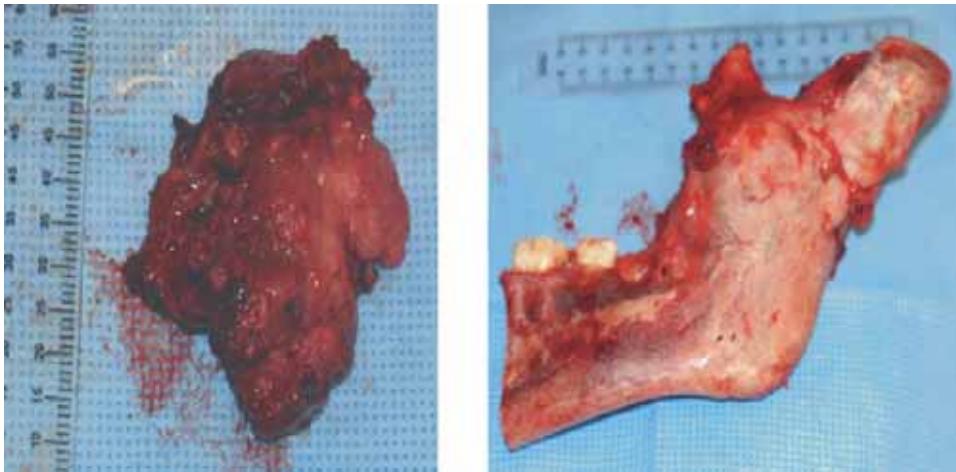

Figura 11. Masa tumoral de tejidos blandos (fibromatosis) y pieza quirúrgica de hemimandibulectomía.

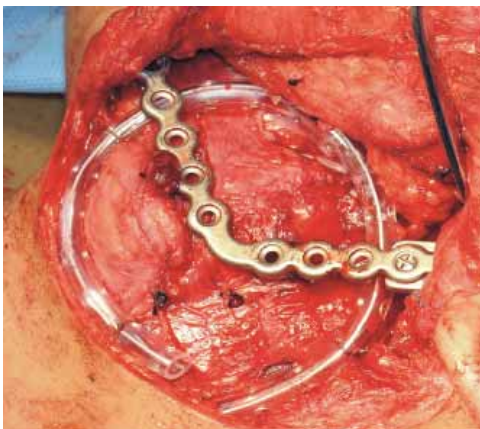


Figura 12. Colocación de placa de reconstrucción.

fo López Mateos por presentar aumento de volumen en rama ascendente mandibular del lado izquierdo, de aproximadamente 1 mes de evolución, limitando la apertura oral, doloroso, indurado, de aproximadamente 3 cm de diámetro, no desplazable, no eritematoso, no hiperémico o hipertérmico (*Figura 1*).

En la ortopantomografía, se observa zona radiolúcida en rama y cuerpo mandibular izquierdo, con tercer molar en proximidad de la región de la lesión (*Figura 2*).

Se solicita tomografía computarizada, reconstrucción 3D en la cual se observa zona hipodensa en rama ascendente mandibular izquierda, lisis ósea y masa tumoral de aproximadamente 8 x 6 cm de diámetro extendiéndose hacia la fosa infratemporal (*Figuras 3-5*).

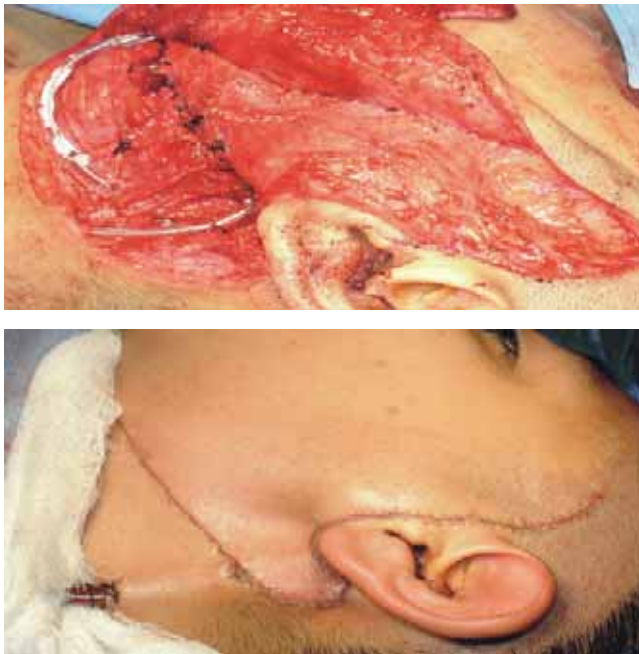

Figura 13. Sutura por planos.

Se realiza angiografía para descartar compromiso vascular (*Figura 6*).

Bajo anestesia locorregional se realiza biopsia incisional y se envía muestra a patología.

El estudio anatomopatológico reporta tumor desmoide extraabdominal (*Figura 7*).

Se solicita tomografía de control y estereolitografía (*Figuras 8 y 9*).

Mediante abordaje temporal, preauricular, retro-mandibular con extensión submandibular, disección, descubriendo rama y cuerpo mandibular izquierdos, se retira masa tumoral de tejidos blandos, y se realiza hemimandibulectomía, con colocación de placa de reconstrucción mandibular (*Figuras 10-13*).

Con base al estudio anatomopatológico, se confirma el diagnóstico de tumor desmoide. Actualmente el paciente cursa con evolución favorable, con parálisis facial en remisión; sin datos de recidiva, en vigilancia estrecha (*Figura 14*).

DISCUSIÓN

Enzinger y Weiss¹⁰ distinguen entre tumores desmoides superficiales y profundos. Dentro de los superficiales, se incluyen los tipos palmar, plantar y genital. La fibromatosis profunda incluye los subtipos abdominal, intraabdominal y extraabdominal. Según esta clasificación, los tumores desmoides de cabeza y cuello

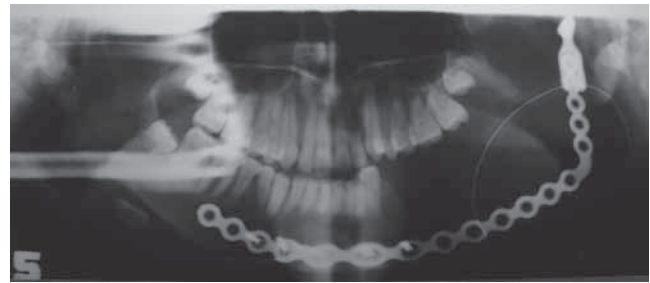

Figura 14. Ortopantomografía de control.

pertencen al grupo de fibromatosis profunda de tipo extraabdominal.

La OMS lo define como un tumor benigno caracterizado por la presencia de abundantes fibras colágenas formadas por células tumorales. El tumor es pobremente celular y los núcleos son ovoideos o alargados. No presentan celularidad.

Existen muy pocos casos reportados en la bibliografía de tumores desmoides de cabeza y cuello, cuya incidencia se sitúa entre el 9.5 y 33%, dentro de los cuales el 85% se localiza en el cuello. También se han reportado otras localizaciones menos frecuentes como en cara, cavidad oral, cuero cabelludo senos paranasales y órbita.¹¹⁻¹⁴ Pueden aparecer en cualquier grupo de edad, aunque es más frecuente entre la 3ª y 4ª décadas de la vida.

No hay signos radiográficos característicos. En general, es una lesión radiolúcida que expande la cortical y la adelgaza. La lesión se rodea por un margen delgado de hueso reactivo. Gammagráficamente, hay aumento de captación del radiotrazador en las lesiones.

El tratamiento de elección es la resección en bloque con un margen ancho, aunque se han reportado altas tasas de recurrencia local tras la cirugía, incluso con márgenes amplios.

La radiación puede indicarse sólo para los tumores inoperables o enfermedad residual después de la cirugía marginal.¹⁵

Por último, se ha descrito como efectivo el empleo de progesterona, AINE, warfarina, vitaminas K y C, tamoxifeno, testolactona y algunos antineoplásicos como adriamicina, decarbazina, vincristina, etc.² También se ha propuesto el empleo de antiestrógenos y antiinflamatorios como alternativa de tratamiento en tumores irresecables.^{16,17}

REFERENCIAS

1. Cotrán RS, Kumar V, Collins TR. *Patología estructural y funcional*. 6ª edición. Ed. McGraw Hill Interamericana: España, 2000: 1308-9.

2. Siegel NS, Bradford CR. Fibromatosis of the head and neck: a challenging lesion. *Otolaryngol Head Neck Surg* 2000; 123: 269-75.
3. Allen E. *Tratado de cirugía ortopédica*. Tomo I. Ed. Panamericana: México, 1996.
4. Tan YY, Low CK, Chong PY. A case report on aggressive fibromatosis with bone involvement. *Singapore Med J* 1999; 40 (2): 111-2.
5. Abrams GD. Disturbances of growth, cellular proliferation and differentiation. In: Price SA, Wilson LM. *Pathophysiology. Clinical concepts of disease processes*. 4th edition. International: Mosby, 1992: 94-5.
6. Tejpar S, Nollet F, Li C, Wonder JS, Michils G, dal Cin P. Prevalence of beta-catenin mutations and beta-catenin dysregulation in sporadic aggressive fibromatosis (desmoid tumour). *Oncogene* 1999; 18 (47):.
7. Bertario L, Russo A, Sala P, Eboli M. Genotype and phenotype factors as determinants of desmoid tumors in patients with familial adenomatous polyposis. *Int J Cancer* 2001; 95: (102) 6615-20.
8. Peterschulte G, Lickfeld T, Moslein G. The desmoid problem. *Chirurg* 2000; 71: 89.
9. Tostevin PMJ, Wyatt M, Hosni A. Six cases of fibromatosis of the head and neck in children. *Int J Pediatr Otorhinolaryngol* 2000; 53: 235-244.
10. Enzinger FM, Weiss SW. *Soft tissue tumors*. 3rd ed. St Louis: Mosby; 1995.
11. Masson JK, Soule EH. Desmoid tumors of the head and neck. *Am J Surg* 1966; 112: 615-22.
12. Conley J, Healy WV, Stout AP. Fibromatosis of the head and neck. *Am J Surg* 1996; 112: 609-14.
13. Gnepp DR, Henley J, Weiss S et al. Desmoid fibromatosis of the sinus tract and nasopharynx. A clinicopathologic study of 25 cases. *Cancer* 1996; 78: 2572-9.
14. Rao BN, Horowitz ME, Parham DM et al. Challenges in the treatment of childhood fibromatosis. *Arch Surg* 1987; 122: 1296-8.
15. Lackner H, Urban C, Kerbl R, Schwinger W, Beham A. Noncytotoxic drug therapy in children with unresectable desmoid tumors. *Cancer* 1997; 80 (2): 334-4.
16. Ballo MT, Zagars GK, Pollack RA. Desmoid tumor: Prognostic factors an outcome after surgery radiation therapy, or combined surgery and radiation therapy. *J Clin Oncol* 1999; (17): 158-167.
17. Leithner A, Schnack B, Katterschatka T, Wiltschke C, Amann G, Windhager R et al. Treatment of extra-abdominal desmoid tumor with interferon-alpha with or without tretinoin. *J Surg Oncol* 2000; 73 (1): 21-5.

BIBLIOGRAFÍA COMPLEMENTARIA

18. Batsakis JG, Raslan W. Pathology consultation extraabdominal desmoid fibromatosis. *Ann Otol Rhinol Laryngol* 1994; 103: 331-4.
19. El-Sayed Y. Fibromatosis of the head and neck. *J Laryngol Otol* 1992; 106: 459-62.
20. Eitamo JJ, Hayry P, Nykri E et al. The desmoid tumor I. Incidence, sex, age, and anatomical distribution in the finish population. *Am J Clin Pathol* 1983; 77: 665-73.
21. Welling RE, Hermann ME, Kasper GC. Experience with desmoid tumor in a community teaching hospital. *J of Surg Oncol* 1992; 49 (2): 113-5.
22. Enzinger FM, Shiraki M. Musculoaponeurotic fibromatosis of the shoulder girdle (extra-abdominal desmoid). Analysis of ten cases followed up for ten of more years. *Cancer* 1967; 20: 1131-40.
23. Das Gupta TK, Brasfield RD, O Hara J. Extra-abdominal desmoids: a clinicopathologic study. *Ann Surg* 1969; 170: 109-21.
24. Johns MM, Taylor RA, Bogdasarian RS. Quiz case 2. *Arch Otolaryngol Head Neck Surg* 2000; 126: 905.
25. Hayry P, Reitamo JJ, Totterman S et al. The desmoid tumor. II. Analysis of factors possibly contributing to the etiology and growth behaviour. *Am J Clin Pathol* 1982; 77: 681-5.

Dirección para correspondencia:

Dr. Doroteo Vargas López

Hospital Regional «Lic. Adolfo López Mateos» ISSSTE

Av. Universidad Núm. 1321 Col. Florida,

Delegación Álvaro Obregón.

E-mail: dovarlo@yahoo.com.mx