



## Tratamiento de ortodoncia en el paciente adulto periodontalmente comprometido: Caso clínico

### *Orthodontic treatment in adult patients with periodontal risk: Case report*

Elizabeth Ruiz Cázares,\* Rolando González López<sup>§</sup>

#### RESUMEN

El tratamiento de ortodoncia en el paciente adulto es una práctica común en nuestros días, que nos lleva a considerar aspectos periodontales y biomecánicos especiales. El caso clínico que aquí se presenta involucra a un paciente adulto al cual se realizó tratamiento de ortodoncia, presentando antecedentes de periodontitis crónica moderada, una maloclusión traumática Clase III y una autoestima baja.

**Palabras clave:** Tratamiento de ortodoncia en adultos, paciente periodontalmente comprometido, maloclusión clase III.

**Key words:** Orthodontics in adult patients, periodontal compromised patient, Class III malocclusion.

#### ABSTRACT

The orthodontic treatment in adult patients is a common practice, leading us to consider special periodontal and biomechanical aspects. The case reported in this article involves an adult patient treated with orthodontics, having a dental history of moderated chronic periodontal disease, traumatic occlusion Class III and low self-esteem.

#### INTRODUCCIÓN

Se debe dar especial atención al estado periodontal del paciente adulto porque es más probable que ellos ya hayan experimentado algún tipo de enfermedad periodontal.<sup>1,2</sup>

La maloclusión y la posición anormal de los dientes son reconocidos como causas potenciales de la enfermedad periodontal cuando están ocasionando traumatismo oclusal.<sup>3</sup> Esto es debido a que el estrés funcional excesivo puede iniciar cambios inflamatorios en el periodonto y por tanto desencadenar el proceso bacteriano destructivo.<sup>4,5</sup>

Frecuentemente las condiciones periodontales pretratamiento de ortodoncia del paciente adulto incluyen defectos infraóseos, furcas involucradas, dehiscencias de tejidos blandos y duros, así como cráteres interproximales.<sup>6</sup> Es preciso aclarar que a pesar del compromiso periodontal, se ha demostrado que el tratamiento ortodóncico ya no es una contraindicación en la terapia para la periodontitis severa en el adulto y que incluso puede mejorar las posibilidades de salvar y restaurar la dentición deteriorada.<sup>7</sup>

Otros estudios han demostrado que el movimiento dental dentro de los defectos óseos, como la extrusión ortodóncica y la inclinación labial de los dientes anteriores puede ser llevada a cabo sin afectar el pe-

riodonto de soporte cuando existe un buen control de placa.<sup>8-12</sup>

#### CONSIDERACIONES BIOMECÁNICAS

En los adultos, la respuesta del tejido a las fuerzas ortodóncicas que incluyen la movilización celular y la conversión de las fibras de colágeno es mucho más lenta que en niños o adolescentes.<sup>13</sup> Así mismo, en este tipo de pacientes, las zonas de hialinización se forman más fácilmente del lado de presión cuando se aplica una fuerza ortodóncica, dificultando el movimiento en la dirección que se pretende.<sup>14</sup>

Por otro lado, se debe recordar que el centro de resistencia de un diente unirradicular se localiza al 40% de la distancia de la cresta alveolar al ápice,<sup>15</sup> y el centro de resistencia de un molar sin reducción periodontal está localizado en el área de la furca.<sup>16,17</sup> La localización exacta está influenciada por el largo de

\* Residente del Departamento de Ortodoncia, División de Estudios de Postgrado e Investigación.

§ Profesor del Departamento de Ortodoncia, División de Estudios de Postgrado e Investigación.

la raíz, el nivel marginal de hueso, y las características del ligamento periodontal,<sup>18</sup> por lo que en las denticiones periodontalmente comprometidas y la pérdida de hueso alveolar es el resultado de que el centro de resistencia del diente involucrado migre apicalmente, y el efecto completo sobre el diente será más de inclinación que de movimiento en cuerpo.<sup>19</sup>

La mecanoterapia en adultos debería de involucrar el movimiento en cuerpo puro (translación) lograda con fuerzas ligeras para evitar la sobrecarga del periodonto.<sup>20-22</sup>

Se ha reportado que la reabsorción radicular de uno a tres milímetros se asocia con movimientos de intrusión de los incisivos en pacientes adultos mostrando una pérdida marginal de hueso. Por ende las fuerzas ligeras (entre 5 y 15 g por diente) son recomendadas cuando el periodonto es sano en adultos.<sup>23</sup>

Sin embargo, la combinación de la intrusión ortodóncica y el tratamiento periodontal han demostrado mejorar las condiciones del periodonto comprometido, sólo si la higiene se mantiene y los tejidos son saludables.<sup>24</sup>

#### PRECAUCIONES PARA REALIZAR UN TRATAMIENTO ORTODÓNCICO EN ESTE TIPO DE PACIENTES

Se ha demostrado que la regeneración del ligamento periodontal no ocurre cuando se presenta inflamación en los tejidos periodontales, dicha inflamación debe ser controlada a través del tratamiento periodontal.<sup>25</sup> En pacientes con periodontitis activa (bolsas profundas infectadas con placa y sangrado durante el sondeo), el movimiento ortodóncico puede acelerar el proceso de la enfermedad incluso cuando existe una buena higiene.<sup>6,26,27</sup>

Por otro lado, debe considerarse el explicar al paciente las repercusiones positivas en cuanto a su con-

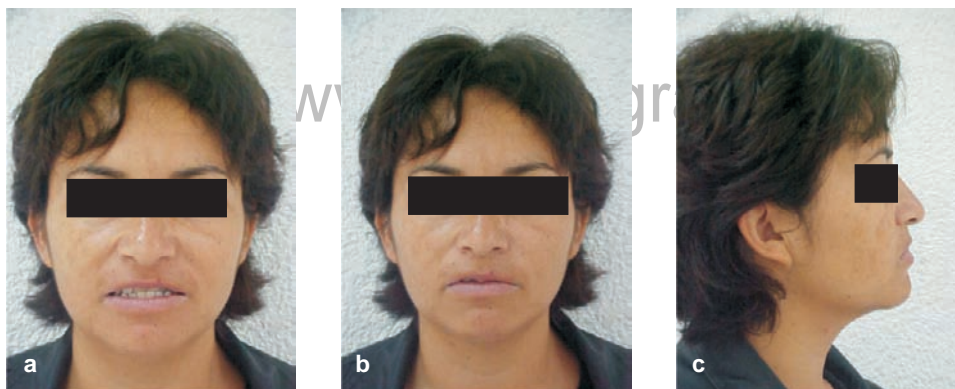
cepto de autoimagen para lograr una actitud que nos permita obtener la máxima cooperación del paciente durante el tratamiento.<sup>28</sup>

#### REPORTE DEL CASO

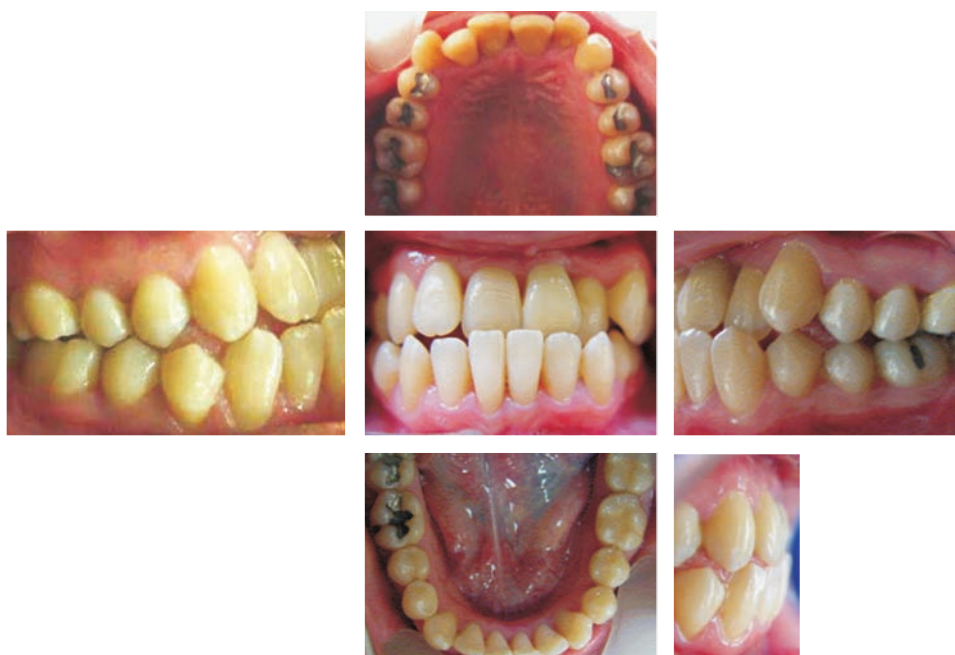Se presentó al Departamento de Ortodoncia de la División de Estudios de Postgrado e Investigación de la Facultad de Odontología de la UNAM un paciente de género femenino de 30 años de edad, referida por el Departamento de Periodoncia para corregir su maloclusión, sin embargo, refiere: «me mandaron del Departamento de periodoncia para corregir mi mordida, pero me da miedo de que se me caigan los dientes pues siento movilidad». Su historia médica no reportaba ningún antecedente de relevancia, sin embargo su historia clínica dental incluía la remoción quirúrgica de un quiste periodontal que había afectado la integridad pulpar de los incisivos centrales superiores y el lateral superior derecho, teniendo que recurrir al tratamiento endodóncico de esos dientes.

De igual forma se sometió a cirugías periodontales de los 4 sextantes y estuvo bajo tratamiento de control de placa y bolsas por 3 años. El análisis facial indica una retrusión maxilar, líneas medias desviadas en ambas arcadas y perfil Clase III por hipoplasia maxilar corroborada por la depresión malar bilateral; el ángulo nasolabial cerrado que compromete la estética del perfil y la línea de sonrisa negativa no permite que se observe más del 25% de los dientes superiores y la sobreerupción de los incisivos inferiores que producen una exposición de 3 mm (*Figura 1*).

Dentro de su lista de problemas dentales se encontraba la línea media dental desviada en ambas arcadas, retroinclinación de dientes superiores y proinclinación de dientes inferiores aunado al apiñamiento (*Figura 2*).



**Figura 1.** a) Fotografía de sonrisa, b) fotografía de frente, c) Fotografía de perfil.



**Figura 2.** Se observa clase III molar izquierda y derecha, clase II canina derecha, clase III canina izquierda, mordida cruzada anterior, línea media desviada dental y mandibular, apiñamiento bimaxilar, retroinclinación de superiores y proinclinación de inferiores.

Bolsas periodontales sin sangrado de 4 a 6 mm en el segmento anterior superior e inferior con pérdida de cresta ósea (*Cuadro I y figura 3*).

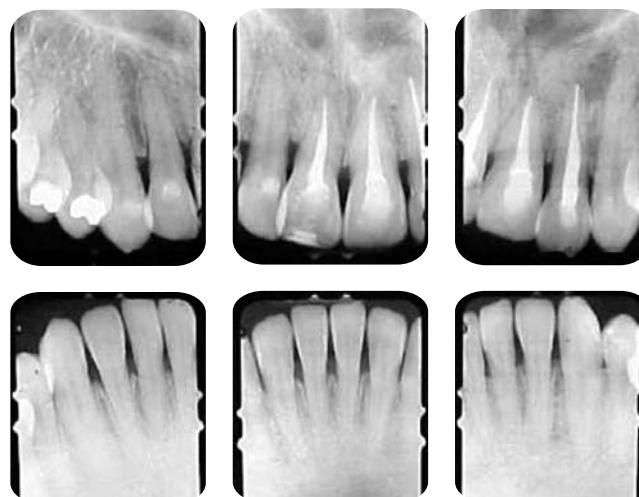
El diagnóstico cefalométrico realizado con los análisis de Ricketts, Jaraback, Downs, McNamara, Steiner y el estandarizado para la UNAM, indica que se trata de una maloclusión clase III esquelética por hipoplasia maxilar, tipo de crecimiento horizontal, perfil retrusivo maxilar, apiñamiento bimaxilar y mordida cruzada anterior (*Cuadro II*).

### OBJETIVOS DEL TRATAMIENTO

Los objetivos se basaron en conseguir una oclusión estable descruzando la mordida y dando las inclinaciones dentales adecuadas para mejorar las condiciones funcionales y por ende establecer un ambiente que favoreciera las condiciones de salud periodontal a largo plazo.

El tratamiento quirúrgico fue contemplado para obtener óptimos resultados y mejorar la estética facial de la paciente, sin embargo esto no tenía relevancia para ella, pues su estado anímico, baja autoestima y su historial dental la llevaron a decidir que no aceptaría los riesgos que conlleva un tratamiento ortodóncico-quirúrgico.

El objetivo inicial se basó en alinear los dientes para eliminar el apiñamiento, descruzar la mordida y buscar una postura mandibular funcional. Posteriormente se daría una forma de arcadas adecuada, corrigiendo líneas medias y mejorando las inclinaciones



**Figura 3.** Radiografías periapicales que muestran el pobre nivel de cresta alveolar en los incisivos superiores e inferiores.

dentales para finalmente lograr un asentamiento adecuado localizando interferencias oclusales producidas por las discrepancias de desgaste oclusal funcional pretratamiento.

### PROGRESO DEL CASO

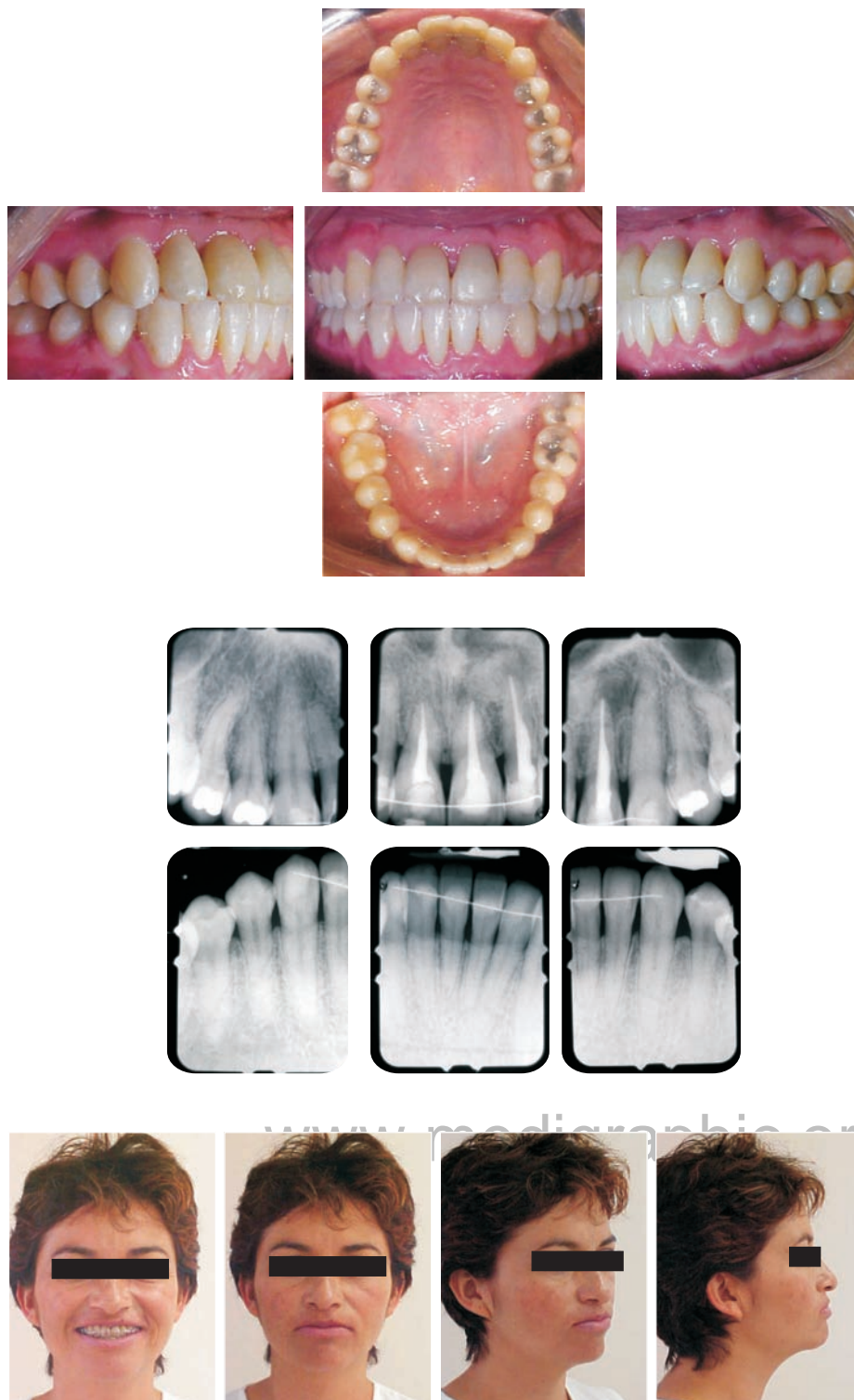Se colocaron brackets con prescripción de Roth slot .018 x .025 en la arcada superior e inferior. Se inició





El caso fue revalorado completamente, observándose cambios positivos en las relaciones dentales, esqueléticas y parodontales (nivel de crestas alveolares),

por lo que se decidió hacer movimientos selectivos con cadenas elásticas continuas para obtener las clases molares y caninas adecuadas (*Figura 4 y Cuadro II*).



**Figura 5.** Se observan fotografías intraorales con relaciones caninas y molares en Clase I, líneas medias coincidentes y sobremordida vertical y horizontal aceptables, la encía se observa de color rosa pálido y sin sangrado. Las radiografías periapicales demuestran la remodelación positiva de las crestas marginales tanto en dientes superiores como inferiores. Las fotografías extraorales definen la proyección facial final.

Finalmente se asentó el caso usando elásticos de arriba hacia abajo de 1/8 pesados y seccionando los arcos a nivel de premolares y caninos. Se colocaron retenedores fijos anteriores, conjuntamente con placas Hawley superior e inferior.

### RESULTADOS DEL CASO

El resultado del caso, obtenido a los 16 meses de tratamiento, en cuanto a las relaciones interdentes

se logró obtener una clase I molar y canina, una forma de arcadas correspondientes (ovoidales) y una sobremordida horizontal aceptable.

Periodontalmente la respuesta fue positiva, esto se puede corroborar con el sondeo periodontal obtenido un año postratamiento comparado con el referido pretratamiento (*Cuadro I*). Por otro lado, al observar las radiografías periapicales pre y postratamiento, es importante notar la remodelación positiva de las crestas óseas, sobre todo a nivel de los dientes anteriores

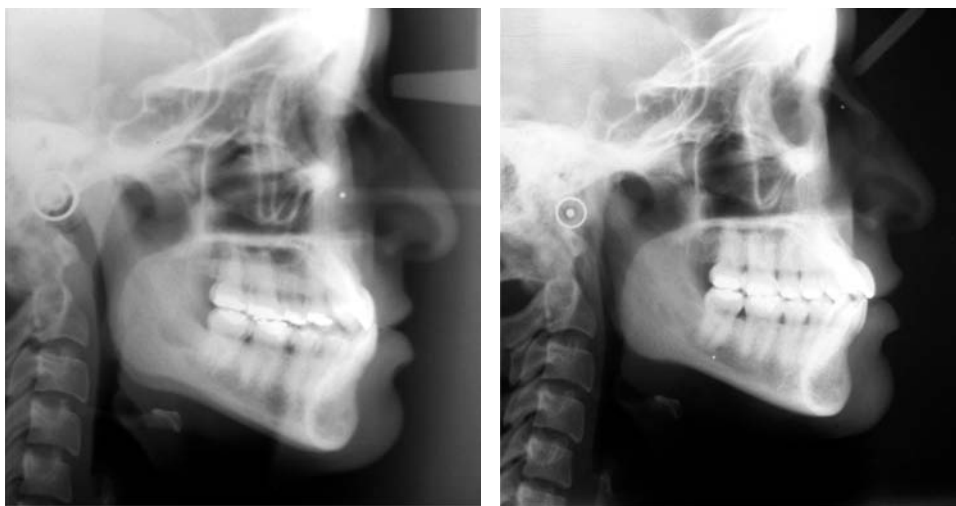


Figura 6. Cefalografía lateral de cráneo inicial y postratamiento.

Cuadro II. Análisis de Ricketts.

Análisis de Ricketts	Norma	Inicio	Progreso	Final
Relación molar	- 3 mm $\pm$ 3	-3 mm	-2 mm	-1 mm
Relación canina	-2 mm $\pm$ 3	-1.5 mm	-2 mm	-3.5 mm
Resalte incisivo	2.5 mm	-2 mm	2 mm	2 mm
Sobremordida	2.5 mm	2 mm	1 mm	1 mm
Extrusión inferior	1.25 mm	4 mm	1.5 mm	0 mm
Ángulo interincisal	130° $\pm$ 6	127°	119°	112°
Convexidad facial	2 mm $\pm$ 2	-2 mm	0.5 mm	-2 mm
Altura facial	47° $\pm$ 4	43°	43°	41°
Posición molar sup.	Edad +3 mm	19 mm	20 mm	18 mm
Protrusión incisivo inferior	1 mm $\pm$ 2.3	6 mm	5 mm	6 mm
Protrusión incisivo superior	3.5 mm $\pm$ 2.3	3 mm	7 mm	8 mm
Inclinación incisivo inferior	22° $\pm$ 4	30°	34°	36°
Inclinación incisivo superior	28° $\pm$ 4	22°	29°	31°
Altura posterior plano	0 mm $\pm$ 3	0 mm	3 mm	-2 mm
Inclinación plano oclusal	22° $\pm$ 4	12°	15°	17°
Profundidad facial	87 $\pm$ 3	93°	90°	90°
Eje facial	90 $\pm$ 3.5	93°	88°	93°
Cono facial	68 $\pm$ 3.5	68°	65°	68°
Plano mandibular	26 $\pm$ 4.5	20°	24°	22°
Inclinación de plano palatal	1 $\pm$ 3.5	1°	1°	1°
Profundidad maxilar	90 $\pm$ 3	90°	89.5°	89°
Altura maxilar	63 $\pm$ 3	58.5°	61°	58°

superiores; esto se corrobora con el color rosa pálido de la encía y la ausencia de sangrado y fluido crevicular. En el aspecto facial no se presentaron cambios de importancia; si bien la proquelia superior se esperaba por la proinclinación de los incisivos, la expresión de sonrisa mejoró notablemente (*Figura 5*). En el sentido cefalométrico se alcanzaron los objetivos esperados considerando que se trató de un caso compensatorio (*Cuadro II y figura 6*).

## DISCUSIÓN

En cierto tipo de maloclusiones, la remoción de placa y el cálculo subgingival en el espacio proximal inaccesible puede fallar, aunque la instrumentación sea muy cuidadosa durante la profilaxis, por lo que la ortodoncia debería enfocarse a corregir el problema periodontal existente.<sup>29-31</sup>

La planeación del tratamiento ortodóncico para cualquier maloclusión debería realizarse determinando el tipo y la secuencia de los procedimientos dentales, ya sea realizando el tratamiento de ortodoncia como parte de un tratamiento integral (mover el diente para mejorar un aspecto en particular de la oclusión de tal manera que se facilite el realizar otros procedimientos dentales que son necesarios para el control de la enfermedad y restaurar la función) o meramente ortodóncico (para resolver la maloclusión).<sup>32</sup>

Es de capital importancia el mantenimiento de una buena higiene en casos como éste, ya que con un control de placa adecuado, los dientes con reducido soporte periodontal pueden exponerse al movimiento dental exitosamente sin comprometer su situación periodontal.<sup>33,34</sup>

Lo anterior se confirma con estudios hechos en animales a los que se ha inducido una reducción periodontal, demostrando que sin placa, las fuerzas ortodóncicas y los movimientos dentales por sí mismos no provocan gingivitis.<sup>35,36</sup>

El monitoreo con radiografías periapicales para observar el nivel de crestas óseas durante el tratamiento es vital, pues las pruebas con sonda periodontal podrían alarmar la situación del paciente sin que exista una patología real, esto se fundamenta bajo el principio de que la hiperplasia gingival ha sido reportada después de colocar los aparatos ortodóncicos, lo que puede explicar el incremento en las pruebas de profundidad de bolsa durante el tratamiento.<sup>37-39</sup>

Por otro lado, se debe ser consciente que los patógenos periodontales han sido asociados con la inflamación gingival en el tratamiento ortodóncico y éstos pueden ser reducidos significativamente con la remoción de los aparatos y una profilaxis profesional.<sup>40</sup>

Además, la nueva arquitectura periodontal después de la realineación dental facilita la higiene oral mejorando las oportunidades del paciente de mantener el reducido pero saludable periodonto.<sup>41</sup>

Existen preguntas de tipo ético que deberíamos resolver en el tratamiento de pacientes periodontalmente comprometidos, como en los casos de discrepancias esqueléticas en los cuales el tratamiento ya sea ortodóncico-quirúrgico y el paciente se encuentra cómodo con su estética o anomalía y no aceptando un tratamiento quirúrgico. ¿En verdad, se puede pensar en una compensación y dejarlo «lo mejor que se pueda»? ¿estará en riesgo su estabilidad periodontal?; estas preguntas están hechas para enfatizar la necesidad de estudios cuantitativos adicionales que validen la predictibilidad de la maloclusión como factor etiológico de la enfermedad periodontal. Estos datos podrían resolver dilemas éticos creados por los límites de nuestro actual conocimiento, identificando parámetros más precisos de la ortodoncia como servicio de salud.<sup>42</sup>

## CONCLUSIONES

La ortodoncia en el paciente adulto periodontalmente comprometido, implica consideraciones biomecánicas especiales en las que el uso de fuerzas ligeras y continuas son un punto base para el éxito del tratamiento. Por otro lado, el control de placa y el constante monitoreo del periodonto nos permiten guiar el proceso ortodóncico de la mejor manera. Siempre que se logre obtener una relación interdental adecuada y una estabilidad óseodentaria el pronóstico periodontal será favorable.

Es importante destacar la necesidad del uso de retenedores fijos cementados, que disminuyen el movimiento secundario de estos dientes y permite así obtener un entorno favorable para la acción positiva de los mecanismos de reparación ósea.

Del estudio de los resultados del tratamiento de este caso clínico surge que debemos estar al tanto de los últimos avances en lo referente al desarrollo de los nuevos materiales como las aleaciones que nos ofrecen realizar movimientos biológicos; por otro lado debemos comprometernos con los hallazgos de las ciencias básicas, en particular, todo lo desarrollado en el área de la biología periodontal. Estos nuevos conocimientos son la base de nuestro diagnóstico, pronóstico y plan de tratamiento.

## REFERENCIAS

1. Papapanou PN, Wennstrom JL, Grondahl K. A 10-year retrospective study of periodontal disease progression. *J Clin Periodontol* 1989; 16: 403-11.

2. Lo'e H, Ånerud A, Boysen H, Morrison E. Natural history of periodontal disease in man. *J Clin Periodontol* 1986; 13: 431-45.
3. Goldman H, Schluger S, Fox L, Cohen DW. *Periodontal therapy*. 7ma. ed. Philadelphia: W.B. Saunders; 1990: 52.
4. Schwartz M, Lamster I, Fine J. *Clinical guide to periodontics*. Philadelphia: W.B. Saunders; 1995.
5. Solberg WC. The role of morphofunctional occlusal factors in periodontal disease. In: Carranza FA, editor. *Glickman's clinical periodontology*. 7th ed. Philadelphia: W. B. Saunders; 1990: 422-31.
6. Diedrich PR. Guided tissue regeneration associated with orthodontic therapy. *Sem Orthod* 1996; 2: 39-46.
7. Re S, Corrente G, Abundo R, Cardaropoli D. Orthodontic treatment in periodontally compromised patients: 12-year report. *Int J Periodontics Restorative Dent* 2000; 20: 31-9.
8. Karring T, Nyman S, Thilander B, Magnusson I. Bone regeneration in orthodontically produced alveolar bone dehiscences. *J Periodont Res* 1982; 17: 309-15.
9. Polson AM, Caton J, Polson A, Nyman S, Novak J, Reed B. Periodontal response after tooth movement into intrabony defects. *J Periodontol* 1984; 55: 197-202.
10. Van Venrooy J, Yukna R. Orthodontic extrusion of single-rooted teeth affected with advanced periodontal disease. *Am J Orthod* 1985; 87: 67-74.
11. Pontoriero R, Celenza F, Ricci G, Carnevale G. Rapid extrusion with fiber resection: a combined orthodontic-periodontic treatment modality. *Int J Periodontics Restorative Dent* 1987; 7: 31-43.
12. Kozlovsky A, Tal H, Lieberman M. Forced eruption combined with gingival fiberotomy: a technique for clinical crown lengthening. *J Clin Periodontol* 1988; 15: 534-8.
13. Reitan K. Biomechanical principles and reactions. In: Graber TM, Swain BF, editors. *Current orthodontic concepts and techniques*. St Louis: C. V. Mosby; 1985: 101-92.
14. Reitan K. Effects of force, magnitude and direction of tooth movement on different alveolar bone types. *Angle Orthod* 1964; 34: 244-55.
15. Burstone CJ, Pyrputniewicz RJ. Holographic determination of centers of rotation produced by orthodontic forces. *Am J Orthod* 1980; 77: 396-409.
16. Burstone CJ. *Modern edgewise mechanics segmented arch technique*. Farmington, Conn: University of Connecticut; 1975.
17. Dermaut LR, Kleutgen JJP, De Clerk HJJ. Experimental determination of the center of resistance of the upper first molar in a macerated, dry human skull submitted to horizontal headgear traction. *Am J Orthod Dentofacial Orthop* 1986; 90: 29-36.
18. Roberts WW III, Chacker FM, Burstone CJ. A segmental approach to mandibular molar uprighting. *Am J Orthod* 1982; 81: 177-84.
19. Williams S, Melsen B, Agerbaek N, Asboe V. The orthodontic treatment of malocclusion in patients with previous periodontal disease. *Br J Orthod* 1982; 9: 178-84.
20. Melsen B. Stand der Erwachsenen-Kieferorthopaedie—wo liegen die Grenzen? Status of adult orthodontics—where do the limits lie? *Inf Orthod Kieferorthop* 1986; 18: 149-76.
21. Melsen B. Tissue reaction following application of extrusive and intrusive forces to teeth in adult monkeys. *Am J Orthod* 1986; 89: 469-75.
22. Burstone CJ. Interviews: Dr Birte Melsen on adult orthodontics. *J Clin Orthod* 1988; 22: 630-4.
23. Melsen B, Agerbaek N, Markenstam G. Intrusion of incisors in adult patients with marginal bone loss. *Am J Orthod Dentofacial Orthop* 1989; 96: 232-41.
24. Melsen B, Agerbaek N, Erikson J, Terp S. New attachment through periodontal treatment and orthodontic intrusion. *Am J Orthod Dentofacial Orthop* 1988; 94: 104-16.
25. Ericsson I, Thilander B, Lindhe J, Okamoto H. The effect of orthodontic tilting movements on the periodontal tissues of infected and non-infected dentitions in dogs. *J Clin Periodontol* 1977; 4: 278-93.
26. Artun J, Urbye KS. The effect of orthodontic treatment on periodontal bone support in patients with advanced loss of marginal periodontium. *Am J Orthod Dentofacial Orthop* 1988; 93: 143-8.
27. Zachrisson BU, Alnaes L. Periodontal condition in orthodontically treated and untreated individuals. I. Loss of attachment, gingival pocket depth and clinical crown height. *Angle Orthod* 1973; 43: 402-11.
28. Varela M, García CJE. Impact of orthodontics on the psychologic profile of adult patients: A prospective study. *Am J Orthod Dentofac Orthop* 1995; 108: 142-8.
29. Griffiths GS, Addy M. Effects of mal alignment of teeth in the anterior segment on plaque accumulation. *J Clin Periodontol* 1981; 8: 81-90.
30. Addy M, Griffiths GS, Dummer PM, Kingdon A, Hicks R, Hunter ML et al. The association between tooth irregularity and plaque accumulation, gingivitis, and caries in 11-12-year-old children. *Eur J Orthod* 1988; 10: 76-83.
31. Alexander AG, Tipnis AK. The effect of irregularity of teeth and the degree of overbite and overjet on gingival health. *Br Dent J* 1970; 128: 539-47.
32. Marianne MA, Hom/Lay Wang. Periodontic and orthodontic treatment in adults. *Am J Orthod Dentofacial Orthop* 2002; 122: 420-8.
33. Eliasson L, Hugoson A, Kuroi J, Siwe H. The effects of orthodontic treatment on periodontal tissues in patients with reduced periodontal support. *Eur J Orthod* 1982; 4: 1-9.
34. Boyd RL, Leggott PJ, Quinn RS, Eakle WS, Chambers DW. Periodontal implications of orthodontic treatment in adults with reduced or normal periodontal tissues versus those of adolescents. *Am J Orthod Dentofacial Orthop* 1989; 96: 191-8.
35. Ericsson I, Thilander B. Orthodontic forces and recurrence of periodontal disease. *Am J Orthod* 1978; 74: 41-50.
36. Ericsson I, Thilander B, Lindhe J. Periodontal conditions after orthodontic tooth movement in the dog. *Angle Orthod* 1978; 48: 210-8.
37. Kloehn JS, Pfeifer JS. The effect of orthodontic treatment on the periodontium. *Angle Orthod* 1974; 44: 127-34.
38. Zachrisson S, Zachrisson BU. Gingival condition associated with orthodontic treatment. *Angle Orthod* 1972; 42: 26-34.
39. Baer PN, Cocco J. Gingival enlargement coincident with orthodontic therapy. *J Periodontol* 1964; 35: 436-9.
40. Emerson JS et al. Clinical and microbiologic changes after removal of orthodontic appliances. *Am J Orthod Dentofacial Orthop* 2004; 126: 363-6.
41. Re S, Corrente G, Abundo R, Cardaropoli D. Orthodontic treatment in periodontally compromised patients: 12-year report. *Int J Periodont Rest Dent* 2000; 20: 31-9.
42. Geiger BA. Malocclusion as an etiologic factor in periodontal disease: A retrospective essay. *Am J Orthod Dentofacial Orthop* 2001; 120: 112-5.

Dirección para correspondencia:  
**Dr. Rolando González**  
 rolgon@prodigy.net.mx