

## Revista Odontológica Mexicana

Volumen **9**  
Volume

Número **4**  
Number

Diciembre **2005**  
December

*Artículo:*

Estudio piloto sobre la eficacia del uso de la colágena-polivinilpirrolidona (clg-PVP) en la regeneración ósea en cirugía endodóncica

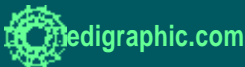
Derechos reservados, Copyright © 2005:  
Facultad de Odontología, UNAM

Otras secciones de  
este sitio:

- 👉 Índice de este número
- 👉 Más revistas
- 👉 Búsqueda

*Others sections in  
this web site:*

- 👉 *Contents of this number*
- 👉 *More journals*
- 👉 *Search*





## Estudio piloto sobre la eficacia del uso de la colágena-polivinilpirrolidona (clg-PVP) en la regeneración ósea en cirugía endodóncica

Claudia Zulema Furuzawa Carballada,\* Raúl Luis García Aranda,§ Janette Furuzawa Carballada<sup>||</sup>

### RESUMEN

La colágena-polivinilpirrolidona (clg-PVP o FIBROQUEL<sup>MR</sup>) se ha utilizado en diferentes ramas médicas como regenerador tisular, además incrementa hasta en un 30% la velocidad de la formación de tejidos incluyendo el mineralizado.

El objetivo del estudio fue el de evaluar el efecto osteogénico de la clg-PVP, en los defectos óseos ocasionados por las enfermedades crónicas del diente. El estudio incluyó dos grupos de 10 pacientes cada uno. El grupo experimental fue tratado con la clg-PVP en el defecto óseo mientras que al grupo control no se le administró ningún fármaco con efecto osteogénico. La evaluación del efecto del biofármaco se llevó a cabo a través del análisis densitométrico comparativo de las radiografías antes de la cirugía y a los 6 meses pos-cirugía y de forma ciega por dos evaluadores externos. La clg-PVP incrementó hasta en un 25% la velocidad de la regeneración ósea comparada con el grupo control. Los evaluadores coincidieron que la regeneración ósea en el grupo experimental fue del 83% y la ausencia de reparación del tejido mineralizado del 20%. Mientras que en el grupo control la reparación osciló en un 55% y la falta de la misma en un 45%. Concluyendo, el empleo de la clg-PVP en el tratamiento de los defectos óseos ocasionados por las enfermedades periapicales acelera la regeneración ósea restaurando la arquitectura tisular.

**Palabras clave:** FIBROQUEL<sup>MR</sup>-colágena-polivinilpirrolidona, regenerador óseo, periodontitis apical crónica.

**Key words:** Poly (vinylpyrrolidone) collagen (clg-PVP or FIBROQUEL<sup>MR</sup>), osseous regenerator, chronic apical periodontitis.

### ABSTRACT

Poly (vinylpyrrolidone) collagen (clg-PVP or FIBROQUEL) has different medical uses such as tissue regeneration; as well as it increases tissue formation build up to 30%, including mineralized ones. The aim of this study was to evaluate the osteogenic effect of clg-PVP on osseous defects caused by chronic dental diseases. The study included 2 groups of ten patients each. The experimental group was treated with clg-PVP on the osseous defect, while the control group had no osseous generating treatment. The effect of the drug was evaluated using a densitometer comparative analyses of X-rays before and 6 months after the surgery by two external evaluators. There was a 25% higher rate regeneration compared with the control group. The evaluator coincide that osseous regeneration in the experimental group was 83% and the absence of mineralized tissue was 20%, while in the control group the regeneration was only 55%. We can conclude that the use of clg-PVP in treating osseous defects caused by periapical diseases, accelerates osseous regeneration restoring tissular architecture.

### INTRODUCCIÓN

La cirugía endodóncica es el tratamiento de elección para los dientes que no pueden ser tratados mediante otras técnicas más que las quirúrgicas, eliminando así la periodontitis apical crónica, impidiendo su recidiva, facilitando la cicatrización y en algunas ocasiones la regeneración para devolver a los tejidos su función.<sup>1</sup> Sin embargo, la regeneración ósea es un proceso complejo que requiere de 5 a 6 meses para que la consolidación sea completa, por lo que desde hace algunos años la industria farmacéutica se ha dado a la tarea de buscar herramientas terapéuticas que aceleren este proceso. Así, surgen alternativas tales como el uso de trasplantes óseos autólogos, homólogos o heterólogos.

Sin embargo, los problemas éticos, clínicos o inmunológicos, han limitado su empleo.

Recientemente, se ha desarrollado un producto que es la mezcla irradiada por rayos de colágena porcina tipo I ateloapéptica y polivinilpirrolidona (coláge-

\* División de Estudios de Posgrado e Investigación de la Facultad de Odontología de la UNAM.

§ Profesor de la Especialidad de Endodoncia de la División de Estudios de Posgrado e Investigación de la Facultad de Odontología de la UNAM.

<sup>||</sup> Departamento de Inmunología y Reumatología, Instituto Nacional de Ciencias Médicas y Nutrición "Salvador Zubirán".

na-PVP, clg-PVP o FIBROQUEL<sup>MR</sup>), que tiene propiedades inductoras de la cicatrización y de la regeneración tisular. Esta biomolécula se encuentra en una solución amortiguadora de citratos, que estabiliza el pH. En condiciones de cultivo a 37°C y pH neutro el biofármaco no forma un gel, como la colágena y sus propiedades electroforéticas, fisicoquímicas y farmacológicas se encuentran modificadas por la unión covalente entre la proteína y la PVP. Se ha demostrado tanto *in vitro* como *in vivo* que el compuesto actúa diferente de como lo hacen sus componentes por separado.<sup>2</sup> Este biofármaco tiene efectos moduladores sobre el metabolismo de la colágena y de la osteopontina, osteonectina y elastina y en la expresión de citocinas pro-inflamatorias.<sup>3,4</sup>

Por su parte, la PVP ha sido ampliamente utilizada en muchas formulaciones farmacéuticas, de alimentos, cosméticos, etc. Debido a su naturaleza (homopolímero de N-vinil-2-pirrolidona) es un polímero biológicamente inerte. Existe gran número de datos experimentales que fundamentan su seguridad e inocuidad. La PVP empleada para la fabricación de la colágena-PVP es de bajo peso molecular, por lo que no induce la formación de granulomas y se excreta por vía renal. No se han reportado efectos adversos por la administración intravenosa como expansor de plasma o pos-administración de grandes cantidades vía oral, subcutánea o intramuscular.<sup>5</sup>

En cuanto a la farmacodinamia, la clg-PVP administrada por la vía intramuscular, cutánea o subcutánea se metaboliza de la misma manera que la colágena endógena, degradándose en el espacio extracelular principalmente por medio de la enzima colagenasa, los péptidos de degradación generados son rápidamente metabolizados por las gelatinasas y posteriormente por otras enzimas inespecíficas, dando como subproductos oligopéptidos y aminoácidos libres. Dada su antigenicidad característicamente baja, se le considera un material inmunológicamente inocuo, excepto en pacientes que manifiestan hipersensibilidad a la proteína. Por su parte, la PVP es un polímero inerte prácticamente no metabolizable que se excreta principalmente por la vía urinaria (95%) en un periodo menor a 24 horas.<sup>6</sup>

En la reparación de tejidos duros tales como el hueso, el biofármaco ha demostrado acelerar la consolidación ósea. En las fracturas diafisarias en ratas Wistar, la administración intralesional de 0.2 mL de la clg-PVP durante los tres primeros días posfractura, indujo una mejor reparación ósea comparada con los controles. Al día 30 posfractura la evaluación radiológica mostró que el 80% de los animales tratados presentó una consolidación ósea grado IV vs el 20% de

los animales control. Este efecto se debió a un rápido reemplazo del tejido fibroso por cartilago, seguido por tejido óseo. Lo anterior correlacionó con una expresión alta de osteopontina y osteonectina (proteínas que inducen la mineralización), acelerando la consolidación ósea.<sup>7</sup>

La experiencia clínica en la consolidación ósea, se determinó en 20 pacientes sanos con fractura no expuesta de la extremidad pélvica en etapa aguda (menos de una semana de evolución), cuya edad variaba entre los 16 y 60 años. La aplicación de clg-PVP en el sitio de la fractura (*intralesional*) indujo la consolidación ósea en menos de un mes en todos los pacientes.<sup>8</sup>

Asimismo, se ha evaluado el efecto de los implantes de clg-PVP en la formación del hueso nuevo en defectos óseos inducidos experimentalmente en cráneos de rata. Para ello se llevó a cabo un estudio comparativo, prospectivo y longitudinal, en el cual se empleó como control la colágena liofilizada. Los resultados mostraron que la formación de hueso fue más rápida con los implantes de clg-PVP vs los de colágena. A los 5 días poscirugía, los implantes de clg-PVP presentaron trabéculas óseas bien definidas, mientras que con los implantes de colágena este proceso apenas se iniciaba. A los 15 días poscirugía, los defectos tratados con la clg-PVP presentaban estructuras óseas bien definidas mientras que los tratados con la colágena el proceso de osificación aún no concluía. Finalmente a los 45 días la formación de hueso nuevo que se llevó a cabo con clg-PVP y colágena fue casi idéntica. La capacidad de osteoconducción de la clg-PVP fue mayor que el de la colágena, siendo capaz de estimular la regeneración ósea en tiempos más cortos.<sup>2</sup>

El propósito de este estudio en base a los resultados anteriores, fue evaluar si la aplicación de la clg-PVP liofilizada, en el defecto óseo durante la cirugía endodóncica podía acelerar la formación de hueso.

## MATERIAL Y MÉTODOS

Los pacientes fueron reclutados del Departamento de Endodoncia de la División de Estudios de Posgrado e Investigación de la Facultad de Odontología de la UNAM. Se incluyeron 20 pacientes sanos con enfermedades periapicales crónicas y que consintieron por escrito a participar en el estudio. Los pacientes fueron seleccionados de aquellos que no tenía hipertensión, que se aplicaron enjuagues con clorhexidina 2 días antes de la cirugía, que no ingirieron aspirina al menos 3 días antes del procedimiento y aquellos que no pudieron ser tratados a través del conducto radicular por no tener acceso al mismo debido a la colocación de materiales de obturación como ionómero de vidrio,

un perno de una considerable longitud, amalgama, calcificación o simplemente no fue posible solucionar el problema con el tratamiento endodóncico convencional. Se incluyeron lesiones de dientes uni o multi-radiculares, maxilares o mandibulares menores o iguales a 1 cm evaluado radiográficamente. Los pacientes fueron integrados en dos grupos aleatoriamente de 10 pacientes cada uno; un grupo control al que no se le aplicó nada durante el acto quirúrgico y un grupo experimental donde fue colocado en el lecho quirúrgico la esponja de clg-PVP.

Se realizó el procedimiento quirúrgico elegido y en el grupo experimental se rellenó el defecto óseo con la esponja liofilizada de clg-PVP en fragmentos de 0.5 cm,<sup>2</sup> con una pinza de curación completamente seca para poder manipular el biofármaco; y en el grupo control simplemente se aplicó curetaje en la zona y se retro-obturó; o se procedió a la hemisección radicular o radisectomía sin aplicar nada en el lecho quirúrgico. Después de confrontar los bordes y suturar se comprimió el campo quirúrgico de 10-15 minutos con una gasa húmeda en suero salino o clorhexidina. Posterior al procedimiento quirúrgico los pacientes fueron tratados con clindamicina 300 mg, 1 cápsula cada 8 horas por siete días y ketorolaco 10 mg, 1 tableta cada 8 horas durante 5 días.

Las suturas se retiraron 8 días después de la intervención. Seis meses después se tomó la segunda radiografía aplicando la técnica de planos paralelos con la ayuda del Endo-ray (Dentsply). La evaluación radiográfica se llevó a cabo con películas Kodak INSIGHT film F.E. y un aparato de rayos X, Corimex, S.A., modelo NLR 60/8-02, Lvol 127 volts, 60 Hz-8 AMP.

La evaluación de las radiografías pre y posquirúrgicas se llevó a cabo con el densitómetro UVP, White/UV transilluminator y el análisis de las imágenes con el programa GEL-PRO-Analyzer. Además, el material radiográfico fue evaluado de manera ciega por dos observadores, determinando en cada caso la ausencia o presencia de ligamento periodontal, área radiolúcida y trabeculado óseo.

**Análisis estadístico.** Para evaluar las variables cuantificables se aplicó la prueba Mann-Whitney Rank Sum Test. Donde valores de  $p \leq 0.05$  fueron considerados como estadísticamente significativos.

## RESULTADOS

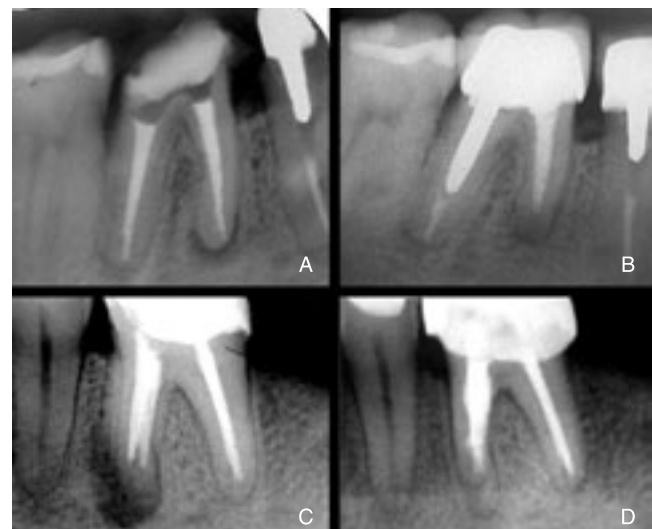
La evaluación de las radiografías pre y posquirúrgicas se llevó a cabo con el densitómetro UVP, White/UV Transilluminator y el análisis de las imágenes con el programa GEL-PRO-Analyzer. Los resultados expresan la masa ósea inicial, la final así como la basal

equivalente al hueso normal en unidades de densidad óptica para cada radiografía (Figura 1). Además, el material radiográfico fue evaluado de manera ciega por dos observadores, determinando en cada caso la ausencia o presencia de ligamento periodontal, área radiolúcida y trabeculado óseo.

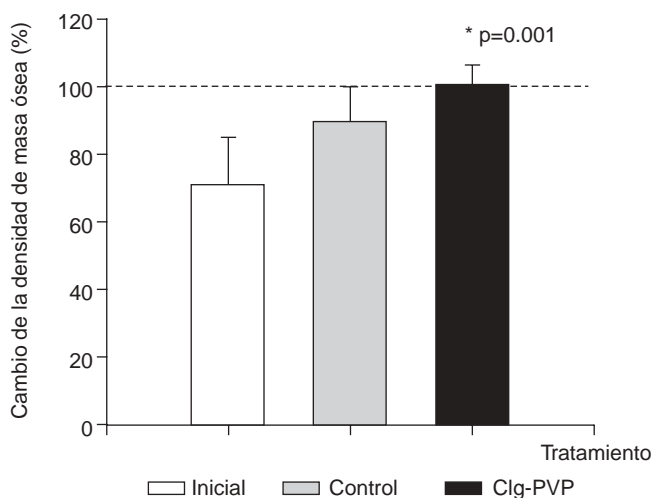
La figura 1 muestra la recuperación de hueso del grupo de pacientes tratados con la esponja de clg-PVP en comparación con los pacientes que no recibieron ningún fármaco inductor de la osteogénesis.

La evaluación densitométrica de las radiografías mostró que el grupo de pacientes tratados con el biofármaco, tuvo una reparación del 100% respecto a su línea basal (hueso sano), lo cual no ocurrió en el grupo control en donde se tuvo una reparación del 85%, con respecto a la radiografía inicial y a la línea basal (Figura 2).

La evaluación realizada por los observadores de manera ciega mostró que la clg-PVP induce la rege-



**Figura 1.** Efecto de la clg-PVP durante la reparación ósea. (A) Radiografía de primer molar inferior izquierdo del grupo control antes de la cirugía endodóncica el cual presenta en las raíces mesiales un área radiolúcida después de una segunda repetición de un tratamiento de conductos. (B) Representa la radiografía del mismo primer molar inferior izquierdo del grupo control, 6 meses después de la apicectomía y obturación retrógrada con mineral trióxido agregado (MTA) observándose una reparación incompleta de las raíces mesiales. (C) Radiografía de un primer molar inferior derecho, raíces mesiales las cuales presentan un área periapical radiolúcida, éste pertenece al grupo tratado con clg-PVP antes de la cirugía periapical. (D) Corresponde al mismo primer molar inferior (raíces mesiales) tratado con la esponja de clg-PVP, 6 meses después de la apicectomía y obturación retrógrada con MTA.



**Figura 2.** Efecto de la clg-PVP en la velocidad de regeneración de tejido óseo. La evaluación de la densidad ósea en las radiografías se llevó a cabo con un densitómetro y un programa analizador de imágenes como se reportó en material y métodos. Los resultados representan el porcentaje relativo de hueso recuperado después de la intervención quirúrgica en los pacientes con y sin tratamiento con la esponja de clg-PVP. El porcentaje relativo de hueso recuperado se obtuvo con la siguiente fórmula: densidad óptica de la lesión (inicial o final) \* 100/densidad óptica basal (hueso sano). La línea punteada representa los valores promedio de densidad óptica del hueso sano de cada uno de los pacientes. El análisis estadístico se llevó a cabo con la prueba U de Mann-Whitney de doble cola.

neración de la estructura ósea hasta un 25% más rápido que en el grupo control. Los observadores reportaron que en el grupo experimental la reparación fue del 75% al 91% de los casos (media de 83%) y el fracaso fue del 10% al 30% (media de 20%). Mientras que en el grupo control la reparación osciló entre un 50% y un 60% (media de 55%) y el fracaso fue del 40% al 50% (media de 45%).

## DISCUSIÓN

Es bien sabido que la colágena es una proteína que filogenéticamente se ha clasificado como una de las más viejas; su antigenicidad es muy baja, es una molécula relativamente fácil de metabolizar y es capaz de estimular a las células para formar un nuevo tejido.<sup>9</sup> Por lo que en 1981 la "Food and Drug Administration" (FDA) aprobó el uso humano de colágena purificada y reconstituida (Collagen Corp., Palo Alto, CA) para uso médico.<sup>10</sup> Los estudios inmunológicos muestran que la colágena es capaz de inducir una respuesta humoral a 3 determinantes antigénicos: 1) la región

helicoidal, 2) la terminal, y 3) el dominio central. Los determinantes helicoidales se encuentran presentes en la triple hélice intacta y es posible que involucren la estructura cuaternaria de la colágena. Los dominios terminales o telopéptidos, son secuencias no helicoidales halladas en el extremo NH- y COOH-terminal de las cadenas y son los sitios de mayor variabilidad interespecie. Los dominios centrales se encuentran localizados en la porción de la secuencia helicoidal de las cadenas y llega a encontrarse expuesta únicamente después de la desnaturalización de la triple hélice. Sin embargo, la variabilidad interespecie de la secuencia de aminoácidos de la colágena tipo I es muy baja, por lo que esta proteína es considerada como un inmunógeno débil.<sup>11</sup>

Hasta ahora, la mayoría de los compuestos y tipos de colágena de uso médico son derivados de piel o tendón de bovino o de cartilago de pollo.<sup>12</sup> Sin embargo, en este estudio se utilizó una colágena tipo I de origen porcino polimerizada con PVP, cuyas propiedades antiinflamatorias se encuentran bien caracterizadas.<sup>13,14,15</sup> La idea de utilizar una colágena porcina se fundamenta en el hecho de que, los derivados proteicos y tisulares del cerdo tienen una compatibilidad muy alta con la de los humanos por lo que éstos han sido propuestos como candidatos ideales para el xenotrasplante por razones de seguridad, economía, facilidad y ética, además no producen zoonosis.<sup>16,17</sup> Más aún, en el proceso de manufactura de la colágena-PVP, los telopéptidos son eliminados por digestión enzimática y la nueva estructura posee una región helicoidal central con un mínimo de antigenicidad.<sup>18,19</sup>

Los resultados de los trabajos previos sugieren que la colágena unida covalentemente a la PVP conlleva a un incremento en la estabilidad y a una reducción en la antigenicidad del biofármaco.<sup>9</sup> Además de que la PVP le confiere propiedades farmacéuticas diferentes de aquellas determinadas para la colágena o la PVP solas.<sup>12,16</sup>

Los estudios de bioseguridad y farmacovigilancia de la clg-PVP que incluyen los análisis clínicos y pruebas de laboratorio en voluntarios sanos y pacientes de cicatrices hipertróficas o escleroderma, muestran que citología hemática, el examen general de orina y el perfil hepático han permanecido sin alteraciones. Tampoco se ha observado la inducción de anticuerpos anti ADN de doble cadena o antirribonucleoproteína por el uso de la colágena-PVP aun por periodos mayores a 12 meses. También, se ha demostrado que el biofármaco no produce fibroproliferación, ni linfoproliferación y no tiene efectos genotóxicos o mielotóxicos.<sup>5</sup>

La evaluación de la aplicación de la esponja de clg-PVP ofrece una alternativa diferente para inducir un incremento en la velocidad de reparación del tejido

óseo, sin producir efectos adversos en el paciente, de fácil aplicación que no tiene implicaciones éticas ni produce alteraciones inmunológicas como previamente ha sido demostrado por Furuzawa-Carballeda y cols.<sup>5</sup>

Los resultados obtenidos en este estudio corroboran los obtenidos previamente en tejidos blandos como la piel<sup>4</sup> y en tejidos duros como el hueso,<sup>3</sup> donde se ha demostrado que la clg-PVP es capaz de acelerar el proceso de cicatrización, regulando la inflamación y regenerando el tejido.<sup>4</sup>

Al parecer la esponja de clg-PVP podría estar generando una matriz temporal que proporciona el andamiaje para la migración de células mesenquimáticas que inician la formación del tejido fibroso el cual se diferenciará a tejido óseo. Asimismo, este biofármaco parece tener propiedades reguladoras de la inflamación, lo que optimiza el proceso de regeneración.

Sin embargo, más estudios son requeridos para establecer el mecanismo específico de acción de este biofármaco en el metabolismo óseo. Asimismo, se requiere de más estudios clínicos que permitan establecer la utilidad de la clg-PVP en el área odontológica para extracciones e implantes dentales, cirugías de cabeza, cuello, endodóncicas y periodontales.

En conclusión, utilizando el biofármaco compuesto por colágena tipo I y el polímero polivinilpirrolidona como material osteogénico, en defectos óseos ocasionados por la periodontitis apical crónica, se aumentó la velocidad de reparación del tejido mineralizado en un 15% con respecto al grupo control de acuerdo con los resultados obtenidos en la densitometría ósea y según los observadores hasta en un 25%. Este biofármaco es una opción para reponer el hueso perdido. Se podría utilizar no sólo en cirugía endodóncica, sino en otro tipo de cirugías más extensas de cabeza y cuello, que involucren tejidos blandos y mineralizados para acelerar la cicatrización y regular el proceso inflamatorio, concretamente el dolor posoperatorio, lo cual amerita otro estudio. Las perspectivas terapéuticas incluirían otras ramas de la odontología como cirugía maxilofacial, periodoncia, prótesis maxilofacial e implantología.

#### AGRADECIMIENTOS

Agradecemos la colaboración del Laboratorio Farmacéutico ASPID, S.A. de C.V. por el biofármaco donado para nuestro estudio, a los Drs. Ana Corina Cisneros Ruiz, Gicela García Ávila y Bruno Esteban Rivera Moreno por su colaboración durante los actos quirúrgicos. A los Drs. Miguel Ángel Díaz Maya y Jaime Vera Cuspiner. Así mismo agradecemos al Dr.

Constantino Ledesma Montes (Doctor en Patología Bucal de la Facultad de Odontología de la Universidad Nacional Autónoma de México) por sus valiosas aportaciones para el enriquecimiento del manuscrito.

#### REFERENCIAS

1. Cohen S. *Vías de la pulpa*. Edit. Harcaut, 5a. ed. EUA, 1999.
2. Chimal J, Bravo T, Krötzsch F, Díaz de León L. Implantes de Fibroquel aceleran la formación de hueso nuevo en defectos óseos inducidos experimentalmente en cráneos de rata: un estudio histológico. *Rev Biomed* 1997; 8: 81-8.
3. Chimal-Monroy J, Bravo-Ruiz T, Furuzawa-Carballeda GJ, Lira RJM, De la Cruz GJC, Almazán DA, Krötzsch Gómez FE, Arrellín RG, Díaz de León L. Collagen-PVP accelerates new bone formation of experimentally induced bone defects in rat skull and promotes the expression of osteopontin and SPARC during bone repair of rat femora fractures. *Ann NY Acad Sci* 1988; 857: 232-6.
4. Krötzsch F, Furuzawa J, Reyes R, Quiroz E, Díaz de León L. Cytokine expression is downregulated by collagen-polyvinylpyrrolidone in hypertrophic scars. *J Invest Dermatol* 1999; 111: 828-34.
5. Robinson B, Sullivan F, Bazelleca J, Schwartz S. *A critical review of the kinetics and toxicology of polyvinylpyrrolidone (Povidone)*. Lewis Publishers, Inc. 1990.
6. Furuzawa-Carballeda J, Rojas E, Valverde M, Castillo I, Díaz de León L, Krötzsch-Gómez FE. Cellular and humoral responses to collagen-polyvinylpyrrolidone administered during short and long periods in humans. *Can J Physiol Pharmacol* 2003; 81: 1029-35.
7. Almazán DA, de la Cruz GJC, Lira RJM et al. Investigación experimental de la regeneración ósea en fémures de rata después de la aplicación de colágena I polimerizada: Estudio radiológico, histológico e inmunohistoquímico. *Rev Mex Ortop Traum* 1996; 10: 142-52.
8. De la Cruz J. *Efecto de la clg-PVP al 1% inyectable en consolidación ósea Instituto Mexicano del Seguro Social, Hospital de Traumatología y Ortopedia de Lomas Verdes México, D.F.* 1997 (Tesis, UNAM).
9. Pohnlová H, Adam M. Reactivity and the fate of some composite bioimplants based on collagen in connective tissue. *Biomaterials* 1995; 16: 67-71.
10. Soo Ch, Rahbar G, Moy RL. The immunogenicity of bovine collagen implants. *J Dermatol Surg Oncol* 1993; 19: 431-434.
11. Charriere G, Bejot M, Schnitzler L, Ville G, Hartmann DJ. Reactions to a bovine collagen implant. *J Am Acad Dermatol* 1989; 21: 1203-8.
12. McCoy JP, Waldinger TP, Cohen KA, Schade W, Siegle R, Hamilton TA, Swanson NA. Connective tissue diseases and bovine collagen implants. *J Am Acad Dermatol* 1987; 16: 315-8.
13. Furuzawa-Carballeda J, Alcocer-Varela J, Díaz LL. Mediators of inflammation are down-regulated meanwhile apoptosis is up-regulated in rheumatoid arthritis synovial tissue by polymerized-collagen. *Clin Exp Immunol* 2002; 130: 140-9.
14. Beard HK, Faulk WP, Conochie LB, Glynn LE. Some immunological aspects of collagen. *Progr Allergy* 1977; 22: 45-106.
15. Weiss RA. Xenografts and retroviruses. *Science* 1999; 285: 1221-2.
16. Paradis K, Langford G, Long Z, Heneine W, Sandstrom P, Switzer WM, Chapman LE, Lockey Ch, Onions D, Otto E. Search for cross-species transmission of porcine endogenous retrovirus in patients treated with living pig tissue. *Science* 1999; 1236-41.

17. Redondo L, García CJ, Verrier HL, Vaquero C. Effect of particulate porous hydroxyapatite on osteoinduction of demineralized bone autografts in experimental reconstruction of the rat mandible. *Int J Oral Maxillofac Surg* 1995; 24: 445-8.
18. Joos U, Vogel D, Ries P. Collagen fleece as a biomaterial for mandibular defects. In: Hastings GW, Williams DF. Eds. *Mechanical Properties of Biomaterials*. John Wiley and Son Ltd. 1980; 515-21.
19. Zetman D, Berthold H. The filling up of large bone defects in the maxillary region with collagen-fleece. *Schweiz Mschr Zahnheilk* 1982; 9: 119-26.
20. Fabriger A, Krekeler G. Application possibilities of collagen for the treatment of periodontal bone pockets. *Dtsch Zahnarz ZF (German Odontologic Journal)* 1980; 35: 139-141.
21. Bermúdez H, Nesme AW, Ruiz FL, Suárez E. Tratamiento de la pseudoartrosis de la tibia con colágena-polivinilpirrolidona. *Rev Mex de Ortopedia y Traumatología* 1999; 13(2): 148-151.
22. McCoy JP, Schade W, Siegle RJ, Waldinger TP, Vanderveen EE, Swanson NA. Characterization of the humoral immune response to bovine collagen implants. *Arch Dermatol* 1985; 121: 990-4.

Dirección para correspondencia:

**Claudia Zulema Furuzawa Carballeda**

Calle Caoba Mz 21 Lt 9 Bis

Col. Fuentes de Tepepan

Tel: 5573-9617

Correo electrónico: claudia\_furuzawa@hotmail.com.mx