



## Reconstrucción del segmento anterior mandibular con injerto microvascular de peroné en doble barra. Reporte de un caso

Amayeli González Quero,\* José De La Piedra Garza,<sup>§</sup> Eric Santamaría Linares,<sup>||</sup> Mauricio Castaño Mesa<sup>§</sup>

### RESUMEN

La reconstrucción mandibular tiene dos propósitos principales: reestablecer la función y la estética. Para lograrlo, se emplean injertos óseos autógenos no vascularizados e implantes aloplásticos que presentan algunas complicaciones como la reabsorción o exposición. Los injertos óseos vascularizados se utilizan principalmente en el tratamiento de defectos en pacientes con inadecuadas condiciones del lecho receptor. El injerto microvascular de peroné en doble barra ofrece una altura ósea adecuada, restableciendo la continuidad del borde basal y del proceso alveolar mandibular. **Objetivo:** Demostrar el uso del injerto microvascular de peroné en doble barra para la reconstrucción mandibular en el segmento anterior. **Material y métodos:** Se trata de paciente masculino de 43 años de edad, con antecedentes de secuelas por herida de arma de fuego, tratado de manera convencional en un primer tiempo quirúrgico, no obteniendo resultados favorables para su función y estética, por lo que se decide la colocación de injerto microvascularizado de peroné en doble barra. **Conclusión:** La calidad del peroné y el rico aporte sanguíneo hacen que este injerto en el sector anterior mandibular presente menor morbilidad. Colocado en doble barra es una alternativa que ofrece estabilidad, altura y espesor óseo con la finalidad de lograr una reconstrucción mandibular funcional que ofrezca un adecuado soporte para la colocación de implantes osteointegrados y su consecuente rehabilitación protésica.

### ABSTRACT

Mandibular reconstruction has two main purposes: to reestablish function and aesthetics. To achieve this purposes, autogenous non vascularized osseous grafts and alloplastic implants that present some complications such as reabsorption and exposition are used. Osseous vascularized grafts are mainly used for treatment in patients with inappropriate conditions of the graft bed. The fibular microvascularized graft in double barrel offers an adequate bone height, re-establishing the continuity of the basal border and the mandibular alveolar process. **Objective:** To demonstrate the use of the fibular microvascularized graft in double barrel for mandibular reconstruction of the anterior segment. **Materials and methods:** The surgical procedure was carried out in a 43 year old male patient with fire guns wounds antecedents, the first time treated with a conventional surgical intervention without improvement in function and aesthetic results; that is why it was decided to use the fibular microvascularized graft in double barrel. **Conclusions:** Fibular quality and rich blood supply allow the graft located in the anterior mandibular area to present less morbidity. Graft located in double barrel is an alternative that offers stability, height, and bone thickness to achieve a functional mandibular reconstruction that provides an adequate support to place osteointegrate implants and its consecutive prosthetic rehabilitation.

**Palabras clave:** Reconstrucción mandibular, injerto microvascular, cirugía microvascular, injerto vascularizado, injerto libre microvascularizado.

**Key words:** Mandibular reconstruction, microvascularized graft, microvascular surgery, vascularized graft, microvascularized free graft.

### INTRODUCCIÓN

La gran mayoría de reconstrucciones del segmento anterior mandibular, se debe a trauma, patologías tumorales u osteorradionecrosis.

Algunas de estas técnicas de reconstrucción incluyen injertos óseos no vascularizados, barras y placas de metal e injertos óseos vascularizados.<sup>1</sup>

En las últimas décadas se han empleado colgajos con pedículo osteomuscular para la reconstrucción mandibular. Éstos incluyen colgajos pediculados de músculo esternomastoideo con clavícula (Siemssen et al., 1978), trapecio con escápula (Panje and Cut-

ting, 1980; Radcliffe et al., 1982), hueso temporal con músculo temporal (Conlay, 1972; Cutting et al., 1984; Munoz et al., 1990) y músculo pectoral mayor con esternón (Green et al., 1981) o costilla (Serafim

\* Alumna de la Especialidad de Cirugía Oral y Maxilofacial de la División de Estudios de Postgrado e Investigación de la Facultad de Odontología de la UNAM.

§ Profesor de la División de Estudios de Postgrado e Investigación de la Facultad de Odontología de la UNAM.

|| Adscrito del Servicio de Cirugía Plástica y Reconstructiva Hospital Manuel Gea González.

et al., 1977; Cuono and Ariyan, 1980; Radcliffe et al., 1982).<sup>2-10</sup>

Con el surgimiento de los trasplantes de tejido libre microvascularizado, se abrieron nuevas posibilidades para la reconstrucción mandibular. El primer injerto óseo libre vascularizado descrito fue el de costilla con la arteria y vena intercostal posterior (McCullough and Fredrickson, 1973; Ostrup and Fredrickson, 1974), posteriormente se describió el uso de injerto libre de cresta iliaca (Taylor et al., 1979) y su uso clínico (Taylor et al., 1979; Taylor, 1982) El primer reporte del uso de injerto libre de peroné vascularizado fue en la reconstrucción postraumática de tibia contralateral (Taylor et al., 1975).<sup>11-17</sup>

A pesar de las evidentes similitudes entre el hueso peroné y la mandíbula en cuanto a dimensión y estructura ósea, el injerto de peroné para la reconstrucción mandibular no había recibido mucha atención; existe sólo un reporte publicado en la literatura de la cirugía maxilofacial y la cirugía plástica reconstructiva (Hidalgo, 1989), donde se reportan 8 casos con injerto libre de peroné vascularizado en la reconstrucción de defectos mandibulares por heridas con arma de fuego, osteomielitis crónica y resección tumoral.<sup>18</sup>

El desarrollo de técnicas microvasculares ha permitido el uso de injertos óseos libres vascularizados que representan un avance importante en el tratamiento de defectos mandibulares, en pacientes con un inadecuado lecho receptor.<sup>19-21</sup>

El hueso peroné es considerado el sitio donador de elección para la reconstrucción de largos espacios porque ofrece grandes ventajas en comparación con la cresta iliaca, la escápula y el radio<sup>18,22</sup> (Cuadro I).

La técnica convencional de reconstrucción con injerto de peroné en una barra, para defectos tanto de la porción basal como del reborde alveolar, no ofrece una adecuada dimensión vertical para una futura rehabilitación funcional empleando prótesis y/o implantes osteointegrados.

Con la finalidad de crear mejores condiciones para una rehabilitación protésica se ha comparado el injerto

convencional de peroné en una sola estructura y el injerto en doble barra con el cual se logra una mayor altura ósea y una reducción apreciable de la distancia vertical del plano oclusal.<sup>23</sup>

El propósito de este artículo es demostrar el uso del injerto microvascular de peroné en doble barra para la reconstrucción del sector anterior de la mandíbula.

### PACIENTES Y MÉTODOS

Paciente masculino de 43 años de edad, sin antecedentes personales patológicos de importancia para su padecimiento actual, acude a la consulta presentando secuelas por herida de arma de fuego en sector anterior de la mandíbula, asimetría facial, incompetencia labial y múltiples ausencias dentarias. Refiere cirugía previa con la colocación de injertos libres no vascularizados y placas de reconstrucción en sector anterior, las cuales presentan exposición a cavidad oral. Posteriormente se realiza bajo anestesia general balanceada retiro de material de reconstrucción presente y se coloca placa de reconstrucción mandibular de 2.4 desde cuerpo mandibular izquierdo hacia lado derecho, placa recta mandibular de bajo perfil de 2.4 en zona de tensión, con injerto autólogo bicortical de cresta iliaca izquierda, el cual se adapta a brecha mandibular anterior (Figura 1). Durante el postoperatorio presenta dehiscencia con exposición de placa de reconstrucción e injerto a cavidad oral, por lo que se decide realizar la toma y aplicación de injerto microvascular de peroné en doble barra para la reconstrucción mandibular del sector anterior, empleando además isla de piel para conformación de piso y mucosa bucal.

### CONSIDERACIONES ANATÓMICAS

La arteria peronea cursa con sus correspondientes venas, paralela al eje axial del peroné. Estos vasos peroneales aportan una red de vasos centromedulares

**Cuadro I.** Características de los injertos óseos vascularizados.

	Cresta iliaca	Costilla	Radio	Escápula	Peroné	
	Vasos superficiales	Vasos profundos				
Largo del pedículo	10 cm	10 cm	12 cm	10-15 cm	3-6 cm	8-12 cm
Fuerza	++	++	+++	+	+	+++
Isla de piel	+	-	-	+	+	+
Secuelas	++	-	-	-	+	+
Conservación del contorno facial	-	+	+	+	+	+
Neumotórax	-	-	+	-	-	-

Fuente. Secundaria

y periosteales responsables del aporte sanguíneo. La circulación centromedular es efectuada a lo largo de las arterias nutricias, las cuales normalmente entran al hueso por el foramen nutricional, antes de dividirse en un ramo ascendente y uno descendente. El foramen está localizado en la mitad craneal del tercio medio del peroné. Las osteotomías perpendiculares del peroné para dividirlo en varios segmentos no comprometen el aporte sanguíneo del segmento.<sup>1</sup>

Considerando que el segmento contiene el foramen nutricional que abastece ambas redes medulares y periosteal, el aporte sanguíneo del segmento proximal y distal se mantiene sólo por la red periosteal.<sup>23</sup>

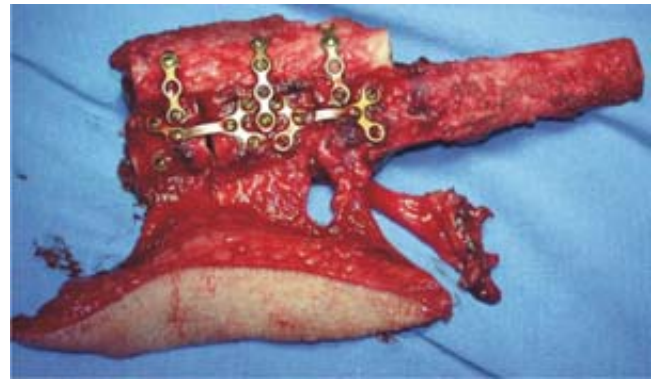Es importante mencionar que el calibre de la arteria peroneal varía entre 1.8 y 3 mm, siendo el pedículo muy largo, entre 8 y 12 cm.<sup>24</sup>

### TÉCNICA QUIRÚRGICA

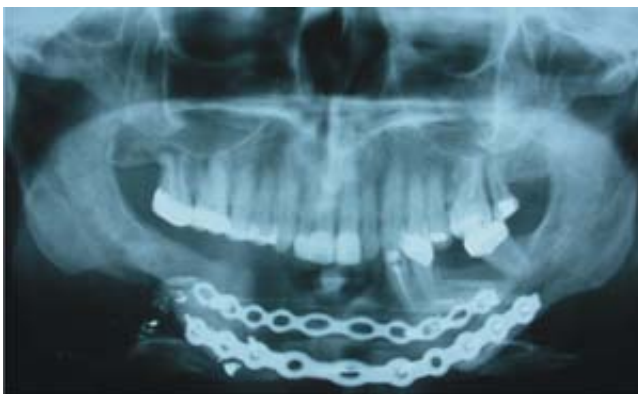Para la toma del injerto se realiza el abordaje lateral descrito por Gilbert en 1979.<sup>25</sup>

Previa colocación de un torniquete a nivel del muslo para producir una isquemia transitoria, se realiza una incisión en la porción lateral de la pierna, entre la cabeza del peroné y el maléolo lateral, con el paciente en posición supina y la rodilla flexionada. Se expone el hueso peroné empleando disección roma para separar la fascia intermuscular entre el músculo peroneo lateral largo y corto y el soleo. Esta fascia, también conocida como septum crural posterior, lleva los vasos septocutáneos, que proveen el aporte sanguíneo a la isla de piel. El músculo soleo fue cuidadosamente liberado del hueso, identificando la bifurcación de las arterias tibial y peronea posterior. Es importante man-

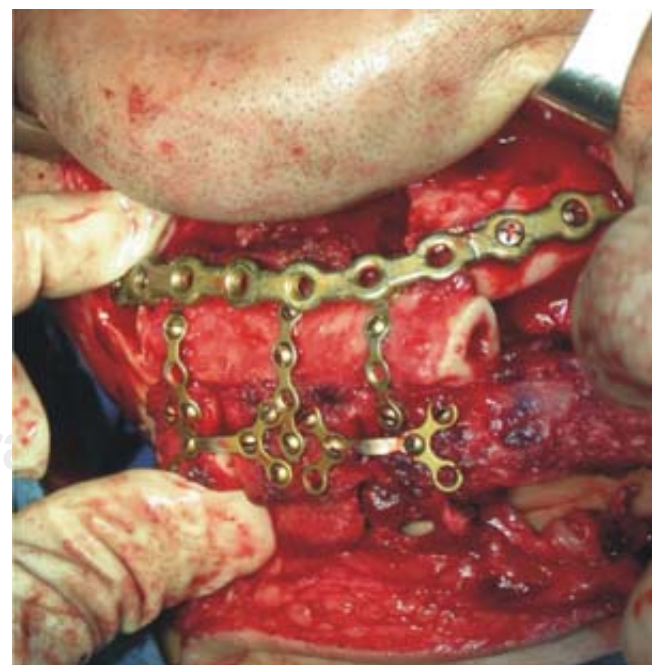
tener 1 cm de la inserción de los músculos peroneos al hueso para conservar la circulación del periostio. La arteria peronea es ligada distalmente, después de dividir la membrana intermuscular, la arteria se disecciona en todo su trayecto entre los músculos tibial posterior y flexor largo del primer orjejo. Se retira el torniquete y se verifica la homeostasis. El tamaño del injerto fue de 25 cm y la isla de piel fue de 12 x 6 cm de la porción lateral de la pierna. Con sierra sagital se realizan



**Figura 2.** Fotografía de injerto óseo de peroné en doble barra con fijación rígida mediante placas y tornillos de titanio, se observan en el extremo inferior pedículo vascular e isla de piel.



**Figura 1.** Ortopantomografía prequirúrgica inicial, donde se observa pérdida ósea en región anterior mandibular y placas de reconstrucción para mantenimiento de los segmentos óseos.



**Figura 3.** Fotografía en donde se observa la colocación del injerto óseo en la región anterior de la mandíbula.

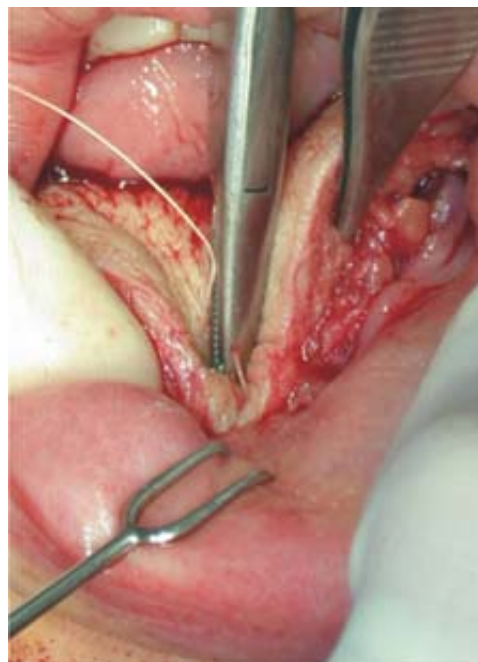
las osteotomías proximal y distal del injerto, el cual se divide a su vez en dos porciones de 10 cm cada una, las cuales se superponen formando la doble barra y se dividen en múltiples segmentos con la finalidad de dar el contorno a la porción mandibular a reconstruir, se fijan usando miniplacas y tornillos de titanio (Figura 2). Una vez remodelado el peroné, el pedículo vascular se disecciona por encima de la bifurcación con la arteria tibial posterior, seguidamente se coloca drenovac de ¼. Después de seccionar la arteria y venas peroneas, se sutura por planos y se coloca una férula dorsal en miembro pélvico izquierdo.

### RECONSTRUCCIÓN MANDIBULAR

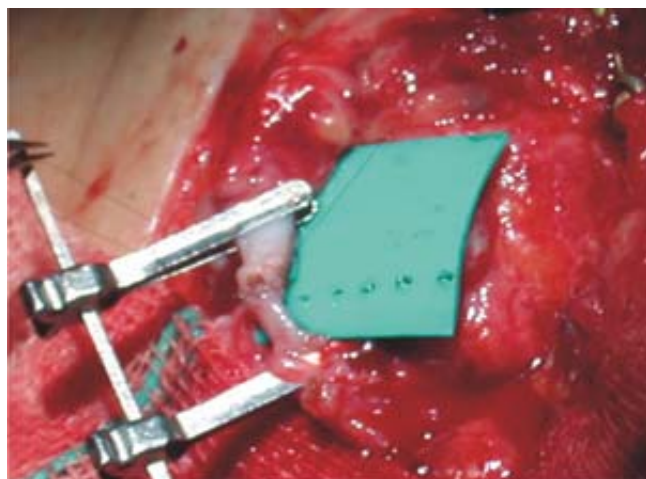
En el lecho receptor, se realiza fijación intermaxilar con arcos barra de Erick, se prepara el lecho receptor mediante un abordaje submandibular y submentoniano para exponer el material de osteosíntesis existente, se remodelan los bordes laterales del lecho óseo en sus extremos proximales. Se diseccionan y refieren la arteria y vena facial, así como la vena yugular externa para su posterior anastomosis con el paquete vascular del injerto osteomiocutáneo de peroné.

Se secciona el injerto óseo vascular del lecho donador e inmediatamente se inicia la colocación y fijación del mismo en el área receptora mandibular mediante placas y tornillos de titanio de 2.0 de alto perfil (Leibingher) (Figura 3). Se anastomosan la arteria facial con la arteria peronea y las venas perineas con la vena facial y yugular externa (Figura 4). Se sutura la isla de piel a nivel de piso de boca y región de surco vestibular inferior, se su-

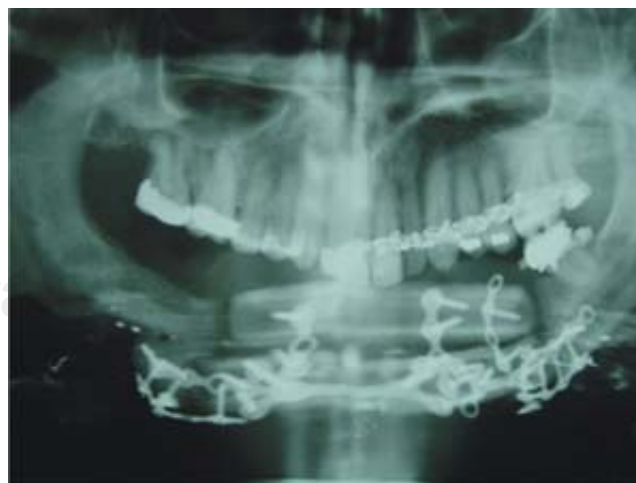tura abordaje por planos y colocamos drenovac de ¼ (Figura 5). El control del flujo sanguíneo se realizó mediante Doppler (Explorer CVS diagnostics medical systems, France) cada hora durante las primeras 8 horas y posteriormente un control cada 4 horas por tres días subsecuentes. Se retiran drenajes al tercer día postoperatorio y es egresado sin complicaciones (Figura 6).



**Figura 5.** Fotografía donde se muestra isla de piel en región de piso de boca para cierre de fístulas orales previas.



**Figura 4.** Fotografía donde se observa la anastomosis de la arteria facial (zona receptora) con arteria peronea (zona donadora).



**Figura 6.** Ortopantomografía postoperatoria inmediata, donde se observa presencia del injerto microvascularizado en doble barra fijado con placas y tornillos de titanio.

## MANEJO FARMACOLÓGICO

Se administra Dextran 40 (Rheomacrodex Medisan Pharmaceuticals) como antiagregante plaquetario. Se manejó esquema antimicrobiano con Cefalotina I.V. (Keflin, Eli Lilly y Comp. México), Cefalexina (Keflex, Eli Lilly y Comp, México) 500 mg VO cada 8 h por 8 días y Ketorolaco trometamina (Supradol, Liomont) 10 mg VO cada 6 horas por 5 días.

## DISCUSIÓN

Los injertos óseos vascularizados juegan un papel muy importante dentro de las técnicas de reconstrucción mandibular, especialmente en casos donde se requiere una cubierta de tejido blando, el lecho receptor está infectado o pobremente vascularizado, el defecto óseo es muy largo o fracaso de procedimientos quirúrgicos previos.<sup>26</sup>

Existen grandes ventajas entre los injertos microvasculares y los no vascularizados. En los injertos microvasculares los osteocitos mantienen su viabilidad gracias al restablecimiento inmediato del aporte sanguíneo y a su independencia con la vascularidad del lecho receptor, la cual se mantiene gracias a las anastomosis del injerto, además la toma del injerto no está influenciada por el tamaño del mismo o por la extensión del contacto óseo entre el injerto y la aposición ósea del lecho receptor.<sup>27</sup>

Otra diferencia importante entre estos tipos de injerto, es que la cicatrización ósea en los injertos microvascularizados es comparada con la cicatrización de una fractura.<sup>28</sup>

Los injertos no vascularizados cicatrizan por un proceso progresivo de sustitución, que incluye reabsorción y aposición ósea.<sup>10</sup>

El injerto óseo anastomosado microquirúrgicamente puede desarrollar una unión sólida a las 4 semanas después de ser transferido, por lo que la carga funcional de los implantes osteointegrados es posible a las 4–6 semanas de postoperatorio.<sup>29</sup>

Por otra parte, los injertos microvasculares tienen la característica de ser básicamente invariables por el hecho de no estar sujetos a procesos de sustitución.<sup>30</sup>

El peroné es un hueso largo, con espesor y densidad mayor que la escápula y el radio, por lo tanto se considera más apropiado para dar soporte a los implantes osteointegrados.<sup>31,32</sup>

Tanto el peroné como la cresta iliaca son considerados los únicos huesos con el espesor suficiente para colocar implantes dentales osteointegrados; sin

embargo, el injerto de cresta iliaca puede llevar consigo una severa morbilidad del sitio donador, como es daño al nervio femoral, fractura de pelvis, riesgo de hernia, peritonitis y dolor postoperatorio. El radio tiene una longitud limitada y la escápula una anchura limitada, por lo que el injerto de hueso peroné está indicado en grandes defectos mandibulares.<sup>23,33</sup>

Para resumir, dentro de las características apropiadas para que un injerto óseo vascularizado sea usado en la reconstrucción de defectos mandibulares destacan: el hueso debe ser fuerte, moldeado a la forma de la sínfisis, ser lo suficientemente largo para reconstruir una hemimandíbula completa, tener un pedículo vascular largo, fáciles de disecar en poco tiempo quirúrgico, no dejar secuelas en el sitio donador y aportar una isla de piel suficiente para reparar defectos en los tejidos blandos.<sup>31</sup>

El radio de curvatura del proceso alveolar mandibular es más pequeño que en el cuerpo mandibular. Una gran ventaja del peroné en doble barra es que la estructura superior puede ser colocada más lingualizada en el sector anterior así como en el posterior, simulando la anatomía mandibular y evitando la mordida cruzada.<sup>23</sup>

Dentro de los daños que pueden ocurrir en la extremidad donadora después de la toma del injerto de peroné, se incluyen: dolor, debilidad muscular, inestabilidad de la articulación de la rodilla y el tobillo, así como entumecimiento del pie. Sin embargo, se ha reportado una mínima morbilidad postoperatoria de la extremidad donadora.<sup>1,34-37</sup>

Después de 3-4 días de inmovilización, la pierna puede soportar el peso total del cuerpo y a las 2 semanas de postoperatorio el paciente ha recuperado casi por completo su marcha normal.<sup>38</sup>

## CONCLUSIONES

Podemos concluir que cuando fracasa el intento inicial de reconstrucción mandibular, la función y la estética mandibular pueden ser recuperadas con un injerto vascularizado de tejido blando y óseo, siempre y cuando sea considerada como adecuada la opción del colgajo y el paciente esté médicamente estable, factores importantes para el éxito de la reconstrucción, independientemente del número o causas de los fracasos de tratamientos anteriores.<sup>39</sup>

Los injertos microvasculares de peroné crean mejores condiciones para una rehabilitación protésica posterior, más facilidades en su toma, más confiable en sus anastomosis y menos morbilidad postoperatoria en comparación con el injerto de cresta iliaca.

## REFERENCIAS

1. Lawson W, Biller HF. Mandibular reconstruction: bone graft techniques. *Otolaryngol Head Neck Surg* 1982; 90: 589.
2. Hidalgo DA. Fibula free flap: A new method of mandible reconstruction. *Plast Reconstr Surg* 1989; 84: 71.
3. Siemmsen SO, Kirkby B, O'Connor TP. Immediate reconstruction at a resected segment of the lower jaw using a compound flap of clavicle and sternomastoid muscle. *Plast Reconstr Surg* 1978; 61: 724.
4. Panje W, Cutting C. Trapezius osteomyocutaneous island flap for reconstruction of the anterior floor of the mouth and the mandible. *Head Neck Surg* 1980; 3: 66.
5. Radcliffe GJ, Mady S, Cheesman AD. The use of osteomyocutaneous flaps in mandibular reconstruction. *J Laryngol Otol* 1982; 96: 1043.
6. Conlay J. Use of composite flaps containing bones for major repairs in the head and neck. *Plast Reconstr Surg* 1972; 7: 522.
7. Cutting CB, McCarthy JG, Berenstein A. Blood supply of the upper craniofacial skeleton: The search for composite calvarial bone flaps. *Plast Reconstr Surg* 1984; 74: 603.
8. Munoz FI, Juncosa AM, Carillo FO. Vascularized parietal bone flaps. A new dimension in mandibular reconstruction. *J Cranio-Max-Fac Surg* 1990; 18: 158.
9. Green MF, Gibson JR, Bryson JF, Thomson E. A one-stage correction of mandibular defects using a split sternum pectoralis major osteomusculocutaneous transfer. *Br J Plast Surg* 1981; 34: 11.
10. Serafilm D, Villareal-Rios A, Giorgiade NG. A rib-containing free flap to reconstruct mandibular defects. *Br J Plast Surg* 1977; 30: 263.
11. Cuono CB, Ariyan S. Immediated reconstruction of a composite mandibular defect with a regional osteomusculocutaneous flap. *Plast Reconstr Surg* 1980; 65: 477.
12. Torstein L, Olav A. The vascularized fibular flap for mandibular reconstruction. *J Cranio-Max-Fac Surg* 1991; 19: 113-118.
13. McCullough DW, Fredrickson JM. Neovascularized rib grafts to reconstruct mandibular defects. *Can J Otol* 1973; 2: 96.
14. Ostrup LT, Fredrickson JM. Distant transfer of a free living bone graft by microvascular anastomoses. *Plast Reconstr Surg* 1974; 54: 277.
15. Taylor GI, Townsend P, Corlett R. Superiority of the deep circumflex iliac vessels as the supply for free groin flaps – experimental work. *Plast Reconstr Surg* 1979; 64: 595.
16. Taylor GI, Townsend P, Corlett R. Superiority of the deep circumflex iliac vessels as the supply for free groin flaps – clinical work. *Plast Reconstr Surg* 1979; 64: 745.
17. Taylor GI. Reconstruction of the mandible with free composite iliac bone grafts. *Ann Plast Surg* 1982; 9: 361.
18. Taylor GI, Miller G, Ham F. The free vascularized bone graft: A clinical extension of microvascular techniques. *Plast Reconstr Surg* 1975; 55: 533.
19. Hidalgo DA. Fibula free flap: A new method of mandible reconstruction. *Plast Reconstr Surg* 1989; 84: 71-79.
20. Divaris M, Goudot P, Princ. G, Lalo J, Vaillant JM. Mandibular reconstruction by free bone flaps with micro-anastomosis. Our current indications. *Ann Chir Plast Esthet* 1992; 37: 297-308.
21. Foster RD, Anthony JP, Sharma A, Pogrel MA. Vascularized bone flaps versus nonvascularized bone grafts for mandibular reconstruction: An outcome analysis of primary bony union and endosseous implant success. *Head Neck* 1999; 21: 66-71.
22. Taylor GI. Reconstruction of the jaw with free composite iliac bone grafts. In: Buncke HJ, Furnas DW, eds: *Symposium on Clinical Frontiers in Reconstructive Microsurgery*, St. Louis: The CV Mosby Co. 1984: 24: 106-122.
23. Lee JH, Kim MJ, Kim JW. Mandibular reconstruction with free vascularized fibular flap. *J Craniomaxillofac Surg* 1995; 23: 20-26.
24. Bahr W, Stoll P, Wachter R. Use of the double barrel free vascularized fibula in mandibular reconstruction. *J Oral Maxillofac Surg* 1998; 56: 38-44.
25. Serra JM, Vila R. *Microcirugía reparadora*. Barcelona, Salvat, 1985: 145.
26. Gilbert A. Vascularized transfer of the fibula graft. *Int J Microsurg* 1979; 1: 100.
27. Ho Lee J, Jin Kim M, Won Kim J. Mandibular reconstruction with free vascularized fibular flap. *J Cranio-Maxillo-Facial Surg* 1995; 23: 20-26.
28. O'Brien B, Morrison WA. *Reconstructive microsurgery*. Edinburgh, Churchill Livingstone, 1987.
29. Barth E. Histologische untersuchungen ubre Knochentransplantationen. *Beitr Pathol Anat* 1985; 17: 65.
30. Bitter K, Schlesinger S, Westermann U. The iliac bone or osteocutaneous transplant pedicled to the deep circumflex iliac artery: II Clinical application. *J Maxillofac Surg* 1983; 11: 241.
31. Riediger D. Restoration of masticatory function by microsurgically revascularized iliac crest bone grafts using endosseous implants. *Plast Reconstr Surg* 1988; 81: 861.
32. Serra JM, Paloma V, Mesa F. The vascularized fibula graft in mandibular reconstruction. *J Oral Maxillofac Surg* 1991; 49: 244.
33. O'Brian, Gumley GJ, Dooley BJ. Folded free vascularized fibula transfer. *Plast Reconstr Surg* 1988; 82: 311.
34. Kurz LT, Garfio SR, Booth RE. Harvesting autogenous iliac bone graft. A review of complications and techniques. *Spine* 1989; 14: 1324.
35. Lyberg T, Obstad OA. The vascularized fibular flap for mandibular reconstruction. *J Craniomaxillofac Surg* 1991; 19: 113.
36. Wei FC, Seah CS, Tsai YC. Fibula osteo-septocutaneous flap for reconstruction of composite mandibular defects. *Plast Reconstr Surg* 1994; 93: 294.
37. Colen SR, Shaw WW, Mc Carthy JG. Review of the morbidity of 300 free-flap donor sites. *Plast Reconstr Surg* 1986; 77: 948.
38. Wells MD. Mandibular reconstruction using vascularized bone grafts. *J Oral Maxillofac Surg* 1996; 54: 883.
39. Gilbert A. Vascularized transfer of the fibular shaft. *Int J Microsurg* 1979; 1: 199.
40. Anthony J, Foster R. The free fibula bone graft for salvaging failed mandibular reconstructions. *J Oral Maxillofac Surg* 1997; 55: 1417-1421.

Correspondencia:

**Amayeli González Quero.**

Instituto Docente de Urología

Av. Cabarobo c/c Carabobo

Piso 4 Cons. 422

Urb. La viña

Zona Postal 2001

Valencia - Estado Carabobo

Venezuela

Telf. (58) 241 8234373/8238366

maxilofaciales@cantv.net