



## Cinco importantes ventajas del sistema Tip-Edge en ortodoncia fija

Ricardo Medellín Fuentes,\* Peter C Kesling<sup>§</sup>

\* Coordinador de Ortodoncia de la División de Estudios de Posgrado e Investigación.  
Universidad Nacional Autónoma de México, Ciudad de México.

<sup>§</sup> Creador del Sistema Tip-Edge. La Porte Indiana USA.

### RESUMEN

Hoy en día las diferentes alternativas para realizar un tratamiento de ortodoncia fija son variadas después de haber enseñado y tratado maloclusiones por 30 años con diferentes técnicas ortodóncicas tales como Begg, Edgewise, Alexander, MBT, incluyendo diferentes *brackets* de autoligado, entre otras. Considerando las ventajas que nos proporciona la técnica de Tip-Edge podría enumerar algunas de ellas como rapidez, comodidad tanto para el paciente como para el operador, la fácil y rápida apertura de la mordida así como el cierre de espacios de extracción, simétrico y asimétrico, la forma independiente de dar torque, entre otras más. Sin embargo, en el presente artículo se pone énfasis en cinco ventajas que marcan un precedente en la práctica clínica diaria y que pueden ser de utilidad para los clínicos acostumbrados a manejar cualquier otra técnica de ortodoncia fija.

**Palabras clave:** Tip-Edge, Begg, Edge-Wise, MBT, Alexander.

### INTRODUCCIÓN

La ortodoncia en sus diferentes cohortes históricas y evolución por más de 100 años ha pasado por la presencia y modificación de infinidad de *brackets*, técnicas y sistemas con diversas propuestas en sus diseños y en su fundamento biomecánico. Sin embargo, como menciona Charles Burstone «de las nuevas aparatologías, sólo se conservan aquellas que soportan la prueba más compleja y ésta es el tiempo»,<sup>1</sup> es decir, que el ortodoncista adopta los nuevos aportes en aparatología y sólo el tiempo será quien determine si realmente fueron útiles permaneciendo en el uso

diario de la práctica clínica. Es indiscutible mencionar que para que un sistema de *brackets* sea aceptado por el clínico, deberá cumplir ciertas características y exigencias que la misma práctica demanda. Por otro lado, a pesar de que existen estudios para determinar qué técnica proporciona más ventajas que otra,<sup>2</sup> es muy complejo determinar cuál funciona mejor y creo que independientemente del tiempo en tratamiento, que es un factor que da cierto argumento, y partiendo del punto de que todos los *brackets*, sistemas y técnicas funcionan bien con el apropiado manejo, es importante mencionar con qué sistema el clínico obtiene sus objetivos de tratamiento de una manera más fácil, simple y efectiva, dado que al final repercutirá en los resultados. De aquí surge la inquietud del presente artículo para mostrar algunas de las ventajas que el sistema Tip-Edge proporciona comparado con otros.

El sistema Tip-Edge surgió en la década de 1980 por su creador el Dr. Peter C. Kesling configurándose como el mejor híbrido que combina las dos filosofías de movimiento dental más importantes en la historia de la ortodoncia,<sup>3</sup> y gracias a su facilidad y fundamento biomecánico permite la obtención de resultados exitosos con un manejo simple y efectivo.

Dentro de los puntos a ofrecer en los años 80, en ese momento era una propuesta que no utilizaba anclajes extras, proponía un manejo desde etapas tempranas eliminando la necesidad del uso de aparatos funcionales por la escasa cooperación de los pacientes, al igual que el uso del arco extraoral muy empleado en ese tiempo, y tenía diferentes ventajas, mismas que se describirán a continuación por la frecuencia de presentación en el ámbito clínico.

### El anclaje

El anclaje es un tema que debe planearse desde el diagnóstico y por lo general en la mayoría de sis-

Recibido: Abril 2021. Aceptado: Agosto 2021.

**Citar como:** Medellín FR, Kesling PC. Cinco importantes ventajas del sistema Tip-Edge en ortodoncia fija. Rev Mex Ortodon. 2020; 8 (3): 201-211.

© 2020 Universidad Nacional Autónoma de México, [Facultad de Odontología]. Este es un artículo Open Access bajo la licencia CC BY-NC-ND (<http://creativecommons.org/licenses/by-nc-nd/4.0/>)

temas no se recomienda proceder a la colocación de *brackets* o a la realización de extracciones cuando se requieren sin hacer una correcta planeación y colocación de los aparatos de anclaje y posteriormente proceder a la colocación de la aparatología. La primera ventaja que ofrece el sistema Tip-Edge y quizá una de las más importantes es la eliminación de todos los aparatos auxiliares de anclaje de alto calibre como son arcos linguales, botones de Nance, barras transpalatinas y por supuesto, arco extraoral o más recientemente los dispositivos de anclaje temporal (TAD), debido a que es un sistema basado en el fundamento de la fuerza diferencial,<sup>4</sup> la cual consiste en la colocación de la presión adecuada para no romper el anclaje natural de los segmentos posteriores y de esta forma cerrar espacios llevando los dientes anteriores hacia atrás sin poner en peligro el anclaje posterior<sup>5</sup> (Figura 1).

De igual forma, en los casos que requieran el cierre de espacios de posterior a anterior, es decir, donde el anclaje sea necesario en el sector anterior, es un sistema que gracias a su mecánica de freno puede proporcionar el apoyo para el cierre de espacios mesializando los premolares y molares (Figura 2).

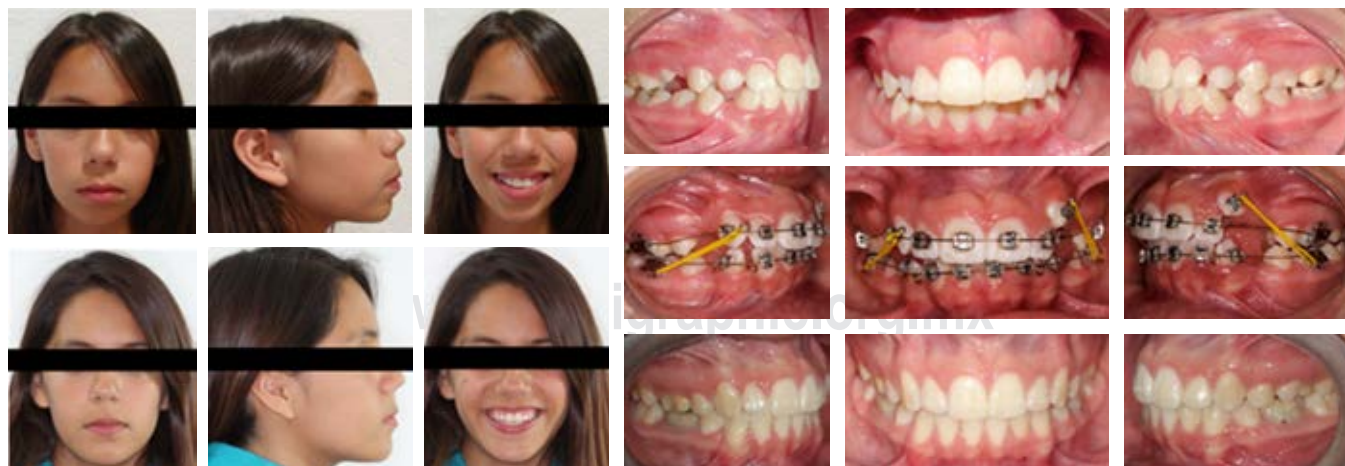### La retracción del segmento anterior

Sin duda, uno de los movimientos cruciales en la ortodoncia y que tiene estrecha relación con el anclaje es la retracción del segmento anterior al momento del cierre de espacios en los casos de

extracción. Es muy frecuente que para el cierre de espacios se realice primero la distalización de los caninos seguida de la retracción de los cuatro incisivos con diferentes estrategias y diseños de arcos en su mayoría con alambres rectangulares o cuadrados (Figura 3). Diferentes autores como Wick Alexander recomiendan el uso intensivo del arco extraoral en estas fases.<sup>6</sup> Este tipo de mecánicas se realizan así, justo para conservar el anclaje posterior, ya que no es fácil retraer seis dientes juntos apoyándose únicamente en los primeros molares, eso sin mencionar la fase antiestética por la que pasa el paciente cuando se retrae primero el canino (Figura 4). En el sistema de Tip-Edge, gracias al diseño del *bracket* creado para el cierre de espacios (Figura 5), es posible llevar hacia distal los seis dientes anteriores juntos a una velocidad considerable,<sup>7</sup> o incluso ocho dientes cuando se extraen los segundos premolares o también poder retraer 10 dientes juntos, en casos de extracción o ausencia de los primeros molares y retraer desde el segundo premolar a segundo premolar juntos sin la necesidad de anclajes adicionales (Figura 6). Ésta es una gran ventaja a nivel biomecánico y estético.

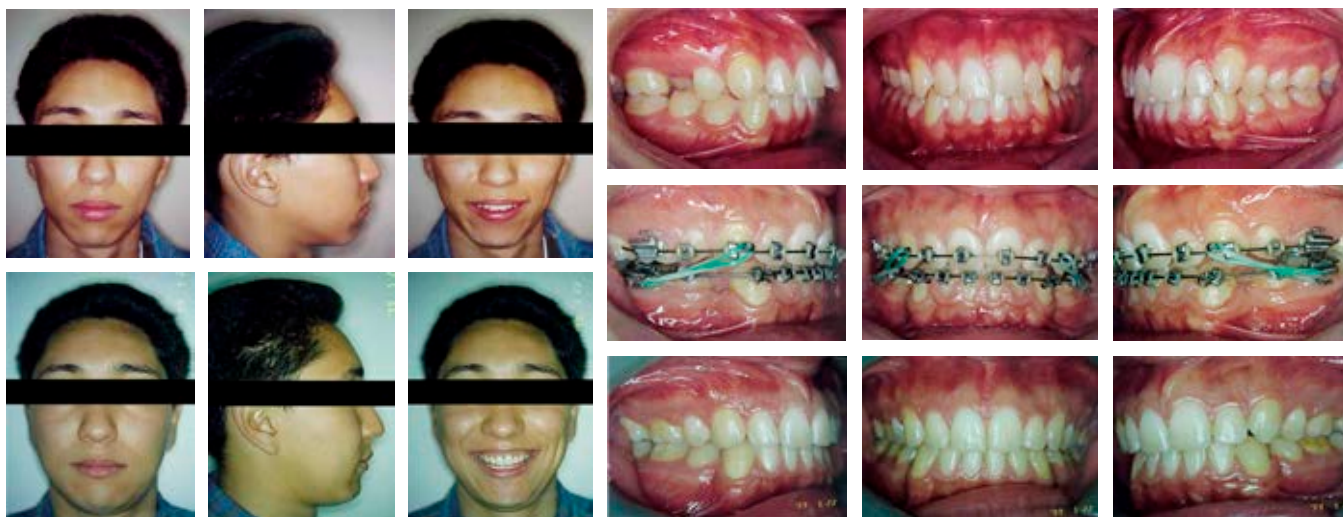### Renivelación de premolares

Durante el tratamiento ortodóncico es muy frecuente una fase para renivelar los premolares, la cual nos prolonga el tiempo del tratamiento, por tal motivo autores como Alexander Tweed recomien-



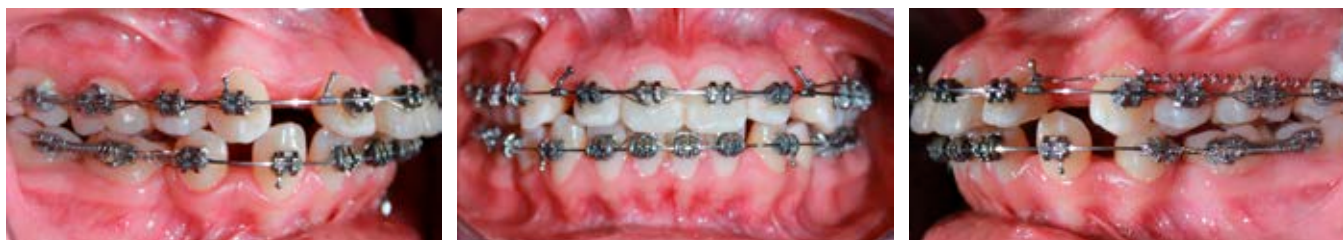**Figura 1:** Se observa la retracción del segmento anterior sin pérdidas de anclaje y sin uso de aparatos auxiliares de anclaje extra en un caso de extracción de los cuatro primeros premolares mejorando el perfil y estética del paciente.

*The retraction of the anterior segment without loss of anchorage and the use of extra auxiliary anchorage devices is observed in a case of extraction of the first four premolars improving the profile and esthetics of the patient.*



**Figura 2:** En un caso clase II en el que al cerrar todos los espacios superiores se observa la necesidad de mesializar en la arcada inferior, donde es muy efectivo el sistema Tip-Edge anclando el sector anterior por medio de la mecánica de freno y terminar de forma exitosa.

*In a class II case where, after closing all the upper spaces, the need to mesialize the lower arch is observed, where the Tip-Edge system is very effective, anchoring the anterior sector using the brake mechanics and finishing successfully.*



**Figura 3:** Se muestra un ejemplo de la retracción independiente de los caninos para posteriormente retraer los cuatro incisivos juntos en el cierre total de espacios de un caso de extracciones de los cuatro primeros premolares con aparatología de autoligado.

*An example of the independent retraction of the canines to subsequently retract the 4 incisors together in the total space closure of a case of extractions of the four first premolars with self-ligating appliances is shown.*

dan colocar bandas en los premolares para tolerar las fuerzas de la masticación<sup>6</sup> que ocasionan la constante caída de los *brackets* de estos dientes, ya sea por la depresión en los arcos generada por el tratamiento, la fuerza de la oclusión, la curva de Spee o por la propia nivelación del plano oclusal. Sucede algo similar en casos de mordidas profundas, esto nos da como consecuencia el cambio necesario o regresión a un arco flexible o de menor calibre que carece de contención y control vertical en la oclusión ocasionando un problema de varias citas para solucionarlo y retraso en el tratamiento (Figura 7). En el Tip-Edge esto no es necesario, ya

que se puede seguir utilizando el mismo arco rígido 0.016" o incluso el 0.022" australiano gracias al *slot* dual facial que presenta el *bracket*, ya que con frecuencia los premolares están inclinados y al colocar el *bracket* el *slot* estará en 0.028", lo que permite la fácil inserción del arco rígido nuevamente sin problemas (Figura 8).

#### **Extracción asimétrica**

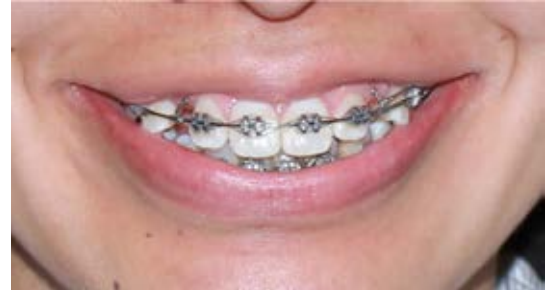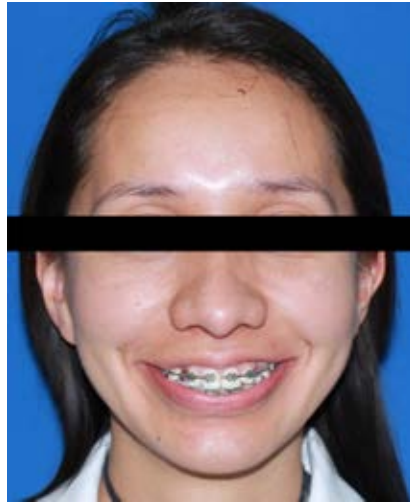
Por años, cuando el diagnóstico en ortodoncia indica extracciones, ha sido muy común retirar los cuatro primeros premolares, es como una ley que



**Figura 4:**

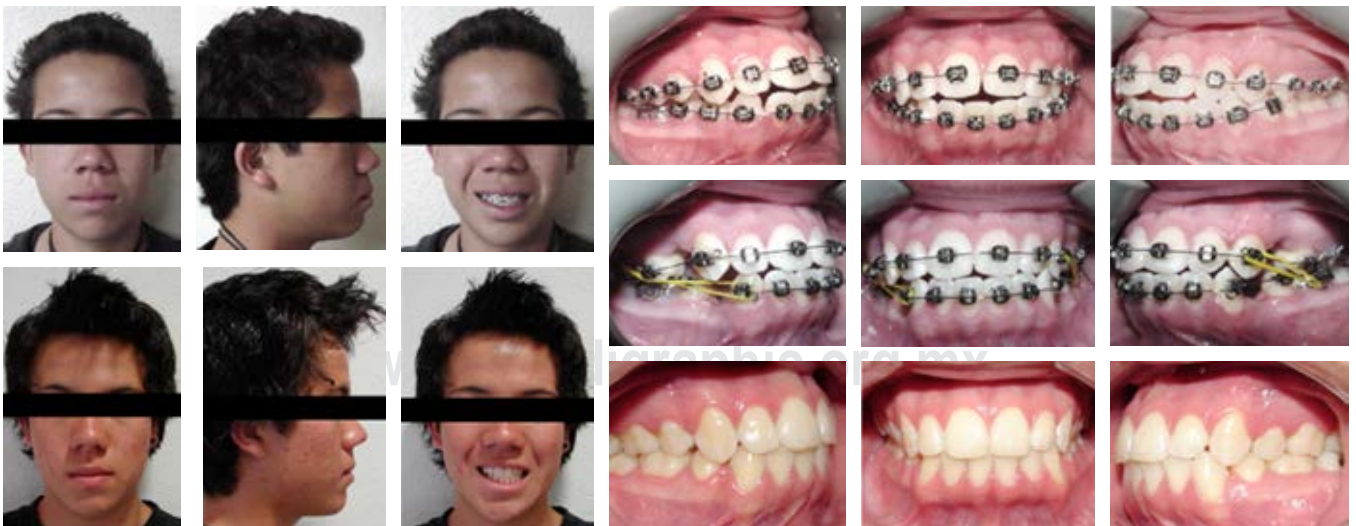
Se observan los efectos consecuentes faciales de sonrisa y antiestéticos posterior a la fase de retracción independiente de los caninos superiores en un caso de extracción de los cuatro primeros premolares con un sistema de autoligado.

*The consequent facial smile and anti-aesthetic effects are observed after the independent retraction phase of the upper canines in a case of extraction of the 4 first premolars with a self-ligating system.*

**Figura 5:**

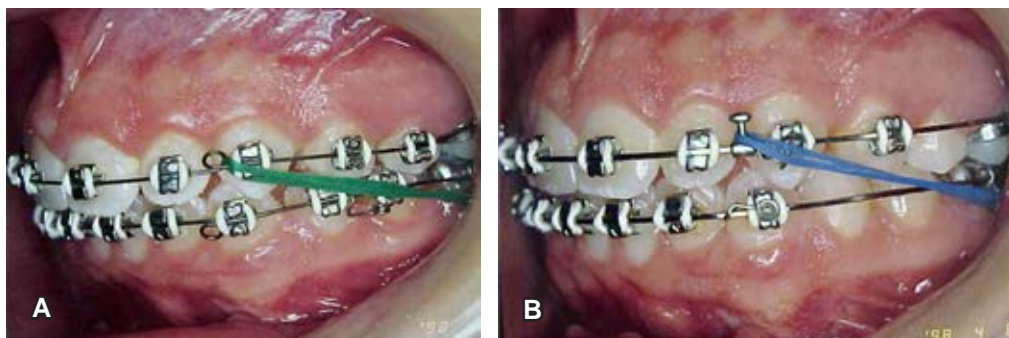
Debido al diseño del *bracket* Tip-Edge con su *slot* dual facial puede ofrecer la apertura de la altura del mismo de 0.022" hasta 0.028" cuando el diente se inclina a 20° siendo ésta una característica única del sistema.

*Due to the design of the Tip-Edge bracket with its dual facial slot it can offer the opening of the bracket height from 0.022" to 0.028" when the tooth is tilted at 20° being a unique feature of the system.*



**Figura 6:** Ejemplo clínico de la retracción de seis dientes juntos sin la necesidad de aparatos de anclaje extra en un caso de extracciones de cuatro primeros premolares, donde los cambios tanto estéticos como funcionales fueron muy favorables.

*Clinical example of retracting 6 teeth together without the need for extra anchorage appliances in a case of 4 first premolar extractions where both esthetic and functional changes were very favorable.*



**Figura 7: A)** Se observa la colocación de *brackets* en todos los premolares en una mordida profunda y después de tres citas. **B)** Desalojo de *brackets* a causa de la oclusión del paciente, esto es muy frecuente en la práctica diaria.

**A)** *Bracket placement is observed on all premolars in a deep bite and after 3 appointments. B)* *The dislodgement of almost all of them is due to the patient's occlusion, which is very frequent in daily practice.*

se ha impuesto por lo cotidiano, repetido y cómodo de esta decisión. De hecho, es frecuente que la remisión de un paciente para ortodoncia se realice sin caries, sin terceros molares y en casos de extracciones, se decide realizar la extracción de los cuatro primeros premolares sin importar el estado de salud en el que se encuentren los segundos premolares o incluso los primeros molares, es decir, si hay que hacer extracciones se asume que serán estos dientes. Sin embargo, muchas veces el primer premolar de uno o más cuadrantes está en perfecto estado y el segundo, por ejemplo, ya tiene restauraciones incluso tratamientos de endodoncia y lamentablemente se termina extrayendo el primero y se deja el diente más dañado en boca. La razón es simetría y preferencias biomecánicas, es decir, si queremos conservar nuestro anclaje posterior es más fácil contenerlo si se encuentra el segundo premolar que podría reforzarlo. Ésta es la razón más grande que toma el ortodoncista para justificar ese patrón de extracciones, y es la misma por la que en los casos clase II el patrón más cómodo biomecánicamente hablando es extraer primeros arriba y segundos abajo a modo de facilitar el cierre de espacios. De igual forma sucede con los casos clase III, donde se extraen segundos premolares arriba y primeros abajo (Figura 9).<sup>8</sup> Se procede así cuando existe salud dental y contamos con la decisión de elegir qué diente vamos a extraer, pero es aún más complejo cuando los pacientes se presentan con dientes ausentes de forma asimétrica y debemos cerrar los espacios como parte del tratamiento. Una gran ventaja del sistema Tip-Edge en estos casos es porque ya sea el operador lo haya decidido o porque el paciente presenta dichas ausencias. Debido a

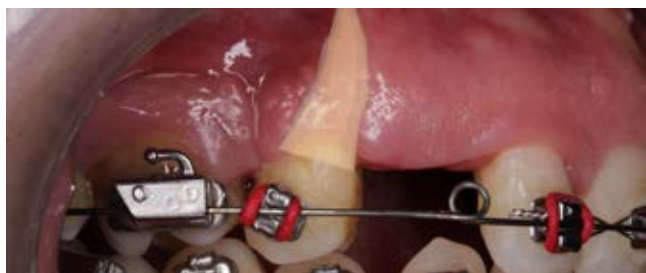las características, permisibilidad de inclinación del *bracket* y facilidad al deslizamiento sin flexión del arco en el cierre de espacios es relativamente fácil la retracción de diferentes segmentos anteriores y posteriores sin perder las relaciones sagitales. De esta manera podremos cerrar espacios asimétricos de forma simétrica, incluso sin el uso de dispositivos de anclaje temporal (TAD) o miniimplantes (Figura 10).

### Recuperación de anclaje

Cada vez es más frecuente en la práctica diaria el paciente que fue tratado anteriormente con extracciones de premolares y que al momento del cierre de espacios éste se complicó, y los resultados fueron una clase II debido a la pérdida de anclaje, además de otras complicaciones que pueda presentar el paciente como tener que ofrecerle otro tratamiento para recuperar las relaciones perdidas como ir de una clase II a una clase I sin aparatos como péndulos, arco extraoral o miniimplantes en un tiempo considerable después de que el paciente ya fue tratado. Ésta es otra de las grandes ventajas que el sistema de Tip-Edge ofrece, pues gracias al control vertical y dirección sagital en grupo de dientes se pueden recuperar las relaciones bajo la filosofía del movimiento diferencial,<sup>9</sup> es decir, inclinando primero las coronas hacia distal en grupo y posteriormente la verticalización radicular recuperando la clase II hacia la clase I con el uso de elásticos intermaxilares ligeros que con otros sistemas es difícil de obtener debido a la acción de su *bracket* acelerando el tratamiento y logrando resultados funcionales y estéticos en tiempo récord en comparación con sistemas tradicionales y preajustados<sup>10</sup> (Figura 11).

## DISCUSIÓN

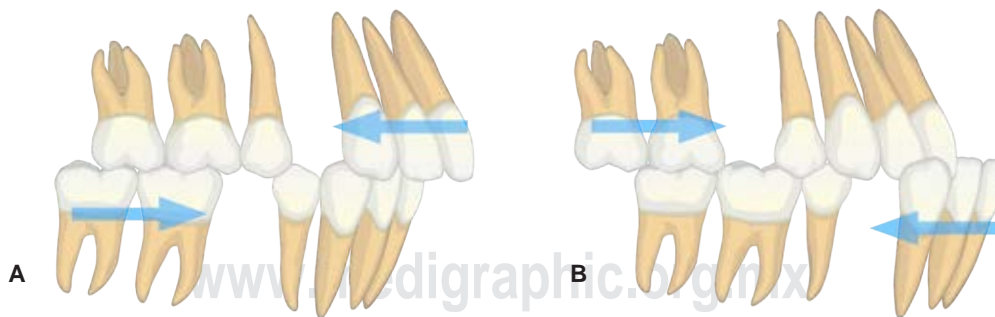
En ortodoncia existen diferentes propuestas para mover dientes; sin embargo, las que utilizan aparatos de anclaje extras como Tweed, arcos segmentados de Burstone, Edge-Wise, Roth, Ricketts, entre otros, inician en desventaja por los procedimientos de elaboración de aparatos de anclaje extras, comodidad y cooperación del paciente.<sup>11-15</sup> Una característica de



**Figura 8:** Observamos la inclinación hacia distal del premolar superior recién recolocado el *bracket* cuando la raíz se encuentra en mesial, así como la ventaja de poder seguir trabajando con un alambre australiano 0.016", sin que éste sufra deflexión, gracias a la apertura del *slot* dual facial que permite llegar hasta un 0.028".

*We observe the distal inclination of the upper premolar when the bracket has just been repositioned when the root is mesial and the advantage of being able to continue working with a 0.016" Australian wire without deflection, thanks to the opening of the dual facial slot that allows to reach up to 0.028".*

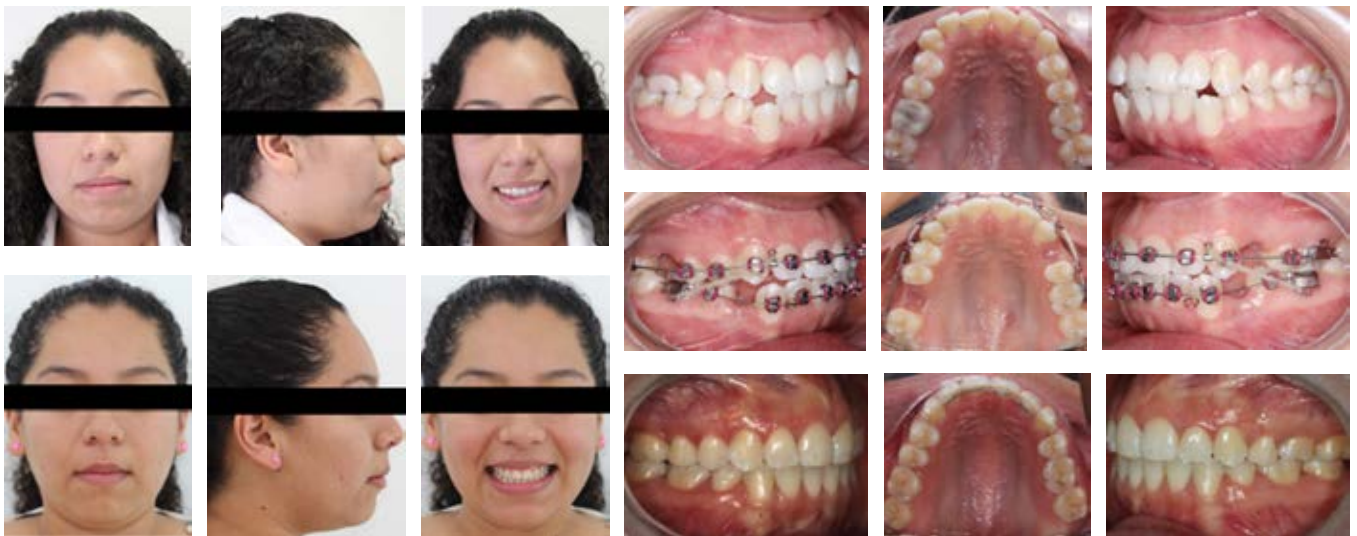la filosofía propuesta por McLaughlin en el sistema MBT<sup>16</sup> fue disminuir la prescripción de la angulación en el sector anterior superior e inferior 10 y 12° respectivamente, para disminuir las demandas de anclaje así como el uso de retroligaduras metálicas en los caninos para evitar la proinclinación de los dientes anteriores y de esa manera facilitar su retracción. A diferencia de lo que sucede en el sistema Tip-Edge al haber eliminado las esquinas contraopuestas del *slot* (Figura 5), se genera la permisibilidad de inclinación hacia distal de todos los dientes eliminando en su totalidad la proinclinación anterior y las demandas de anclaje. El uso de mecanismos pesados en ortodoncia invita al manejo de mayor presión en los procedimientos biomecánicos, lo que podría ocasionar daños tisulares con mayor facilidad y el cierre de espacios de forma irregular y arbitraria produciendo resultados comprometidos y pérdidas de anclaje indeseables. El manejo de presiones elevadas aumenta el riesgo de movimientos indeseables y resultados limitados. En un estudio comparativo *in vivo* de tres técnicas en ortodóncica se muestra cómo el sistema de Tip-Edge es muy superior a los otros dos tanto en tiempo como en efectividad al movimiento así como en la estabilidad a largo plazo.<sup>17</sup> Hoy la ortodoncia ofrece tiempo *más corto*, más comodidad, menos tiempo en el sillón y la disminución de aparatos extras con los sistemas de autoligado. Sin embargo, en el metaanálisis realizado por Wagner y Benichou no se encontraron diferencias estadísticamente significativas entre el autoligado y los sistemas de ligado convencional como Tip-Edge.<sup>18</sup>



**Figura 9: A)** Se muestra el patrón de extracciones recomendado en la literatura para los casos clase II, donde es más cómodo extraer los primeros premolares en superior y los segundos en la arcada inferior. **B)** En los casos clase III se recomienda extraer los segundos premolares en la arcada superior y los primeros en inferior con el fin de facilitar la biomecánica, de esta manera al seguir el sentido de las flechas será más fácil el cierre de espacios.

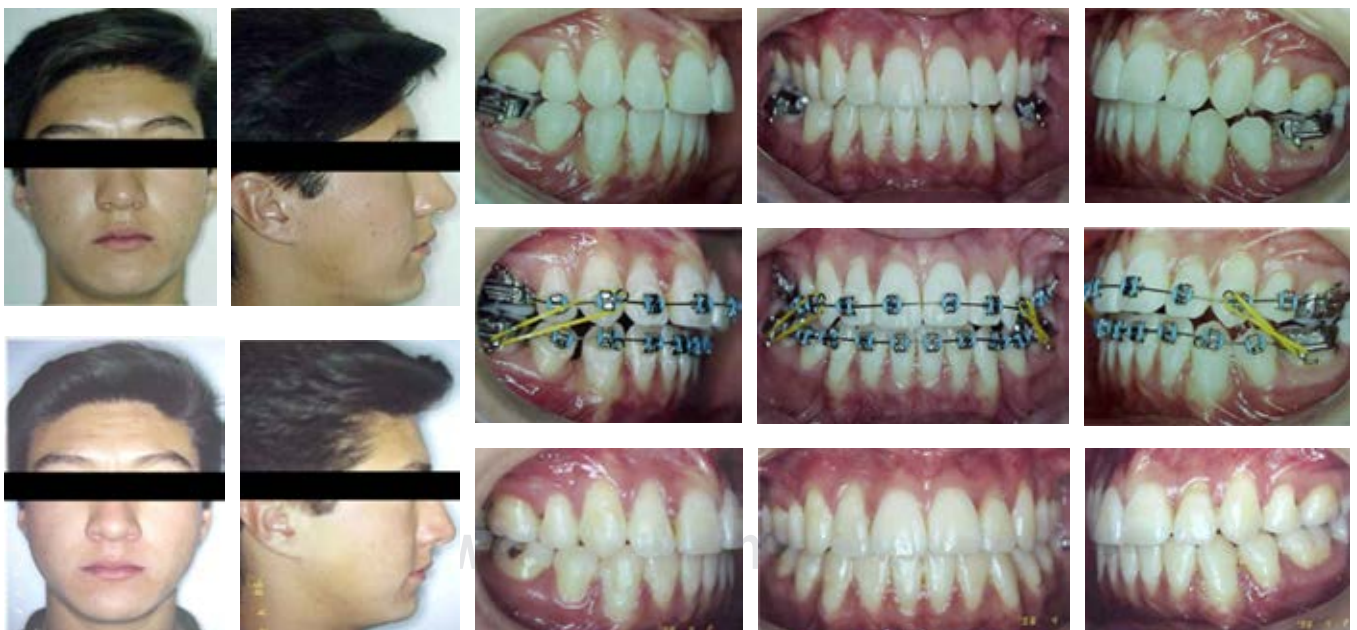**A)** *The pattern of extractions recommended in the literature is shown for class II cases, where it is more comfortable to extract the first premolars in the upper and the second premolars in the lower arch. B)* *In class III cases, it is recommended to extract the second premolars in the upper and the first in the lower arch to facilitate the biomechanics, in this way following the direction of the arrows it will be easier to close the spaces.*





**Figura 10:** Caso de extracciones asimétricas donde se extrajo el primer molar superior derecho por problemas de salud dental, y los tres primeros premolares en los demás cuadrantes, con cierre de espacios exitoso y relaciones sagitales correctas.

*Case of asymmetric extractions where the right upper first molar was extracted due to dental health problems, and the three first premolars in the other quadrants, with a successful space closure and correct sagittal relations.*



**Figura 11:** Paciente que fue tratado previamente con cuatro extracciones de premolares terminando en una clase II debido a una pérdida de anclaje al cierre de espacios, posteriormente se observa la corrección con el sistema Tip-Edge gracias a su filosofía de fuerza y movimiento diferencial.

*Patient who was previously treated with 4 premolar extractions ending in class II due to a loss of anchorage to the space closure, later the correction is observed with the Tip-Edge system thanks to its philosophy of force and differential movement.*

## CONCLUSIÓN

El manejo de un sistema en ortodoncia ofrece la posibilidad de una comprensión profunda y análisis crítico que permite explorar sus ventajas después de haber aplicado y enseñado el sistema de Tip-Edge por más años. En el presente artículo se muestran algunas de las ventajas que pueden servir al clínico para su evaluación comparativa con cualquier otro sistema incluyendo los *brackets* de autoligado, al igual que el conocimiento de los fundamentos de un sistema que proporciona la seguridad de la aplicación clínica y su dominio.

### Special article

## Five important advantages of the Tip-Edge system in fixed orthodontics

Ricardo Medellín Fuentes,\* Peter C Kesling†

\* Coordinador de Ortodoncia de la División de Estudios de Posgrado e Investigación. Universidad Nacional Autónoma de México, Ciudad de México.

† Creador del Sistema Tip-Edge. La Porte Indiana USA.

### ABSTRACT

Now a days the different alternatives to perform an orthodontic treatment are varied, after teaching and treating malocclusions for 30 years with different orthodontic techniques such as Begg, Alexander, MBT, including self-ligating brackets, considering the advantages provide by Tip-edge I could list some of them as speed, comfort for the patient and clinician, the easy bite opening as well as closing of symmetrical and asymmetrical extraction spaces, how to provide individual torque among others, however this work emphasizes five important advantages in daily practice that can be useful for those clinicians who make any other fixed orthodontic technique.

**Keywords:** Tip-edge, Begg, Edgewise, MBT, Alexander,

### INTRODUCTION

Orthodontics in its different historical cohorts and evolution for over 100 years has gone through the presence and modification of countless brackets, techniques and systems with different proposals in their designs and biomechanical foundation, however as mentioned by Charles Burstone «Of the new appliances only those are retained that support the most complex test and this is the time»<sup>1</sup> ie, that the orthodontist adopts the new contributions in appliances and only time will

determine if they were really useful remaining in the daily use of clinical practice, it is indisputable to mention that for a bracket system to be accepted by the clinician, On the other hand, although there are studies to determine which technique provides more advantages than others<sup>2</sup> it is very complex to determine which one works better and I think that regardless of the time in treatment is a factor that gives some argument and starting from the point that all brackets, systems and techniques work well with proper treatment, systems and techniques work well with proper management, it is important to mention with which system the clinician obtains his treatment objectives in an easier, simpler and more effective way, since in the end it will have an impact on the results, hence the concern of this article to show some of the advantages that the Tip-Edge system provides compared to others.

The Tip-Edge System was developed in the 80's by its creator, Dr. Peter C. Kesling, becoming the best hybrid that combines the two most important philosophies of dental movement in the history of orthodontics,<sup>3</sup> and thanks to its ease and biomechanical basis it allows obtaining successful results with simple and effective management.

Among the points to offer at that time, in the 80's it was a proposal that did not use extra anchors, it proposed management from early stages, eliminating the need for the use of functional appliances due to the poor cooperation of the patients as well as the use of the extraoral arch very used at that time, and offering different advantages which will be described below due to the frequency of presentation in the clinical setting.

### Anchorage

Anchorage is an issue that should be planned from the diagnosis and generally, in most systems, it is not recommended to proceed with the placement of brackets or extractions when required without proper planning and placement of anchorage devices and then proceeds to the placement of appliances, the first advantage offered by the Tip-Edge system and perhaps one of the most important is the elimination of all auxiliary anchorage devices of high caliber such as lingual arches, Nance buttons, transpalatal bars and of course extraoral arch or more recently the temporary anchorage devices (TAD), because it is a system based on the foundation of differential force<sup>4</sup> which is based on the placement of adequate pressure to not break the natural anchorage of the posterior segments and thus close spaces taking the



anterior teeth back without endangering the posterior anchorage<sup>5</sup> (*Figure 1*).

In the same way, in those cases where the closing of spaces from posterior to anterior is required, that is to say, where the anchorage is necessary for the anterior sector, it is a system that thanks to its braking mechanics can provide the support for the closing of spaces mesializing the premolars and molars (*Figure 2*).

### Retraction of the anterior segment

Undoubtedly one of the crux movements in orthodontics that is closely related to the anchorage is the retraction of the anterior segment at the time of space closure in extraction cases. It is very common that for space closure the distalization of the canines is performed first followed by the retraction of the four incisors with different strategies and archwire designs, mostly with rectangular or square wires (*Figure 3*), different authors such as Wick Alexander recommend the intensive use of the extraoral archwire in these phases<sup>6</sup> this type of mechanics is done just to conserve the posterior anchorage since it is not easy to retract six teeth together relying only on the first molars, not to mention the unsightly phase the patient goes through when the canine is retracted first. (*Figure 4*) in the Tip-Edge system thanks to the design of the bracket (*Figure 5*) created for space closure, it is possible to bring distally the six anterior teeth together at a considerable speed,<sup>7</sup> or even eight teeth when the second premolars are extracted or also to retract ten teeth together, in cases of extraction or absence of the first molars and retract from the second premolar to the second premolar together without the need of additional anchorage (*Figure 6*), this is a great advantage at a biomechanical and esthetic level.

### Re-leveling premolars

During orthodontic treatment is very frequent a phase to re-level the premolars which prolong the treatment time, for this reason, authors like Tweed, Alexander recommends placing bands on the premolars to tolerate the forces of mastication<sup>6</sup> that cause the constant fall of the brackets of these teeth either by depression in the arches generated by the treatment, Something similar happens in cases of deep bites, this results in the necessary change or regression to a flexible or smaller archwire that lacks containment and vertical control in the occlusion causing a problem of several appointments to solve it

and delay in the treatment (*Figure 7*). In Tip-Edge this is not necessary since it is possible to continue using the same rigid archwire 0.016" or even the Australian 0.022" thanks to the dual facial slot that the bracket presents, since frequently the premolars are inclined and when placing the bracket the slot will be at 0.028" which allows the easy insertion of the rigid archwire again without problems (*Figure 8*).

### Asymmetric extraction

For years when the diagnosis in orthodontics indicates extractions it is very common to remove the first 4 premolars, it is like a law that has been imposed by the daily, repeated and comfortable of this decision in fact it is common that the referral of a patient for orthodontics is made without caries without third molars and if it is for extractions it is decided to perform the extraction of the first 4 premolars no matter the state of health in which the second premolars or even the first molars are, However, many times the first premolar of one or more quadrants are in perfect condition and the second one, for example, already has restorations or even endodontic treatments and unfortunately the first one is extracted and the most damaged tooth is left in the mouth, The reason is symmetry and biomechanical preferences, i.e. if we want to preserve our posterior anchorage it is easier to contain it if the second premolar is found that could reinforce it, this is the biggest reason that the orthodontist takes to justify this pattern of extractions, and it is the same reason why in class II cases the most biomechanically comfortable pattern is to extract first premolars above and second below in order to facilitate the closure of spaces, in the same way happens with class III cases where second premolars are extracted above and first below (*Figure 9*),<sup>8</sup> this is when there is dental health and we have the decision to choose which tooth we are going to extract but it is even more complex when the patients already present with asymmetrically absent teeth and we must close the spaces as part of the treatment, a great advantage of the Tip-Edge system in these cases is because either the operator has decided it or because the patient presents these absences, due to the characteristics, permissibility of bracket inclination and ease of sliding without arch flexion in space closure it is relatively easy to retract different anterior and posterior segments without losing the sagittal relationships in this way we can close asymmetric spaces in a symmetric way even without the use of temporary anchorage devices or mini-implants (TAD) (*Figure 10*).

## Anchorage recovery

It is becoming more and more frequent in daily practice the patient who was previously treated with premolar extractions and at the time of space closure was complicated and the results were a class II due to the loss of anchorage in addition to other complications that the patient may present, such as being able to offer another treatment to recover the lost relations such as going from a class II to a class I without devices such as pendulums, extraoral arches or mini implants in a considerable time after the patient has already been treated, this is another of the great advantages that the Tip-Edge system offers because thanks to the vertical control and sagittal direction in group of teeth it is possible to recover the relations under the philosophy of the differential movement<sup>9</sup> that is to say, firstly tilting the crowns towards distal in group and later the root verticalization recovering class II towards class I with the use of light intermaxillary elastics that with other systems is difficult to obtain due to the action of its bracket increasing the speed of treatment and obtaining functional and esthetic results in record time compared to traditional and preadjusted systems<sup>10</sup> (Figure 11).

## DISCUSSION

In orthodontics there are different proposals to move teeth, however, those that use extra anchorage devices such as Tweed, Burstone segmented arches, Edge-Wise, Roth, Ricketts among others start at a disadvantage due to the procedures of elaboration of extra anchorage devices, comfort, and cooperation of the patient,<sup>11-15</sup> a characteristic of the philosophy proposed by McLaughlin in the MBT system<sup>16</sup> was to decrease the angulation prescription in the upper and lower anterior sector by 10 and 12 degrees respectively, to reduce the demands of anchorage as well as the use of metallic retro-ligatures in the canines to avoid the proinclination of the anterior teeth and thus facilitate their retraction, unlike what happens in the Tip-edge system by having eliminated the contra-opposite corners of the slot (Figure 5). The use of heavy mechanisms in orthodontics invites you to handle greater pressure in biomechanical procedures which could cause tissue damage more easily and the closure of spaces irregularly and arbitrarily producing compromised results and undesirable anchorage losses, The management of high pressures increases the risk of undesirable movements and limited results, in an in vivo comparative study of 3 techniques in orthodontics

shows how the Tip-Edge system is far superior to the other two both in time and ineffectiveness to movement as well as in long-term stability,<sup>17</sup> today orthodontics offers less time, more comfort, less time in the chair, and the reduction of extra appliances with self-ligation systems, however, in the meta-analysis carried out by Wagner and Benichou, no statistically significant differences were found between self-ligation and conventional ligating systems such as Tip-Edge.<sup>18</sup>

## CONCLUSION

The management of a system in orthodontics offers the possibility of its deep understanding and critical analysis to be able to explore the advantages that are immersed in it, after having managed and taught the Tip-Edge system for more years in this article we show some of the advantages that can serve the clinician for its comparative evaluation with any other system including self-ligating brackets, the knowledge of the basics of a system provides the security of clinical application and mastery.

## REFERENCIAS/REFERENCES

1. Galicia-Ramos GA, Killiany DM, Kesling PC. A comparison of standard edgewise, preadjusted edgewise, and Tip-Edge in class extraction treatment. *J Clin Orthod.* 2001; 35 (3): 145-153.
2. Burstone C. Orthodontics as a science: the role of biomechanics. *Am J Orthod Dentofacial Ortho.* 2000; 117 (5): 598-600.
3. Kesling PC. *Tip-Edge plus guide and the differential straight-arch technique.* 6th ed. USA: TP Orthodontics Inc; 2006.
4. Begg P. Differential force in orthodontic treatment. *Am J Orthod Dentofacial Orthop.* 1956; 42 (7): 481-510.
5. Williams R. The diagnosis line. *Am J Orthod Dentofacial Orthop.* 1969; 55 (5): 458-476.
6. Alexander RG. *The Alexander discipline contemporary concepts and philosophies.* Texas: Ormco Corporation; 1986.
7. X Flores RM. Fifteen months of treatment with Tip-Edge of class II division 1 malocclusion, open bite and severe crowding. *Rev Mex Ortodon.* 2015; 3 (2): 92-98.
8. Proffit W. *Contemporary orthodontics.* 2nd St Louis: Mosby Co; 1993.
9. Begg PK, Kesling PC. *Ortodoncia de Begg Teoría y técnica.* 2ª ed. Madrid, España; 1973.
10. Medellín R. Técnica de arco recto diferencial tip-edge una alternativa de tratamiento en ortodoncia fija. *Rev Esp Cienc Salud.* 2000; 3 (1-2): 25-31.
11. Tweed CH. The Application of the principles of the edgewise arch in the treatment of malocclusions. *Angle Orthod.* 1941; 11 (1): 5-11.
12. Burstone CJ, Hanley KJ. *Modern edgewise mechanics segmented arch technique.* USA: Ormco Corporation; 1989.
13. Thourou RC. *Edgewise orthodontics.* 2nd ed. United States of America: Mosby Company; 1966.
14. Graber LW, Vanarsdall RL, Vig KWL. *Ortodoncia principios y técnicas actuales.* 4th ed. Madrid: Elsevier Mosby; 2006.

15. Ricketts RM, Bench RW, Gugino CF, Hilgers JJ, Schulhof RJ. *Técnica bioprogresiva de ricketts*. 3rd ed. México: Editorial Médica Panamericana; 1999.
16. McLaughlin RP, Bennett JC, Trevisi HJ. *Mecánica sistematizada del tratamiento ortodóncico*. Madrid: Elsevier Mosby; 2002.
17. Medellín R. A clinical longitudinal Comparative study of the orthodontic treatments of triplets utilizing three different fixed orthodontic techniques. *Int J Orthod Milwaukee*. 2012; 23 (4): 39-45.
18. Wagner D, Lévy-Benichou H, Lefebvre F, Bolender Y. Are self-ligating brackets more efficient than conventional brackets? A meta-analysis of randomized controlled and split-mouth trials. *Orthod Fr*. 2020; 91 (4): 303-321.

*Correspondencia / Correspondence:*

**Ricardo Medellín Fuentes**

**E-mail:** medellinricardo65@gmail.com