



# Prevalencia de la clasificación del *ponticulus posticus* en pacientes de nueve a 25 años en una población en Cuenca-Ecuador

María Auxiliadora Becerra-Moreira,\* Diana Estefanía Pacheco-Pesántez,<sup>§</sup> Tatiana Alexandra Vidal-Dávila,<sup>¶</sup> Ebingen Villavicencio-Caparó,<sup>||</sup> Luis Pablo Cruz-Hervert,<sup>\*\*</sup> Vinicio Barzallo-Sardi<sup>§§</sup>

\* Residente de la Especialidad de Rehabilitación Oral, Universidad de Cuenca, Ecuador.

<sup>§</sup> Odontóloga de Práctica Privada, Cuenca, Ecuador.

<sup>¶</sup> Residente de la Especialidad de Ortodoncia, Universidad de Cuenca, Ecuador.

<sup>||</sup> Docente de la Facultad de Odontología, Universidad Católica de Cuenca, Ecuador.

<sup>\*\*</sup> Profesor, División de Estudios de Posgrado e Investigación, Facultad de Odontología, UNAM, México.

<sup>§§</sup> Docente de la Facultad de Odontología, Universidad de Cuenca, Ecuador.

## RESUMEN

**Objetivo:** Determinar la prevalencia del *ponticulus posticus* en radiografías digitales laterales de cráneo. **Material y métodos:** Se seleccionaron aleatoriamente radiografías digitales laterales de cráneo de la base de datos de un centro de radiología oral y maxilofacial de la ciudad de Cuenca, Ecuador, de pacientes entre nueve y 25 años entre 2013-2015. Se estimó la prevalencia del *ponticulus posticus* según la clasificación de Cederberg y Stubbs y se estratificó por sexo. Se realizó un análisis de regresión multivariante multinomial para comparar la asociación entre edad y sexo con la clase 2, 3 y 4 frente a la clase 1. Los datos se analizaron en el programa STATA V13.0. **Resultados:** Se analizaron 1,000 radiografías laterales de cráneo, la edad promedio fue de 15 ( $\pm$  4.23) años y 57.60% (n = 424) eran mujeres. La prevalencia de clase 1 fue de 71.8% (IC 95% 68.92-74.51), clase 2 fue 16.5% (IC 95% 14.32-18.94), clase 3 fue 5.5% (IC 95% 4.24-7.10) y clase 4 fue 6.20% (IC del 95%: 4.86 a 7.88). Según el análisis multivariado, se identificó que los hombres tenían mayor posibilidad de tener una clase 2 o 3 que clase 1, mientras que los pacientes mayores eran clase 4 en comparación con clase 1. **Conclusiones:** *Ponticulus posticus* es una variante anatómica de alta prevalencia en la población estudiada. En la clasificación de Cederberg y Stubbs se observó mayor prevalencia de la clase 1 de *ponticulus posticus*. La calcificación se extiende a menos de la mitad de la arteria vertebral. Los hombres mostraron mayor prevalencia de clase 2. El aumento de la frecuencia de clase 4 se asoció con el aumento de la edad. La clase 1 de la misma clasificación no tenía importancia clínica, ya que no se observó calcificación de ningún tipo.

Recibido: Agosto 2021. Aceptado: Marzo 2022.

**Citar como:** Becerra-Moreira MA, Pacheco-Pesántez DE, Vidal-Dávila TA, Villavicencio-Caparó E, Cruz-Hervert LP, Barzallo-Sardi V. Prevalencia de la clasificación del *ponticulus posticus* en pacientes de nueve a 25 años en una población en Cuenca-Ecuador. Rev Mex Ortodon. 2020; 8 (3): 178-185.

© 2020 Universidad Nacional Autónoma de México, [Facultad de Odontología]. Este es un artículo Open Access bajo la licencia CC BY-NC-ND (<http://creativecommons.org/licenses/by-nc-nd/4.0/>)

**Palabras clave:** Prevalencia, *ponticulus posticus*, vértebras, cervicales.

## INTRODUCCIÓN

El *ponticulus posticus* se ha considerado como una simple variante anatómica a nivel de las vértebras cervicales que genera la compresión de las estructuras nerviosas y vasculares que pasan a través del foramen como arteria vertebral, el plexo periarterial y el nervio suboccipital,<sup>1-3</sup> lo que ocasiona una oclusión de la arteria vertebral que causa una insuficiencia vertebrobasilar, la cual genera vértigo,<sup>4-9</sup> además de otra sintomatología como migraña de tipo tensional, neuralgias de varios tipos e incluso las migrañas sin aura, también se ha relacionado con dolores de cuello y hombros.<sup>5-7,10-12</sup> Se ha sugerido que el *ponticulus posticus* y la arteria vertebral tienen un papel importante en la génesis de la disección arterial y en los accidentes cerebrovasculares en los niños debido a la inmovilización de la arteria vertebral en su interior.<sup>13</sup>

El *ponticulus posticus*, descrito por Allen,<sup>14</sup> es un arco óseo que conecta el tubérculo retroglenoideo localizado posterior a la fosa articular superior del atlas con su arco posterior que origina la calcificación del segmento lateral del ligamento atlantooccipital posterior o de la cápsula de esta articulación,<sup>2,5</sup> y es la encargada de 50% de los movimientos de la cabeza.<sup>9</sup> Clínicamente se asocia con la postura conocida como «cuello de tortuga», y sonidos audibles durante los movimientos de la cabeza.<sup>13</sup> El *ponticulus posticus* también es conocido como «variación de Kimmerle» (Kimmerle, 1930), «foramen retroarticular superior» (Brocher, 1955), *Canalis vertebralis* (Wolff-Heidegger, 1961), «anillo retroarticular de la arteria vertebral» (Lamberty & Zivanovic,

1973), foramen retroarticular superior, foramen sagital, proceso glenoideo posterior, entre otros.<sup>2,5,7,10,14-17</sup>

Su etiología se atribuye a una activación del potencial osteogénico en la zona de unión al cráneo<sup>5</sup> o un desarrollo del arco dorsal del proatlas.<sup>4,18-20</sup> Se ha registrado mayor frecuencia en varones de raza negra.<sup>2,19,21</sup> Es importante conocer la prevalencia del *ponticulus posticus* en población latina, la prevalencia reportada en otras poblaciones varía de 2 a 10%,<sup>2,5,6</sup> y por lo general sólo se realiza en población con sintomatología migrañosa, ya que ésta nos puede orientar hacia el diagnóstico de varios síndromes, como el de Barre-Lieou o el síndrome de Eagle; además puede generar una falsa impresión preoperatoria al momento de la colocación de los tornillos de fijación, perforar esta estructura y causar daños a la arteria vertebral.<sup>16,18,22</sup> Adicionalmente, hasta donde conocemos ningún estudio ha realizado un análisis multivariado para identificar las posibles asociaciones entre la edad, el sexo y entre las categorías de la clasificación modificada de Cederberg y Stubbs descrita en el estudio de Geist y colaboradores.<sup>1</sup>

### MATERIAL Y MÉTODOS

Se realizó un estudio transversal descriptivo, cuya población de estudio se obtuvo a partir de un archivo radiográfico de un centro radiológico en Cuenca, Ecuador que está conformado por un total de 10,000 telerradiografías cefálicas laterales digitales, utilizando un equipo radiográfico marca J. Morita. Veraviewepocs®. Modelo: X550CP-DC-UL. Número de serie: 4531.

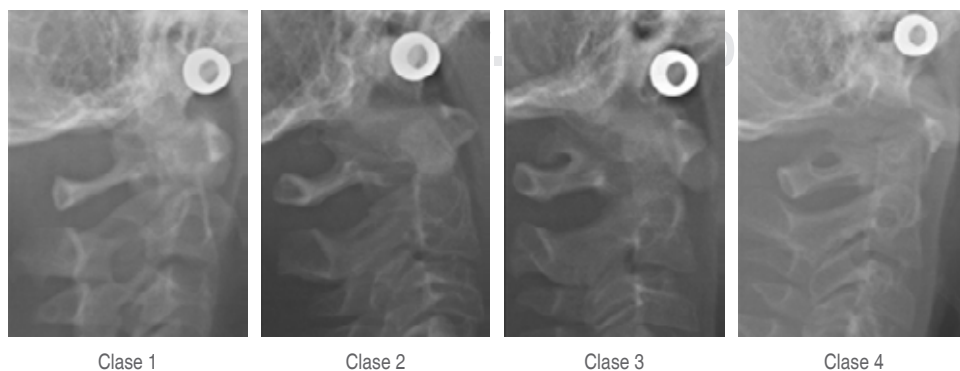
Se estimó el tamaño de muestra considerando una prevalencia de 50%, con una precisión de 3%, un nivel de confianza de 95% y tomando en cuenta la muestra total de 10,000 telerradiografías. La muestra total fue de 1,000 telerradiografías cefálicas laterales que fueron seleccionadas mediante un método de selección aleatoria; la selección de la muestra se realizó mediante el comando «simple» del programa STATA V.13.0

con el que se seleccionaron las 1,000 telerradiografías. Los criterios de inclusión fueron: telerradiografías laterales de cráneo digitales provenientes del centro de radiología tomadas en los años de 2013 a 2015, de ambos sexos y edades entre nueve y 25 años, en las que se observe hasta la sexta vértebra cervical. Para mantener el manejo de confidencialidad de la información se omitieron los nombres de los pacientes.

Se observó el grado de calcificación del ligamento atlantooccipital a través de la arteria vertebral para de esta manera, según la clasificación de Cederberg y Stubbs, proceder a la clasificación de las telerradiografías en clase 1, 2, 3 o 4.

En primera instancia, los ejemplos de las clases observadas en la radiografía se ejemplifican en la *Figura 1*. Los participantes fueron calibrados por un especialista en ortodoncia, experto en el tema, quien fungió como estándar de oro. Las mediciones se realizaron en dos ocasiones con un intervalo de una semana para lo que se utilizaron 50 telerradiografías cefálicas laterales con el método de doble aleatorio, confrontando los datos de las investigadoras contra el especialista. Los valores de sensibilidad y especificidad se reportan para cada categoría clasificación de Cederberg y Stubbs y cada una de las evaluadoras; la clase 1 fue la categoría de referencia (*Tabla 1*).

Una vez realizada la estandarización, se llevó un registro digital, posteriormente se ingresaron los datos en el programa estadístico STATA V13.0 y se calcularon las prevalencias y sus intervalos de confianza; de igual forma se utilizó una prueba de proporciones para comparar si existieron diferencias estadísticamente significativas entre las clases y el sexo. Se realizó un análisis de regresión multinomial multivariado para comparar la asociación entre edad y sexo con relación a la clase *ponticulus posticus* 2, 3 y 4 en comparación con la clase 1. En la *Tabla 2* se muestra la descripción de la clasificación del *ponticulus posticus* de acuerdo con la clasificación de Cederberg, Stubbs y colaboradores.



**Figura 1:**

Ejemplos radiográficos de la clasificación de Cederberg y Stubbs.

*Radiographic examples of the Cederberg and Stubbs classification.*

**Tabla 1:** Descripción de la confiabilidad de las mediciones clínicas para identificar la presencia o ausencia de la característica.

*Description of the reliability of clinical measurements to identify the presence or absence of the feature.*

Clasificación	Evaluable 1 versus estándar de oro % (IC95%)	Evaluable 2 versus estándar de oro % (IC95%)
Clase 2 versus clase 1		
Sensibilidad*	33.3 (13.3-59.0)	63.2 (38.4-83.7)
Especificidad†	66.7 (44.7-84.4)	95.7 (78.1-99.9)
Clase 3 versus clase 1		
Sensibilidad*	100.0 (15.8-100.0)	100.0 (2.5-100.0)
Especificidad†	94.1 (71.3-99.9)	100.0 (84.6-100.0)
Clase 4 versus clase 1		
Sensibilidad*	100.0 (29.2-100.0)	100.0 (29.2-100.0)
Especificidad†	100.0 (79.4-100.0)	91.7 (73-99.0)

\* = es el porcentaje que expresa la capacidad de identificar verdaderos enfermos en la población evaluada. † = es el porcentaje que expresa la capacidad de identificar verdaderos sanos en la población evaluada. IC95% = intervalo de confianza a 95%.

**Tabla 2:** Definiciones de la clasificación del *ponticulus posticus* de acuerdo con la clasificación de Cederberg, Stubbs y cols.

*Definitions of the ponticulus posticus classification according to the classification of Cederberg, Stubbs et al.*

Clase	Definición
1	No hay calcificaciones en todo el recorrido de la arteria vertebral
2	La calcificación se extiende a menos de la mitad a través de la arteria
3	La calcificación se extiende al menos hasta la mitad, pero no completamente a través de la arteria
4	La calcificación se extiende completamente en todo el recorrido de la arteria

## RESULTADOS

De acuerdo con la clasificación de Cederberg y Stubbs en toda la muestra, la prevalencia del *ponticulus posticus* fue de 71.8% (IC95% 68.9-74.5), 16.5% (IC95% 14.3-18.9), 5.5% (IC95% 4.24-7.1) y 6.2% (IC95% 4.86-7.88) para la clase 1, 2, 3 y 4, respectivamente, como se muestra en la **Tabla 3**. Con relación al sexo, en el análisis bivariado se observó que la clase 1 fue significativamente ( $p < 0.05$ ) más frecuente en las mujeres (76.91%; IC95% 73.28-80.18) que en los hombres (64.86%; IC95% 60.18-69.27). En las demás clases no se detectaron dife-

rencias significativas entre el sexo y las prevalencias de las clases restantes.

En los resultados que se muestran en la **Tabla 4** del análisis multinomial multivariado, en el cual se utilizó la clase 1 como categoría de comparación o referencia, se observó que los hombres tuvieron un 1.55 (razón de riesgo relativo (RRR) = 1.55; IC95% 1.10-2.18;  $p = 0.012$ ) y 4.73 (RRR = 4.73; IC95% 2.53-8.84;  $p < 0.001$ ) más probabilidad de tener clase 2 y 3, respectivamente que las mujeres en comparación con lo que se detectó en la clase 1. En contraste con lo encontrado con la clase 4, donde no se identificó una asociación con sexo, pero sí una relación directamente proporcional con la edad: cuanto más aumentaba la edad más incrementaba la probabilidad (RRR= 1.07; IC95% 1.01-1.13;  $p=0.032$ ) de presentar una clase 4 en comparación con lo observado en la clase 1.

## DISCUSIÓN

De acuerdo con la clasificación de Cederberg y Stubbs,<sup>1,5,23</sup> la clase 1 fue la más frecuente, lo cual concuerda con lo reportado por Saleh;<sup>24</sup> sin embargo, la prevalencia de la clase 4 descrita en el presente estudio es menor de 16.1% en contraste con lo señalado por

**Tabla 3:** Prevalencia del *ponticulus posticus* de acuerdo con la clasificación de Cederberg y Stubbs.

*Prevalence of ponticulus posticus according to the Cederberg and Stubbs classification.*

	n	Prevalencia	Intervalo de confianza a 95%		p*
			Límite inferior	Límite superior	
Clase 1					
Mujer	443	76.91	73.28	80.18	
Hombre	275	64.86	60.18	69.27	< 0.001
Total	718	71.80	68.92	74.51	
Clase 2					
Mujer	84	14.58	11.93	17.71	
Hombre	81	19.10	15.63	23.14	0.437
Total	165	16.50	14.32	18.94	
Clase 3					
Mujer	14	2.43	1.44	4.07	
Hombre	41	9.67	7.19	12.88	0.383
Total	55	5.50	4.24	7.10	
Clase 4					
Mujer	35	6.08	4.39	8.35	
Hombre	27	6.37	4.40	9.13	0.962
Total	62	6.20	4.86	7.88	

\*p = Prueba para comparar proporciones.

**Tabla 4: Resultados del análisis multivariado de regresión multinomial.**

*Results of the multivariate multinomial regression analysis.*

Clasificación del <i>ponticulus posticus</i>	Variables	Razón de riesgo relativo	Intervalo de confianza a 95%		p
			Límite inferior	Límite superior	
Clase 1	Categoría de referencia				
Clase 2	Edad (años)	0.97	0.93	1.02	0.217
Clase 3	Mujer	Categoría de referencia			
	Hombre	1.55	1.10	2.18	0.012
Clase 3	Edad (años)	1.01	0.95	1.08	0.664
	Mujer	Categoría de referencia			
Clase 4	Hombre	4.73	2.53	8.84	< 0.001
	Edad (años)	1.07	1.01	1.13	0.032
Clase 4	Mujer	Categoría de referencia			
	Hombre	1.26	0.74	2.13	0.389

el mismo autor.<sup>24</sup> Los datos obtenidos de la población de la India indican una baja prevalencia del *ponticulus posticus* de 2.2%,<sup>2</sup> mientras que 9.8%, de acuerdo con lo reportado por Mitchell y colaboradores en 1998, se realizó en cadáveres de África. El estudio realizado por Gibelli en población italiana muestra un resultado de 7.7% en la forma completa de clasificación y 9% en la forma incompleta.<sup>25</sup> Kendrick y Biggs reportan una prevalencia de 15.8% de presencia de *ponticulus posticus* sin especificar su tipo. Geist en el estudio realizado en Detroit mostró que existe mayor prevalencia de la clase 3 de *ponticulus posticus* con 15.8% seguido del *ponticulus posticus* clase 4 con 10.4%.<sup>1</sup>

No se determinó diferencia estadísticamente significativa por sexo, excepto para la clase 1; sin embargo, en el análisis multivariado fue posible observar mayor posibilidad de ser clase 2 y 3 en el caso de los hombres en comparación con lo observado en la clase 1, esta relación no se detectó en la clase 4. Estos resultados contrastan con lo reportado por Kendrick y Biggs<sup>21</sup> y Gibelli<sup>25</sup> en pacientes de seis a 17 años, donde revelaron que el sexo podría estar asociado con la prevalencia. Sin embargo, en estudios recientes<sup>1,2,21,26</sup> se ha revelado que la prevalencia es mayor en hombres, lo que va en el mismo sentido de los resultados del presente estudio, ya que se detectó un aumento en la prevalencia en los hombres de 55% (RRR = 1.55; IC95% 1.10-2.18; p = 0.012) y 373% (RRR = 4.73; IC95% 2.53-8.84; p < 0.001) comparado con lo observado en la clase 1.

Paraskevas señala que la prevalencia del *ponticulus posticus* está relacionada con la edad, que reporta una progresiva mineralización del arco posterior del atlas generando una osificación parcial o completa<sup>27</sup> lo que es consistente con los resultados del modelo multivariado, donde se observa que a mayor edad aumenta 7% la prevalencia de la clase 4 (RRR = 1.07; IC95% 1.01-1.13; p = 0.032) en comparación con lo observado en la clase 1. Sin embargo, se han reportado casos de *ponticulus posticus* completos en niños menores de 10 años, incluso en nuestro estudio se encontraron casos de *ponticulus posticus* completos en niños de nueve años, lo que sugiere que esta variación es independiente de la edad; tampoco se puede relacionar con cambios degenerativos, pues existe una alta prevalencia del *ponticulus posticus* completos en poblaciones jóvenes, por lo tanto se sugiere que esta variante anatómica no es sinónimo de envejecimiento ni un proceso hipertrófico.<sup>23,25,26</sup>

**Limitantes y fortalezas del estudio**

Una de las limitantes del estudio es que no contó con información relacionada con la etnia o información sociodemográfica adicional. A pesar de que la gran mayoría de los estudios no revelan una evaluación de la concordancia (coeficiente de Kappa), la principal limitación del estudio es la concordancia interoperador, ya que uno de los evaluadores tuvo una concordancia baja en comparación con el especialista. Sin embargo, esto puede considerarse aceptable debido a la gran sobreposición de estructuras radiográficas, lo cual representa una debilidad del método radiográfico utilizado que se observa en la zona para realizar esta medición.

Con relación a las fortalezas del estudio, se debe resaltar que el tamaño de la muestra fue suficiente para determinar la prevalencia con una precisión inferior a 3%. Otra fortaleza es la selección aleatoria de la muestra, lo cual fundamenta la validez de la muestra y su representatividad con relación a la población de estudio. Un elemento adicional que no se ha detectado en estudios anteriores es la inclusión del análisis de regresión multinomial multivariado, donde se pudo explorar el efecto del sexo y la edad con relación a la mayor probabilidad de presentar una clase 2, 3 o 4 en comparación con lo observado en los pacientes clase 1.

**CONCLUSIONES**

La clase 1 de Cederberg y Stubbs fue la de mayor prevalencia tanto en hombres como en mujeres, se le conoce como ausencia de *ponticulus posticus*, segui-

da de la clase 2 y 4. Es importante señalar que ambos evaluadores tuvieron valores de sensibilidad y especificidad superiores a 95% para las clases 3 y 4, a pesar de contar con una prevalencia baja. Los valores más bajos se observaron para la sensibilidad; de 33.3 a 63.2%; estos valores sugieren una subestimación en la prevalencia de la clase 2; y en el mismo sentido, se subestimarían los valores para la clase 2 en comparación con la clase 1, sin que lo anterior represente algún cambio significativo para las clase 3 y 4.

Los resultados del presente estudio muestran que la clase 3 fue la menos prevalente en todo el estudio. El sexo influye en la presentación de esta variación anatómica, debido a que los hombres evidencian en mayor porcentaje esta variación anatómica en las clases 2 (18.7%), 3 (9.7%) y 1 (6.4%) que las mujeres.

El conocimiento del *ponticulus posticus* contribuye a una formación integral del estudiante de odontología, pues al diagnosticar esta variante anatómica en nuestros pacientes se recomienda un manejo adecuado, evitando movimientos de hiperextensión del cuello durante de la atención odontológica, ya que esto generaría compresión de la arteria vertebral.

Los radiólogos orales y los profesionales de la salud oral deben observar en los estudios imagenológicos de cabeza y cuello de manera detallada a fin de encontrar cualquier variante anatómica o patología. Es por eso que se ha considerado de vital importancia una observación adecuada, ya que ésta permitirá identificar el *ponticulus posticus*.

## Original research

### Prevalence of *ponticulus posticus* classification in patients from 9 to 25 years of age in a population in Cuenca-Ecuador

María Auxiliadora Becerra-Moreira,\*  
Diana Estefanía Pacheco-Pesántez,<sup>§</sup>  
Tatiana Alexandra Vidal-Dávila,<sup>¶</sup>  
Ebingen Villavicencio-Caparó,<sup>||</sup>  
Luis Pablo Cruz-Hervert,\*\* Vinicio Barzallo-Sardi<sup>§§</sup>

\* Residente de la Especialidad de Rehabilitación Oral, Universidad de Cuenca, Ecuador.

<sup>§</sup> Odontóloga de Practica Privada, Cuenca, Ecuador.

<sup>¶</sup> Residente de la Especialidad de Ortodoncia, Universidad de Cuenca, Ecuador.

<sup>||</sup> Docente de la Facultad de Odontología, Universidad Católica de Cuenca, Ecuador.

\*\* Profesor, División de Estudios de Posgrado e Investigación, Facultad de Odontología, UNAM, México.

<sup>§§</sup> Docente de la Facultad de Odontología, Universidad de Cuenca, Ecuador.

## ABSTRACT

**Objective:** To determine the prevalence of ponticulus posticus in lateral digital skull radiographs. **Materials and methods:** We randomly select Digital lateral skull radiographs from the database of an oral and maxillofacial radiology center in the city of Cuenca-Ecuador, of patients between 9 and 25 in 2013-2015. We calculate general and sex prevalences of ponticulus posticus according to the Cederberg and Stubbs classification. We performed multivariate multinomial regression analysis to compare the association between age and sex with the ponticulus posticus class 2, 3, and 4 compared to class 1. The data obtained were analyzed in the STATA V13.0 program. **Results:** One thousand lateral digital radiographs of the skull were analyzed, the average age was 15 ( $\pm$  4.23) years, and 57.60% (n = 424) were women. The prevalence of class 1 was 71.8% (95% CI 68.92-74.51), class 2 was 16.5% (95% CI 14.32-18.94), class 3 was 5.5% (95% CI 4.24-7.10) and class 4 was 6.20% (95% CI 4.86-7.88). According to the multivariate analysis, we observed that men had a greater possibility of having a class 2 or 3 than class 1, while older patients were class 4 compared to class 1. **Conclusions:** Ponticulus posticus is an anatomical variant with a high prevalence in the studied population. According to the Cederberg and Stubbs classification, and due to its clinical importance, we found a higher prevalence of class 1 of ponticulus posticus. We observed that the calcification extends less than halfway through the vertebral artery. Men presented a higher prevalence of in class 2, so sex influences this anatomical variation. We observed that increasing the frequency of class 4 was associated with increasing age increased. We considered type 1 of the same classification was not clinically important since no calcification of any kind was observed.

**Keywords:** Prevalence, ponticulus posticus, cervical, vertebrae.

## INTRODUCTION

Ponticulus posticus has been considered as a simple anatomical variant at the level of the cervical vertebrae, which generates the compression of the nervous and vascular structures that pass through the foramen such as the vertebral artery, the periarterial plexus, and the suboccipital nerve;<sup>1-3</sup> which generates an occlusion of the vertebral artery that generates a vertebrobasilar insufficiency which generates vertigo,<sup>4-9</sup> in addition to other symptomatology such as tension-type migraine, neuralgia of various types and even migraines without aura, it has also been related to neck and shoulder pain.<sup>5-7,10-12</sup> It has been suggested that the ponticulus posticus and the vertebral artery play an important role in the genesis of arterial dissection and stroke in children due to the immobilization of the vertebral artery within it.<sup>13</sup>

The ponticulus posticus, described by Allen,<sup>14</sup> is a bony arch that connects the retroglenoid tubercle located posterior to the superior articular fossa of the atlas with its posterior arch that originates the calcification of the lateral segment of the posterior atlantooccipital ligament or the capsule of this joint<sup>2,5</sup> and is responsible for 50% of head movements.<sup>9</sup> Clinically it is associated with the

posture known as «turtle neck», and audible sounds during head movements.<sup>13</sup> The ponticulus posticus is also known as «Kimmerle's Variation» (Kimmerle, 1930), «superior retroarticular foramen» (Brocher, 1955), «*Canalis vertebralis*» (Wolff-Heidegger, 1961), «retroarticular ring of the vertebral artery» (Lamberty & Zivanovic, 1973), superior retroarticular foramen, sagittal foramen, posterior glenoid process, among others.<sup>2,5,7,10,14-17</sup>

Its etiology is attributed to an activation of the osteogenic potential in the cranial junction zone<sup>5</sup> or by a development of the dorsal arch of the proatlax.<sup>4,18-20</sup> A higher frequency has been reported in black males.<sup>2,19,21</sup> It is important to know the prevalence of ponticulus posticus in the Latin population, the prevalence reported in other populations varies from 2 to 10%,<sup>2,5,6</sup> and usually only be performed in populations with migraine symptoms; since this can guide us towards the diagnosis of several syndromes, such as Barre-Lieou or Eagle's syndrome; also generate a false preoperative impression at the time of placement of the fixation screws and perforate this structure and cause damage to the vertebral artery.<sup>16,18,22</sup> Additionally, to our knowledge, no study has performed a multivariate analysis to identify possible associations between age, sex, and the categories of the modified Cederberg and Stubbs classification described in the study of Geist et al.<sup>1</sup>

## MATERIAL AND METHODS

A descriptive cross-sectional study was carried out, whose study population was obtained from a radiographic archive of a radiological center in Cuenca-Ecuador, which consists of a total of 10,000 digital lateral cephalic teleradiographies, using a J. MORITA radiographic equipment. Veraviewepocs®. Model: X550CP-DC-UL. Serial number: 4531.

The sample size was estimated considering a prevalence of 50%, with a precision of 3%, a confidence level of 95%, and considering the total sample of 10,000 teleradiographies. The total sample was 1,000 lateral cephalic teleradiographies that were selected by a random selection method; the sample selection was performed using the «sample» command of the STATA V.13.0 program with which the 1,000 teleradiographies were selected. The inclusion criteria were: digital lateral skull teleradiographies from the radiology center taken in the years from 2013 to 2015, of both sexes and ages between 9 and 25 years, in which up to the sixth cervical vertebra was observed. To maintain the confidentiality management of the information, the names of the patients were omitted.

The degree of calcification of the atlanto-occipital ligament through the vertebral artery was observed to proceed to classify the teleradiographies into class 1, 2, 3, or 4 according to the classification of Cederberg and Stubbs.

In the first instance, the examples of the classes observed in the radiographs are shown in *Figure 1*. The participants were calibrated by a specialist in orthodontics, an expert in the subject, who acted as the gold standard. The measurements were taken on two occasions with an interval of one week, using 50 lateral cephalic teleradiographies with the double randomized method, comparing the data of the researchers against the specialist. Sensitivity and specificity values are reported for each Cederberg and Stubbs classification category and each of the evaluators; class one was the reference category (*Table 1*).

Once the standardization had been carried out, a digital record was kept and the data were subsequently entered into the STATA V13.0 statistical program, and the prevalences and their confidence intervals were calculated, and a test of proportions was used to compare whether there were statistically significant differences between the classes and sex. A multivariate multinomial regression analysis was performed to compare the association between age and sex to ponticulus posticus class 2, 3, and 4 in comparison with class 1. *Table 2* shows the description of the ponticulus posticus classification according to the classification of Cederberg, Stubbs, et al.

## RESULTS

According to the Cederberg and Stubbs classification in the whole sample, the prevalence of ponticulus posticus was 71.8% (95% CI 68.9-74.5), 16.5% (95% CI 14.3-18.9), 5.5% (95% CI 4.24-7.1) and 6.2% (95% CI 4.86-7.88) for class 1, 2, 3 and 4, respectively, as shown in *Table 3*. Regarding sex, in the bivariate analysis, it was observed that class 1 was significantly ( $p < 0.05$ ) more frequent in women (76.91%; 95% CI 73.28-80.18) than in men (64.86%; 95% CI 60.18-69.27). In the other classes, no significant differences were observed between sex and prevalences in the remaining classes.

In the results shown in *Table 4* of the multivariate multinomial analysis, in which class 1 was used as the comparison or reference category; it was observed that men had a 1.55 (relative risk ratio (RRR) = 1.55; 95%CI 1.10-2.18;  $p = 0.012$ ) and 4.73 (RRR = 4.73; 95% CI 2.53-8.84;  $p < 0.001$ ) more likely to have class 2 and class 3, respectively than

women compared to what was observed with class 1. In contrast to what was observed with class 4, where no association with sex was identified; but a directly proportional relationship with age was identified, the more the age increased, the more the probability increased (RRR = 1.07; 95% CI 1.01-1.13;  $p = 0.032$ ) of presenting a class 4 in comparison with what was observed in class 1.

## DISCUSSION

According to the classification of Cederberg and Stubbs,<sup>1,5,23</sup> class 1 was the most frequent which agrees with that reported by Saleh,<sup>24</sup> however, the prevalence of class 4 reported in the present study is less than 16%.<sup>24</sup> The data obtained from the Indian population report a low prevalence of ponticulus posticus of 2.2%,<sup>2</sup> while that of 9.8% in agreement with that reported by Mitchell et al. 1998, which was carried out in African cadavers. The study conducted by Gibelli in the Italian population shows a result of 7.7% in the complete form of classification and 9% in the incomplete form.<sup>25</sup> Kendrick and Biggs report a prevalence of 15.8% of the presence of ponticulus posticos without specifying the type of it. Geist, in the study conducted in Detroit, showed a higher prevalence of class 3 with 15.8%, followed by class 4 with 10.4%.<sup>1</sup>

No statistically significant difference by sex was determined, except for class 1, however, in the multivariate analysis it was possible to observe a greater possibility of being class 2 and 3 in the case of men compared to what was observed in class 1, this relationship was not observed in class 4. These results contrast with those reported by Kendrick and Biggs<sup>21</sup> and Gibelli<sup>25</sup> in patients aged 6 to 17 years where they reported that sex was associated with prevalence. However, recent studies<sup>1,2,21,26</sup> have reported that the prevalence is higher in males, which is in the same direction as the results of the present study; since an increase in prevalence was observed in males of 55% (RRR = 1.55; 95% CI 1.10-2.18;  $p = 0.012$ ) and 373% (RRR = 4.73; 95% CI 2.53-8.84;  $p < 0.001$ ) compared to that observed in class 1.

Paraskevas points out that the prevalence of ponticulus posticus is related to age reporting progressive mineralization of the posterior arch of the atlas generating a partial or complete ossification<sup>27</sup> which is consistent with the results of the multivariate model where it is observed that the older the age increases the prevalence of class 4 increases by 7% (RRR = 1.07; 95% CI 1.01-1.13;  $p = 0.032$ ) compared to what was observed in class 1. However, cases of

complete ponticulus posticus have been reported in children under 10 years of age, even in our study cases of complete ponticulus posticus were found in 9-year-old children suggesting that this variation is independent of age, nor can it be related to degenerative changes since there is a high prevalence of complete ponticulus posticus in young populations, therefore it is suggested that this anatomical variant is not synonymous with aging or a hypertrophic process.<sup>23,25,26</sup>

## Limitations and strengths of the study

One of the limitations of the study is that in the present study there was no information related to ethnicity or additional sociodemographic information. Although the vast majority of studies do not report an assessment of concordance (Kappa coefficient), the main limitation of the study is the inter-operator concordance; since one of the evaluators had low reliability in comparison with a specialist. However, this can be considered acceptable due to the great overlapping of radiographic structures, which represents a weakness of the radiographic method used, observed in the area to perform this measurement.

Regarding the strengths of the study, it should be emphasized that the sample size was sufficient to determine the prevalence with an accuracy of less than 3%. Another strength is the random selection of the sample, which supports the validity of the sample and its representativeness to the study population. An additional element, which has not been observed in previous studies, is the inclusion of multivariate multinomial regression analysis, where it was possible to explore the effect of sex and age to the greater probability of presenting a class 2, 3, or 4 in comparison with that observed in class I patients.

## CONCLUSIONS

Cederberg and Stubbs class 1 was the most prevalent in both men and women, known as the absence of ponticulus posticus, followed by class 2 and 4. It is important to note that both evaluators had sensitivity and specificity values higher than 95% for classes 3 and 4, despite having a low prevalence. The lowest values were observed for sensitivity; from 33.3 to 63.2%; these values suggest an underestimation in the prevalence of class 2; and in the same sense, the values for class 2 would be underestimated in comparison with class 1; without this representing any significant change for classes 3 and 4.

The results of the present study show that class 3 was the least prevalent in the whole study. Sex influences the presentation of this anatomical variation because males present a higher percentage of this anatomical variation in classes 2 (18.7%), 3 (9.7%), and 1 (6.4%) than females.

The knowledge of the ponticulus posticus contributes to an integral formation of the dental student because when diagnosing this anatomical variant in our patients, adequate management is recommended, avoiding hyperextension movements of the neck during dental care, since this would generate compression of the vertebral artery.

Oral radiologists and oral health professionals should observe in imaging studies both the head and neck in detail to find any anatomical variant or pathology. That is why a proper observation has been considered of vital importance since it will allow the identification of the ponticulus posticus.

#### REFERENCIAS/REFERENCES

- Geist JR, Geist SM, Lin LM. A cone-beam CT investigation of ponticulus posticus and lateralis in children and adolescents. *Dentomaxillofac Radiol.* 2014; 43 (5): 20130451.
- Sylvia S, Kulkarni S, Hatti A. Bilateral retro articular ring in Atlas vertebra-a case report. *Anat Karnataka.* 2011; 5 (1): 81-86.
- Cho YJ. Radiological analysis of ponticulus posticus in Koreans. *Yonsei Med J.* 2009; 50 (1): 45-49.
- Karau Bundi P, Ogeng'O JA, Hassanali J, Odula PO. Morphometric and variations of bony ponticles of the Atlas vertebrae (C1) in Kenyans. *Int J Morphol.* 2010; 28 (4): 1019-1024.
- Kuhta P, Hart J, Greene-Orndorf L. The prevalence of posticus ponticus: retrospective analysis of radiographs from a chiropractic health center. *J Chiropr Med.* 2010; 9 (4): 162-165.
- Pérez I, Chavez A, Ponce D. Frequency of ponticulus posticus in lateral cephalometric radiography of peruvian patients. *Int J Morphol.* 2015; 32 (1): 54-60.
- Bayrakdar IS, Miloglu O, Altun O, Gumussoy I, Durna D, Yilmaz AB. Cone-beam computed tomography imaging of ponticulus posticus: prevalence, characteristics, and a review of the literature. *Oral Surg Oral Med Oral Pathol Oral Radiol.* 2014; 118 (6): 210-218.
- Sabir H, Kumbhare S, Rout P. Evaluation of ponticulus posticus on digital lateral cephalograms and cone beam computed tomography in patients with migraine and healthy individuals: a comparative study. *Oral Surg Oral Med Oral Pathol Oral Radiol.* 2014; 118 (3): 348-354.
- Kavakli A, Aydinlioglu A, Yesilyurt H, Kus I, Diyarbakirli S, Erdem S, Anlar O. Variants and deformities of atlas vertebrae in Eastern Anatolian people. *Saudi Med J.* 2004; 25 (3): 322-325.
- Krishnamurthy A, Nayak SR, Khan S, Prabhu LV, Ramanathan LA, Kumar CG, Sinha AP. Arcuate foramen of atlas: incidence, phylogenetic and clinical significance. *Rom J Morphol Embryol.* 2007; 48 (3): 263-266.
- Mudit G, Srinivas K, Satheesha R. Retrospective analysis of ponticulus posticus in Indian orthodontic patients-a lateral cephalometric study. *Ethiop J Health Sci.* 2014; 24 (4): 285-290.
- D'Antoni AV. Ponticulus posticus: another variant present in a recently published case'. *Clin Anat.* 2010; 23 (3): 326-327.
- Greiner HM, Abruzzo TA, Kabbouche M, Leach JL, Zuccarello M. Rotational vertebral artery occlusion in a child with multiple strokes: a case-based update. *Childs Nerv Syst.* 2010; 26 (12): 1669-1674.
- Hassan M, Shukla S, Siddiqui MS, Singh D. Posterolateral tunnels and ponticuli in human atlas vertebrae. *J Anat.* 2001; 199 (Pt 3): 339-343.
- Dinesh PK, Amol SA, Nilanjan R, Purushottam MR, Vaishaly B. A study of foramen of arcuale in atlas vertebra: incidence and clinical correlations. *Int J Cur Res Rev.* 2015; 7 (20): 9-11.
- Krishnan P, Kartikueyan R, Patel SM, Das S. Ponticulus posticus: An anatomical curiosity with clinical implications. *Neurol India.* 2015; 63 (5): 805-806.
- Simsek S, Yigitkanli K, Comert A, Acar HI, Seckin H, Er U, et al. Posterior osseous bridging of C1. *J Clin Neurosci.* 2008; 15 (6): 686-688.
- Vanitha C, Teli CG, Kadlimatti HS. Bilateral posterior and lateral ponticles resulting in the formation of vertebral artery canal for the atlas: case report. *IOSR-JDMS.* 2014; 13 (5): 82-84.
- Mohanty SR, Nune GKR. Retro-articular vertebral artery foramen of atlas vertebra-a case study in dry bones. *Int J Health Sci Res.* 2015; 5(9): 557-559.
- Le Minor JM, Trost O. Bony ponticles of the Atlas (C1) over the groove for the vertebral artery in humans and primates: polymorphism and evolutionary trends. *Am J Phys Anthropol.* 2004; 125 (1): 16-29.
- Sharma V, Chaudhary D, Mitra R. Prevalence of ponticulus posticus in Indian orthodontic patients. *Dentomaxillofac Radiol.* 2010; 39 (5): 277-283.
- Sonntag VKH. Beware of the arcuate foramen. *World Neurosurg.* 2014; 82 (1-2): e141-142.
- Cederberg RA, Benson BW, Nunn M, English JD. Arcuate foramen: prevalence by age, gender, and degree of calcification. *Clin Orthod Res.* 2000; 3: 162-167.
- Baeesa SS, Bokhari RF, Bajunaid KM, Al-Sayyad MJ. Prevalence of the foramen arcuale of the atlas in a Saudi population. *Neurosciences (Riyadh).* 2012; 17 (4): 345-351.
- Gibelli D, Cappella A, Cerutti E, Spagnoli L, Dolci C, Sforza C. Prevalence of ponticulus posticus in a Northern Italian orthodontic population: a lateral cephalometric study. *Surg Radiol Anat.* 2016; 38 (3): 309-312.
- Unur E, Erdogan N, Ulger H, Ekinci N, Ozturk O. Radiographic incidence of complete arcuate foramen in turkish population. *Erciyes Med J.* 2004; 26 (2): 50-54.
- Chitroda PK, Katti G, Baba IA, Najmudin M, Ghali SR, Kalmath B, Vijjay G. Ponticulus posticus on the posterior arch of atlas, prevalence analysis in symptomatic and asymptomatic patients of gulbarga population. *J Clin Diagn Res.* 2013; 7 (12): 3044-3047.

Correspondencia / Correspondence:

Vinicio Barzallo-Sardi

E-mail: vinicio.barzallo@ucuenca.edu.ec