



Transposición bilateral de caninos inferiores: reporte de un caso clínico

Beatriz Catalina Garibay Hernández,* Diana Rizo Álvarez,§ Jacqueline Adelina Rodríguez-Chávez,†
Celia Guerrero Velázquez,† Daniel Villanueva Betancourt,† Erik Hernández Roldán†

* Alumna de la Especialidad en Ortodoncia.

§ Egresada de la Especialidad en Ortodoncia.

† Profesor de la Especialidad en Ortodoncia.

Departamento de Clínicas Odontológicas Integrales. Centro Universitario de Ciencias de la Salud. Universidad de Guadalajara. Guadalajara, Jalisco, México.

RESUMEN

Introducción: La transposición dental es un término utilizado para nombrar los casos extremos donde hay una erupción ectópica, la cual provoca un cambio en la colocación natural de los dientes permanentes. **Caso clínico:** Paciente femenino de 12 años, que refiere «mis dientes me salieron por atrás». Presenta clase I esquelética con tendencia a clase III por una hipoplasia maxilar, clase III molar derecha, clase canina no establecida, perfil recto y dentición mixta. Tratamiento con aparatología fija Alexander 0.018", topes (bite turbo) en incisivos centrales superiores. Fase de alineación y nivelación: se indicaron extracciones de caninos temporales, colocación de botones en caninos inferiores para comenzar con la tracción de caninos hacia el arco y mecánica de cupla. Fase de trabajo: incorporación del cantilever para verticalización del segundo molar inferior derecho. Fase de detallado y finalización: uso de elásticos de 3/16 de 3.5 onzas en triángulo, finalizando con el retiro de aparatología y colocación de retención. **Resultados:** Después de dos años cuatro meses los objetivos fueron cumplidos, además de la paralelización del segundo molar inferior derecho. **Conclusión:** La transposición dental tiene diferentes etiologías, por lo que su correcto diagnóstico es importante para poder tener éxito el tratamiento.

Palabras clave: Transmigración de caninos inferiores, transposición dental, tracción bilateral de caninos inferiores, mecánica de cupla.

Recibido: Marzo 2021. Aceptado: Junio 2021.

Citar como: Garibay HBC, Rizo AD, Rodríguez-Chávez JA, Guerrero VC, Villanueva BD, Hernández RE. Transposición bilateral de caninos inferiores: reporte de un caso clínico. Rev Mex Ortodon. 2020; 8 (2): 145-155.

© 2020 Universidad Nacional Autónoma de México, [Facultad de Odontología]. Este es un artículo Open Access bajo la licencia CC BY-NC-ND (<http://creativecommons.org/licenses/by-nc-nd/4.0/>)

www.medigraphic.com/ortodoncia

INTRODUCCIÓN

Los caninos son los dientes más largos, resistentes y piezas fundamentales en la oclusión. Forman parte crucial de la estética de la cara, donde proporciona armonía en la zona anterior, complementan la línea de la sonrisa y el surco nasogeniano, además de poseer una valiosa función cuando se encuentran en su correcta posición. Los caninos inferiores permanentes erupcionan aproximadamente a los 10.6 años aproximadamente y su raíz se completa a los 12.9 años de edad.¹⁻³

Los caninos tienen un alto índice de impactación, por lo que requieren de atención especial. Se presentan comúnmente impactados en el maxilar, mientras que es menos habitual que aparezcan en el arco mandibular y es menos frecuente que se presente un canino mandibular emigrando a otro sitio de la mandíbula. Este fenómeno ha sido denominado transmigración o movimiento de un diente no erupcionado que ha atravesado la línea media sin la influencia de ninguna entidad patológica, por lo cual el diente pudiera permanecer impactado o también pudiera erupcionar en su nueva posición.^{3,4}

La transposición dental es un término utilizado para nombrar los casos extremos donde hay una erupción ectópica, la cual provoca un cambio natural en la colocación habitual de los dientes permanentes. En los casos de transposición dental en caninos mandibulares, raramente llegan a erupcionar y a generar una transposición, ya que en la mayoría de los casos los caninos permanecen como dientes impactados.⁵

La etiología de transmigración dental o impactación dental es muy variada y aún no ha sido determinada; no obstante, se atribuye a factores locales o generales o de un patrón genético. Asimismo, puede ser el producto de una alteración del desarrollo dental, resul-

tando una malposición en la lámina dental durante la etapa embriológica.^{3,6}

Para evaluar, ya sea una transposición o impactación dental, es importante su clasificación. Es por ello que se deben tomar en cuenta los siguientes puntos: primero se determina si la alteración es en el maxilar o en la mandíbula; segundo, se observa si es unilateral o bilateral, del lado izquierdo y/o derecho; tercero, se examina la profundidad con referencia al plano oclusal; cuarto, se analiza el estado radicular; quinto se analiza la angulación, la presentación en central, vestibular, lingual y/o palatal, y se observa si ha generado daño a los dientes próximos.²

El tratamiento en una transmigración dental puede ser complejo y dependiendo de ello, pudiera ser un tratamiento prolongado, por lo que se sugiere la extracción en casos con mal pronóstico.⁷

Para lograr el éxito en la alineación de los caninos hacia la arcada dental, se han sugerido algunos factores que llevan a un correcto tratamiento, como lo son: la cooperación por parte del paciente; la edad, porque puede requerir mayor tiempo de tratamiento; el espacio o apiñamiento en la arcada (ya que se necesitará espacio para permitir la nueva ubicación del canino en la arcada) y, por último, la posición del canino. Por consiguiente, es de gran importancia llevar a cabo un buen diagnóstico.⁶

Es recomendable basar el diagnóstico utilizando dos tipos de evaluaciones: clínica y radiográfica. Dentro de la clínica debemos realizar una correcta historia clínica, inspección visual y palpación. Para la evaluación radiográfica existen varias opciones, entre ellas las radiografías en dos dimensiones como periapicales, oclusales y panorámicas, pero presentan desventajas debido a su distorsión y superposición en las estructuras. Otro mecanismo es la tomografía computarizada (TC) que proporciona las estructuras en tres dimensiones, su desventaja consiste en que la radiación es más intensa que en una 2D. También existe la *cone-beam* tomografía computarizada (CBCT) que es de menor radiación y proporciona las estructuras en superposiciones en el plano sagital, axial y coronal.⁶

A continuación, se presenta el tratamiento de una paciente con maloclusión clase I esquelética y con erupción bilateral de caninos mandibulares por lingual, tratada con ortodoncia y utilizando aparatología Alexander.

REPORTE DE CASO CLÍNICO

Diagnóstico

Paciente femenina de 12 años de edad, sin antecedentes médicos, cuyo motivo de consulta es: «Mis dientes salieron por atrás».

La paciente presenta un perfil recto, patrón facial braquifacial, tercio inferior disminuido, labio delgado, asimetría facial en ojo, ceja; ala de la nariz y mandíbula más bajas en el lado izquierdo y la nariz desviada a la derecha (*Figura 1A*).

En el análisis intraoral la paciente presenta dentición mixta, clase III molar derecha, clase canina no establecida, forma de arco superior e inferior ovalados, frenillo lingual corto, dientes medianos y cuadrados, caninos inferiores fuera del arco por lingual, caninos temporales presentes en los cuatro cuadrantes (*Figura 1B*).

Al analizar los modelos de estudio podemos apreciar la línea media inferior desviada 2 mm a la derecha, sobremordida horizontal 0.5 mm, sobremordida vertical 3 mm y la curva de Spee 3.5 mm. El análisis de Bolton muestra exceso mandibular de 2 mm, en anterior un exceso mandibular de 2.4 mm, discrepancia de longitud de arco de 5 mm superior y 6 mm inferior con apiñamiento ligero anterior superior e inferior (*Figura 2*).

En la radiografía panorámica se observan senos paranasales permeables, cornete izquierdo con hipertrofia, ramas mandibulares simétricas, cóndilos simétricos, niveles de crestas óseas sanas, presencia de los cuatro caninos temporales, caninos superiores y los cuatro órganos dentarios de los segundos molares permanentes sin erupcionar, gérmenes dentarios de terceros molares en los cuatro cuadrantes, y proporción corona-raíz con relación de 1:1 (*Figura 3A*). En la radiografía lateral de cráneo (*Figura 3B*) se observan las vías aéreas permeables y perfil recto.

Mediante la cefalometría digital de Steiner, realizada con el *software* Dolphin versión 9.0 (*Tabla 1 y Figura 3B*), se diagnosticó como una clase I esquelética con tendencia a clase III por maxilar retruido, crecimiento horizontal, patrón braquifacial, incisivos superiores retroinclinados, incisivos inferiores retroinclinados y ligeramente retruidos.

Objetivos de tratamiento: mantener clase molar izquierda y obtener clase I molar derecha, traccionar caninos al arco mandibular y establecer guía canina, mantener forma de arco ovalada, eliminar la curva de Spee, lograr una sobremordida horizontal y vertical, y mantener perfil.

Alternativas de tratamiento

1. Los microimplantes tienen entre sus funciones la tracción horizontal en caninos y el anclaje para la verticalización de molares. Sus ventajas son carga inmediata, no requiere osteointegración, no hay necesidad de que el crecimiento esté completo, el

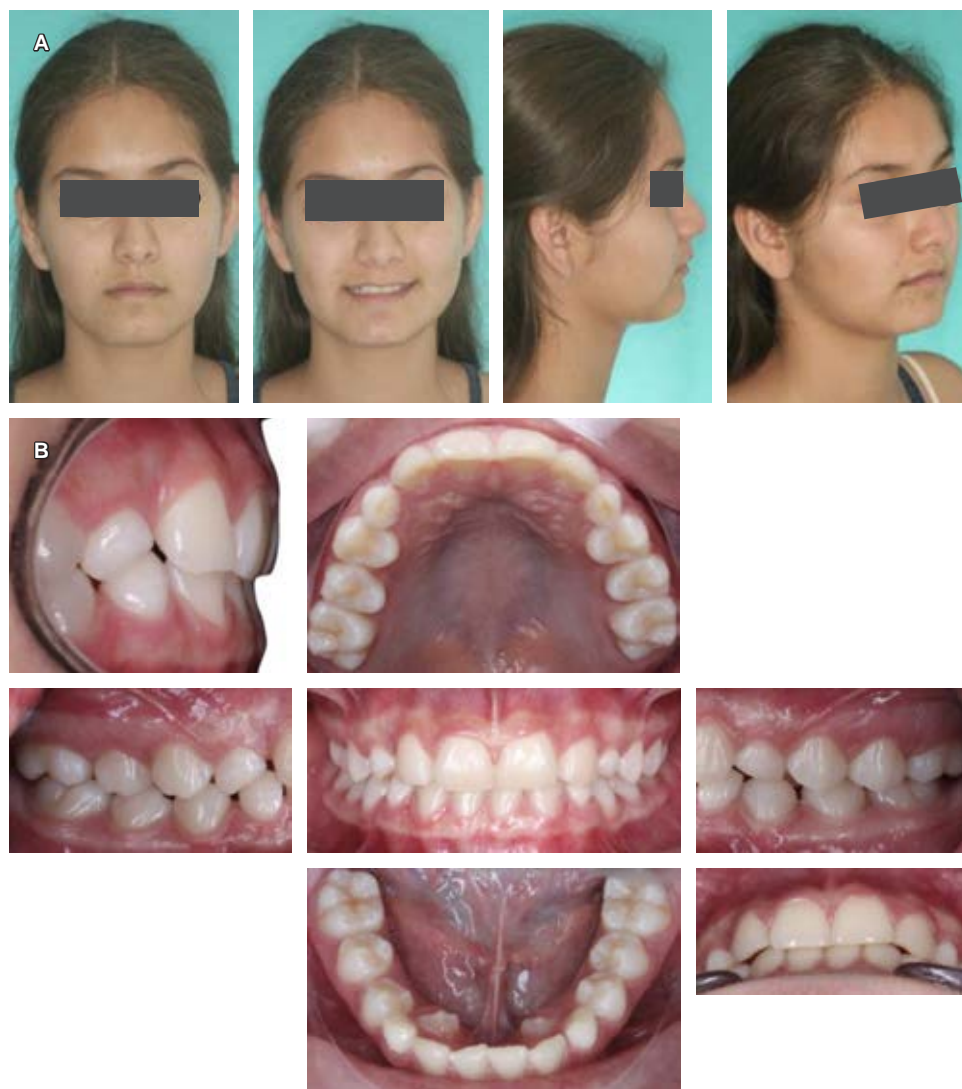

Figura 1:

A) Fotografías extraorales para la evaluación clínica inicial.

B) Fotografías intraorales.

A) Extraoral photographs for initial clinical evaluation.

B) Intraoral photographs.

acto quirúrgico de colocación y retirado es sencillo, pero su desventaja es el costo.

2. *Monkey hooks* es un auxiliar que consiste en un bucle abierto en cada extremo. Se utiliza como herramienta en los caninos impactados, direccionan el diente a su posición correcta, su ventaja es que pueden colocarse varios ganchos en forma de cadenas elásticas ofreciendo un control preciso y su desventaja es el costo.

Tratamiento y progresión

Se decidió realizar el tratamiento sin extracciones con aparatología fija Alexander 0.018”, colocación de *bite turbo* en incisivos centrales superiores para levantar la mordida anterior, arco superior e inferior 0.016” nitinol. Se derivó a interconsulta para extraer

caninos temporales. Se cambió el arco inferior a 0.016” acero, cementación de botones en caninos inferiores para iniciar con la fase de alineación y nivelación dental junto con la tracción de caninos para integrarlos al arco (*Figura 4*). Colocación de arco 0.012” nitinol inferior, cementación de bracket en canino inferior izquierdo y botón por lingual de canino inferior derecho para enderezar el canino con mecánica de cupla.

La fase de trabajo comenzó con arcos 0.016” x 0.022” acero superior y nitinol en inferior, posteriormente se puso un arco 0.017” x 0.025” acero superior, y la colocación de un resorte abierto entre incisivo lateral y primer premolar superior izquierdo manteniendo el espacio del canino. Se colocó tubo inferior derecho en segundo molar y se incorporó un cantilever de titanio molibdeno (TMA) para la corrección de po-

sición (*Figura 5*). Remoción de resorte abierto y cantilever, y la colocación de bracket en canino superior izquierdo.

En la etapa de detallado y finalización se colocó un arco 0.016" × 0.022" nitinol superior, se realizó la radiografía panorámica para la paralelización de raíces. Se indicó el uso de elásticos de 3/16 de 3.5 onzas en triángulo, se retiró la aparatología (*Figura 6A*), se indicó Essix calibre 35 y se realizó interconsulta con maxilofacial para el retiro de terceros molares.

RESULTADOS

Se obtuvo una ligera proyección del labio superior e inferior en el perfil, la cual se asoció al remanente de crecimiento. Intraoralmente se consiguió la posición correcta de los caninos dentro de la arcada, estableciendo una guía canina y clase I molar, adecuada sobremordida horizontal y vertical, se mantuvieron las formas de arcos ovaladas (*Figura 6B*), se eliminó la curva de Spee y la verticalización del segundo molar derecho (*Figura 7A*). En el trazado cefalométrico el mayor cambio fue en los incisivos inferiores, ya que se encontraban retruidos (*Figura 7B*) y se obtuvo un IMPA de 95.7° (*Tabla 1*). En la superposición se pueden analizar los cambios esqueléticos, dentales y faciales del paciente (*Figura 7C*). Con los cambios realizados, la paciente mostró mayor seguridad y satisfacción al sonreír.

DISCUSIÓN

El caso clínico presentado describe el tratamiento de una paciente clase I esquelética, con una transposición dental de los caninos inferiores hacia lingual y la mesioangulación del molar inferior izquierdo. La transmigración de caninos mandibulares es una anomalía poco común,⁷ es por ello que hasta la fecha se continúa estudiando.

En un estudio elaborado por Al-Abdallah y colaboradores,⁸ en el que analizaron la presencia de anomalías dentales en 3,315 pacientes, se reportó un solo caso de transposición dental mandibular unilateral. Qadeer M y su equipo⁹ llevaron a cabo un estudio demográfico para comprender la prevalencia y los patrones de los caninos mandibulares impactados en 3,469 pacientes. Se encontraron 20 pacientes con esta patología, de los cuales sólo 15% eran bilaterales, resaltando que todos eran hombres y sólo 0.09% era transmigración. Queda clara la particularidad de la presencia de esta anomalía y la gran significancia e interés clínico del presente estudio, ya que se muestra a paciente femenino con transmigración dental bilateral de caninos en la arcada inferior.

Por otra parte, coincidimos con Sinko K y colegas¹⁰ en que para poder determinar el tipo de tratamiento a realizar en cada paciente, se deben tomar en cuenta las características de la transposición dental, como lo son: la patología asociada, la edad del paciente, las

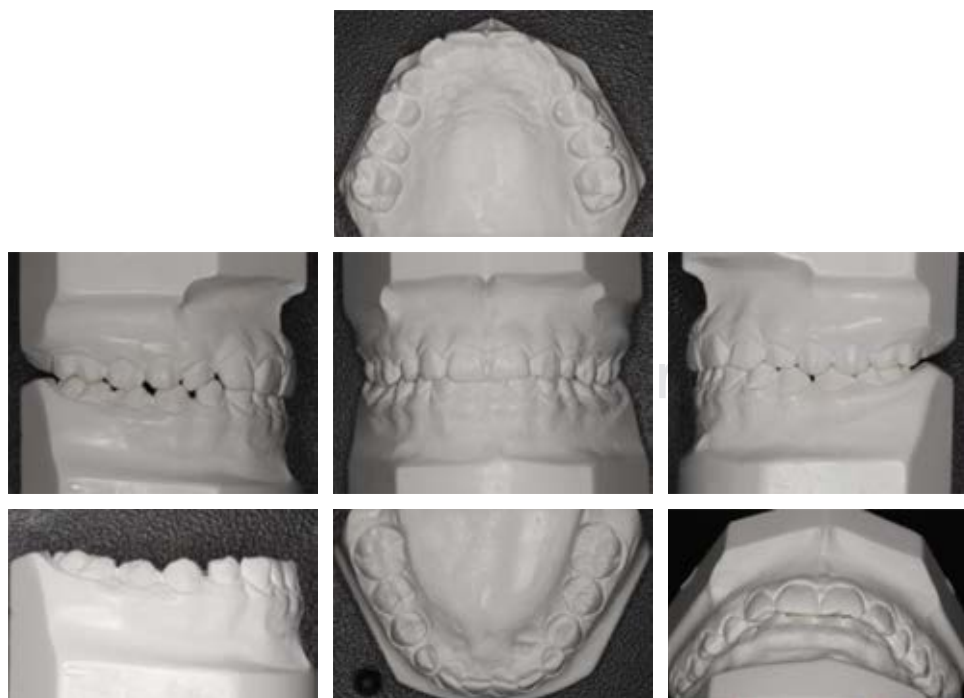


Figura 2:

Modelos de estudio.

Study models.

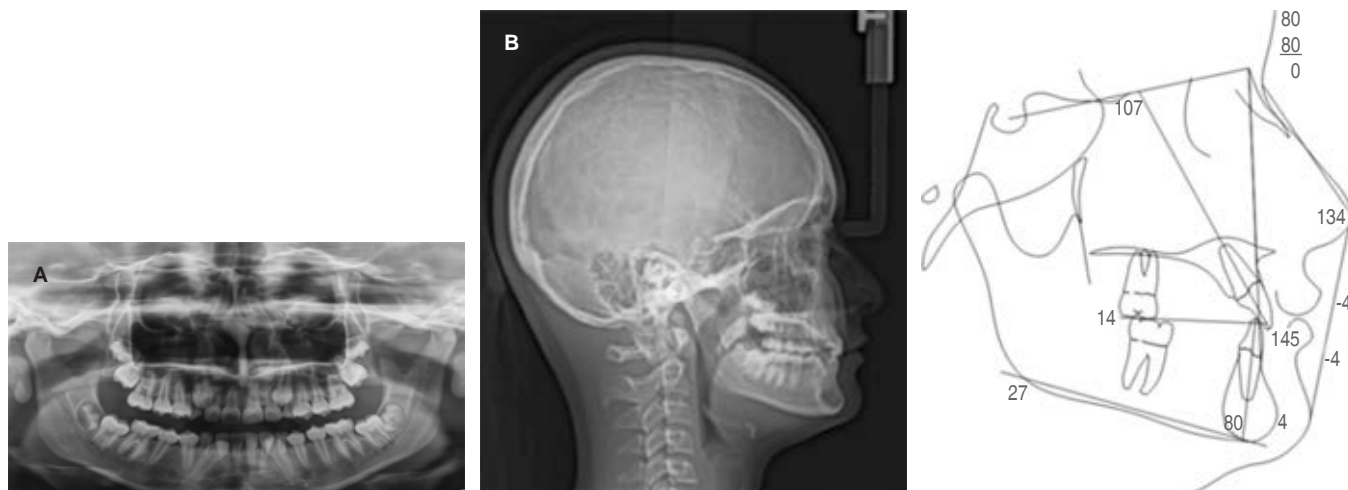


Figura 3: A) Radiografía lateral de cráneo con el trazado cefalométrico de Steiner inicial. B) Radiografía panorámica inicial.

A) Lateral cranial radiography with initial Steiner analysis. B) Initial panoramic radiography.

complicaciones y la posición de la raíz. Con ello, se visualiza una opción de tratamiento y se trata de evitar que el diente permanente sea removido quirúrgicamente. Además, se concuerda en que el canino inferior deciduo debe permanecer en su posición y que sea retirado antes de la alineación final. Posteriormente, se coloca el bracket en el canino permanente para así lograr una correcta nivelación.

Existen diferentes técnicas para el tratamiento en una transmigración, como lo reportan Jaisinghani AP y su grupo,¹¹ concordando con ellos; a pesar de que la mecánica utilizada en su caso no fue similar a la empleada por Sinko K y colaboradores, se puede especular que la implementación de una correcta biomecánica puede llevar los caninos transmigrados a oclusión.

Díaz-Sánchez RM y su equipo comentaron la opción de la extracción de dientes que se encuentran en transposición como tratamiento;¹² no obstante, estamos en desacuerdo con ellos, porque en algunos casos se puede lograr la nivelación y la tracción realizando un buen diagnóstico y plan de tratamiento.

En el estudio de Sinko K y colegas¹⁰ también nos mencionan el caso de un canino inferior por lingual, se empleó la mecánica de tracción con microimplantes con un tiempo de tratamiento de dos años y 2.5 meses. Haciendo una comparación con el caso clínico presentado, el tiempo de tratamiento fue de dos años y cuatro meses; resaltando que no se presenta diferencia significativa, aun cuando no se utilizó anclaje esquelético.

Kim KJ y su grupo¹³ reportan que con el uso de microimplantes en molares posicionados de manera horizontal se logra tener control y llevar al molar a su posición correcta, ya que el posicionamiento de los

Tabla 1: Valores cefalométricos iniciales y finales del paciente con análisis de Steiner.
Initial and final cephalometric values of the patient with Steiner analysis.

Plano	Norma	Inicial	Final
SNA*	82.0	80.4	78.9
SNB*	80.0	80.5	80.6
ANB*	2.0	-0.1	-1.6
Go-Gn/S-N*	32.0	27.5	26.7
Plo/S-N*	14.1	14.3	12.5
Ángulo interincisal*	130.0	145.1	118.7
1U/N-A*	22.0	26.6	39.9
1U/N-A (mm)	4.0	2.6	6.8
1U/S-N*	102.8	107.1	118.8
1L/N-B*	25.0	8.3	23.0
1L/N-B (mm)	4.0	-0.8	1.8
IMPA*	95.0	80.4	95.7
Pog-NB (mm)	2.4	3.5	4.0
Labio inferior a plano E (mm)	-2.0	-3.6	-2.0
Labio superior a plano E (mm)	-6.0	-3.8	-2.8
Convexidad de tejidos blandos	132.5	134.2	133.2

* Todos los datos se muestran en grados.

molares impactados horizontalmente se convierte en un reto en la *praxis* por la limitación y control que se pueda tener, en nuestro caso no se eligió el uso de microimplantes, debido a que el molar se encontraba con una ligera mesioangulación.

Para solucionar dicho reto, Loks A y colegas¹⁴ mencionan que la verticalización en los dientes es necesaria para buscar restablecer la oclusión, por lo cual

presentan diferentes mecánicas para poder realizarla en molares, tomando en cuenta que se deben evitar los efectos secundarios que pudieran afectar en el resultado final. Por ese motivo, decidimos utilizar un cantilever TMA, que permite las activaciones por más tiempo con menor fuerza; se utilizaron los dientes anteriores como anclaje, evitando así la extrusión no deseada y

obteniendo la verticalización del molar a nivel del plano oclusal, junto con un equilibrio en la oclusión.

CONCLUSIÓN

La transposición dental en caninos inferiores es una anomalía poco frecuente, pero cuando llega a pre-

Figura 4:

Progreso del tratamiento en la etapa de tracción de caninos inferiores.

Treatment progress in the lower canine traction phase.

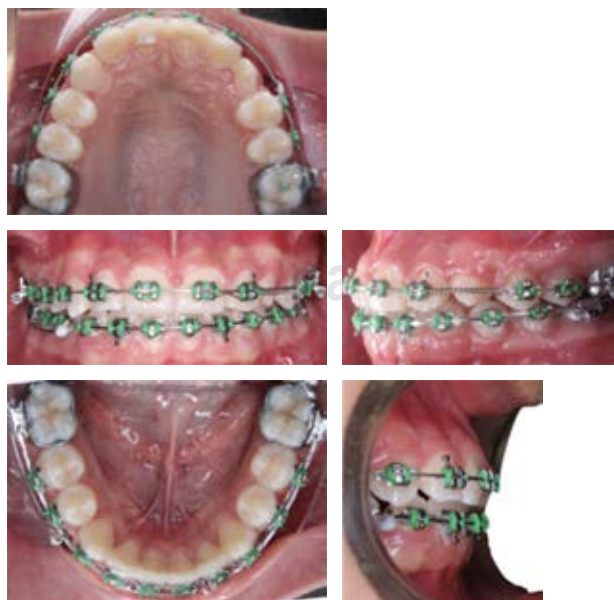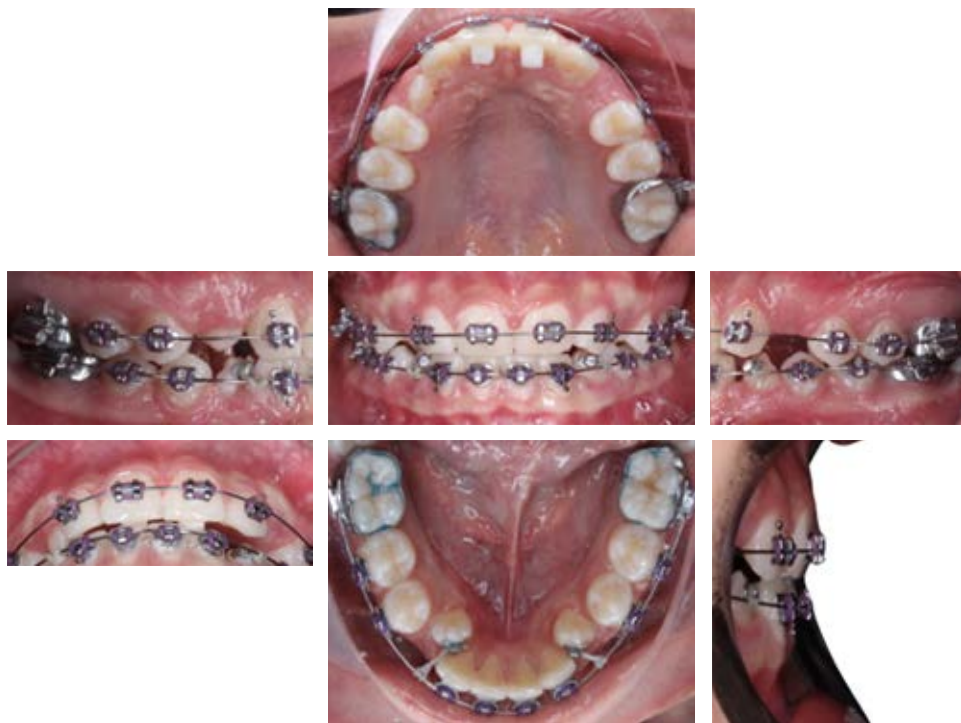


Figura 5:

Colocación de cantilever.

Cantilever placement.

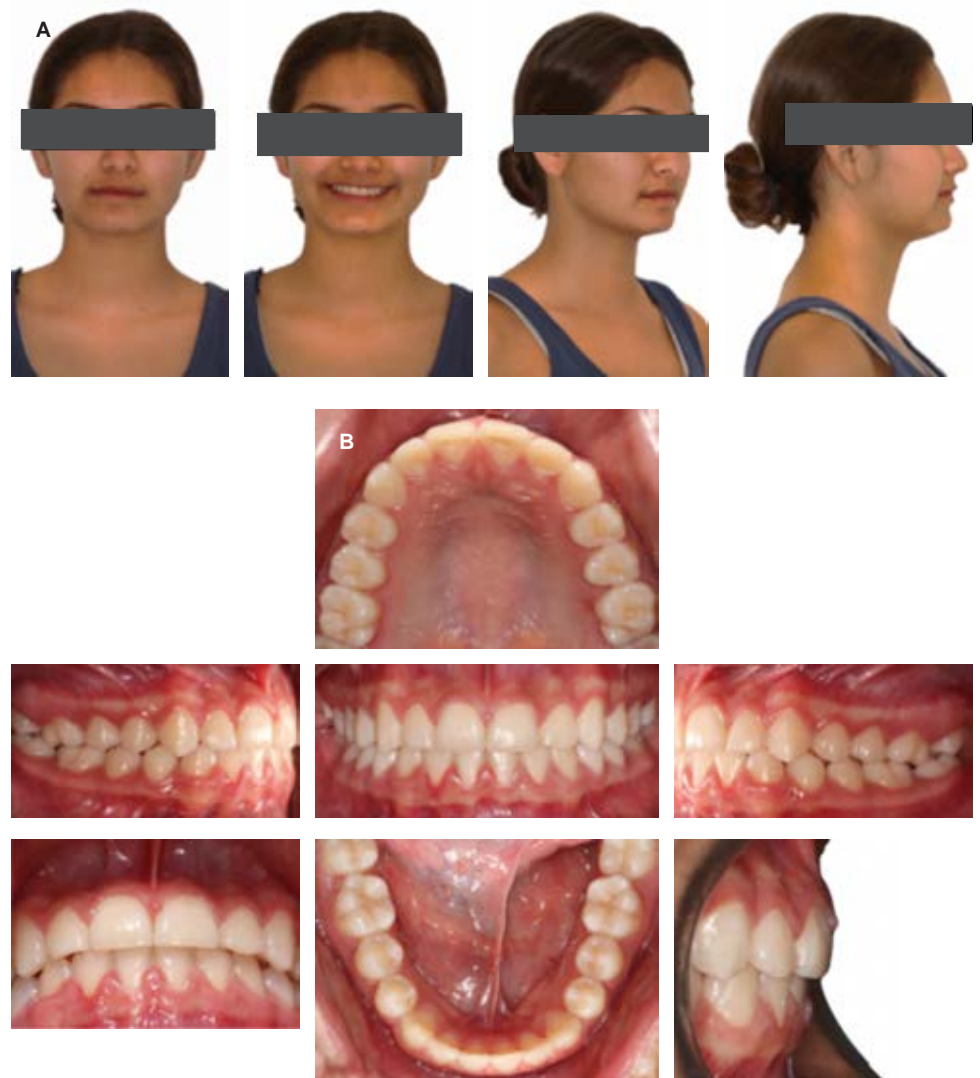

Figura 6:

A) Fotografías extraorales finales. **B)** Fotografías intraorales finales.

A) Final extraoral photographs.
B) Final intraoral photographs.

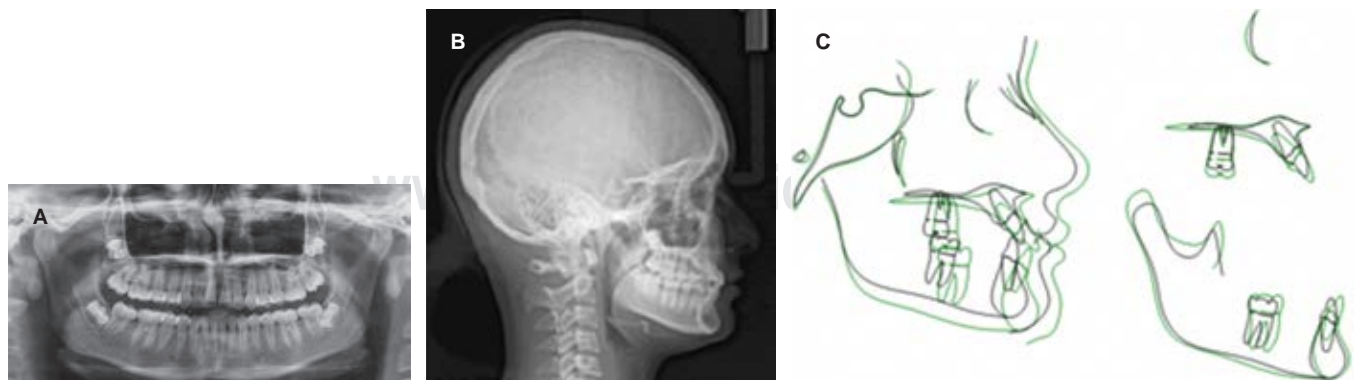


Figura 7: A) Radiografía panorámica final. **B)** Radiografía lateral de cráneo final con el trazado cefalométrico final de Steiner. **C)** Superimposición.

A) Final panoramic radiography. **B)** Final cranial radiography with final Steiner analysis. **C)** Superimposition.

sentarse, en la mayoría de los casos se encuentran los caninos impactados y en menor frecuencia en una erupción ectópica. Lo relevante del caso expuesto es la erupción ectópica de ambos caninos en lingual, por lo que se tomó la decisión de utilizar aparatología Alexander para la tracción bilateral dental, con la que se logró el control de torque. La utilización del alambre TMA para el cantilever resultó ventajosa en la verticalización de molares, debido a sus grandes propiedades, obteniendo la paralelización. Con todos estos factores a favor, concluimos el caso con una buena relación oclusal.

Case report

Bilateral transposition of lower canines: clinical case report

Beatriz Catalina Garibay Hernández,* Diana Rizo Álvarez,§ Jacqueline Adelina Rodríguez-Chávez,¶ Celia Guerrero Velázquez,¶ Daniel Villanueva Betancourt,¶ Erik Hernández Roldán¶

* Alumna de la Especialidad en Ortodoncia.

§ Egresada de la Especialidad en Ortodoncia.

¶ Profesor de la Especialidad en Ortodoncia.

Departamento de Clínicas Odontológicas Integrales. Centro Universitario de Ciencias de la Salud. Universidad de Guadalajara. Guadalajara, Jalisco, México.

ABSTRACT

Introduction: Dental transposition is a term used to name extreme cases where there is an ectopic eruption, which causes a change in the natural placement of the permanent dentition. **Clinical case:** A 12-year-old female patient refers «my teeth came out the back»; she presents class I skeletal with a tendency to class III due to maxillary hypoplasia, class III right molar, class canine unestablished, straight profile and mixed dentition. Treatment with Alexander 0.018" fixed appliances, *bite turbos* in upper central incisors. Alignment and levelling phase: extractions of temporary canines, placement of buttons on lower canines to begin with the traction of canines towards the arch and couple mechanics. Working phase: incorporation of the cantilever for molar uprighting of the lower right second molar. Detailing and finishing phase: use of 3/16" 3.5 oz elastics in triangle shape, finalizing with removal of appliance and placement of retainer. **Results:** After two years and four months the objectives were achieved, in addition to the parallelization of the right lower second molar. **Conclusion:** Dental transposition has different aetiologies, therefore its correct diagnosis is important for successful treatment.

Keywords: Transmigration of lower canines, dental transposition, bilateral traction of lower canines, couple mechanics.

INTRODUCTION

The canines are the longest, strongest and most important teeth in occlusion. They form a crucial part

of the aesthetics of the face, providing harmony in the anterior region, complementing the smile line and the nasolabial fold, as well as having a valuable function when they are in the correct position. The permanent lower canines erupt at approximately 10.6 years of age and root completion occurs at 12.9 years of age.¹⁻³

Canines have a high impaction rate and therefore require special attention. They are commonly impacted in the maxilla, while they are less likely to appear in the mandibular arch and less frequently to present a mandibular canine migrating to another site in the mandible. This phenomenon has been termed transmigration or movement of an unerupted tooth that has crossed the midline without the influence of any pathological entity, whereby the tooth may remain impacted or may also erupt in its new position.^{3,4}

Dental transposition is a term used to name extreme cases where there is an ectopic eruption, which causes a natural change in the usual placement of the permanent teeth. In cases of dental transposition in mandibular canines, they rarely erupt and generate a transposition, as in most cases the canines remain as impacted teeth.⁵

The aetiology of dental transmigration or dental impaction is very varied and has not yet been determined, however, it is attributed to local or general factors or genetic pattern. Likewise, it may be the product of an alteration in dental development, resulting in malposition of the primary epithelial band during the embryological stage.^{3,6}

In order to evaluate either a dental transposition or impaction, it is important to classify it. For this reason, the following points should be taken into account: first, determine whether the alteration is in the maxilla or in the mandible; second, observe whether it is unilateral or bilateral, on the left and/or right side; third, examine the depth with reference to the occlusal plane; fourth, analyse the radicular status; fifth, analyse the angulation, the central, vestibular, lingual and/or palatal presentation, and observe whether it has caused damage to neighbouring teeth.²

The treatment of dental transmigration can be complex and, depending on this, it could be a prolonged treatment, which is why extraction is suggested in cases with a poor prognosis.⁷

To achieve success in the alignment of the canines into the dental arch, some factors have been suggested that lead to a correct treatment, such as the cooperation of the patient; the age because it may require more treatment time; the space or crowding in the arch (as space will be needed to allow the new location of the canine in the arch) and finally the position of the canine. Therefore, it is of great importance to make a good diagnosis.⁶

Diagnosis should be based on two types of assessment: clinical and radiographic. Within the clinical evaluation, good clinical record keeping is an integral component in good professional practice, visual inspection and palpation should be carried out. There are several options for radiographic evaluation, including two-dimensional radiographies such as periapical, occlusal and panoramic, but they have disadvantages due to their distortion and superimposition on the structures. Another mechanism is computed tomography (CT) which provides the structures in three dimensions, its disadvantage is that the radiation is more intense than in a 2D. There is also *cone-beam* computed tomography (CBCT) which is of lesser radiation and provides the structures in sagittal, axial and coronal plane superimpositions.⁶

The following is the treatment of a patient with a class I skeletal malocclusion with bilateral lingual eruption of mandibular canines, treated with orthodontics and using Alexander appliances.

CLINICAL CASE REPORT

Diagnosis

A 12-year-old female patient, with no medical history, whose reason for consultation was «My teeth came out the back».

The patient had a straight profile, brachyfacial facial pattern, diminished lower facial third, thin lip, facial asymmetry in the eye, eyebrow; nasal wing and mandible lower on the left side and nose deviated to the right (*Figure 1A*).

In the intraoral analysis the patient presents mixed dentition, right Class III molar, Class canine not established, ovoid-shaped upper and lower arch, short lingual frenulum, medium and square teeth, lower canines lingually out of the arch, deciduous canines present in the four quadrants (*Figure 1B*).

When analyzing the study models we can appreciate the inferior midline deviation 2 mm to the right, overjet 0.5 mm, overbite 3 mm and curve of Spee 3.5 mm. The Bolton analysis shows mandibular excess of 2 mm, in the anterior a mandibular excess of 2.4 mm, arch length discrepancy of 5 mm in superior and 6 mm in inferior, with slight anterior superior and inferior crowding (*Figure 2*).

Panoramic radiography showed patent paranasal sinuses, left turbinate with hypertrophy, symmetrical mandibular branches, symmetrical condyles, healthy bony crest levels, presence of the four primary canines, upper canines and the four unerupted second permanent molar teeth, third molar tooth germs in all

four quadrants, and crown-root ratio of 1:1 (*Figure 3A*). The lateral cranial radiography (*Figure 3B*) shows a patent airway and a straight profile.

By means of the Steiner analysis, performed with Dolphin software version 9.0 (*Table 1 and Figure 3B*), the patient was diagnosed as a class I skeletal with a tendency towards class III due to a retruded maxilla, horizontal growth, brachyfacial facial pattern, upper incisor retroclination, retroclination and slightly retrusion of the lower incisors.

Treatment objectives

Maintain left class I molar and obtain right class I molar, traction canines to the mandibular arch and establish canine guidance, maintain oval arch form, eliminate curve of Spee, achieve *overjet* and *overbite*, and maintain profile.

Treatment alternatives

1. The functions of microimplants include horizontal traction in canines and anchorage for molar uprighting. Their advantages are immediate loading, no osseointegration is required, there is no need for the growth to be complete, the surgical act of placement and removal is simple, but their disadvantage is the cost.
2. Monkey hooks is an auxiliary that consists of an open loop at each end. It is used as a tool in impacted canines, it directs the tooth into the correct position, its advantage is that several hooks can be placed in the form of elastic chains offering precise control and its disadvantage is the cost.

Treatment and progression

Treatment started without extractions and with Alexander 0.018" fixed appliances, placement of bite turbo in upper central incisors to lift the anterior bite, upper and lower arch 0.016" nitinol. Referred for interconsultation to extract primary canines. The lower arch was changed to 0.016" steel, button cementation on lower canines to start the dental alignment and levelling phase, together with traction of canines to integrate them into the arch (*Figure 4*). Placement of 0.012" lower nitinol archwire, cementation of bracket on left lower canine and button by lingual of right lower canine, to straighten the canine with couple mechanics.

The working phase started with 0.016" × 0.022" upper steel archwires and lower nitinol archwires, then a 0.017" × 0.025" upper steel archwire, and the

placement of an open spring between lateral incisor and upper left first premolar maintaining the space of the canine. Placement of right lower tube in second molar, incorporating a titanium molybdenum (TMA) cantilever for positional correction (*Figure 5*). Removal of open spring and cantilever, and placement of bracket on upper left canine.

In the detailing and finishing phase, a 0.016" × 0.022" superior nitinol archwire was placed, a panoramic radiography was taken for root parallelisation. The use of 3/16" × 3.5 oz triangle elastics was indicated, the appliance was removed (*Figure 6A*), a 35 caliber essix retainer was indicated and an interconsultation with maxillofacial for third molar removal was performed.

RESULTS

A slight projection of the upper and lower lip was obtained in profile, which was associated with the retained growth. Intraorally the correct position of the canines within the arch was achieved, establishing a canine guidance and class I molar, adequate overjet and overbite, ovoid-shaped arches were maintained (*Figure 6B*), the Curve of Spee was eliminated, and the upright of the right second molar was obtained (*Figure 7A*). According to the Steiner analysis, the biggest change was in the lower incisors as they were retruded (*Figure 7B*), and an IMPA of 95.7° was obtained (*Table 1*). In the superimposition, the skeletal, dental and facial changes of the patient can be analysed (*Figure 7C*). With the changes made, the patient showed more confidence and satisfaction in smiling.

DISCUSSION

The case report describes the treatment of a class I skeletal patient with a linguallly dental transposition of the lower canines and a mesioangulation of the left lower molar. Dental transmigration of mandibular canines is an uncommon anomaly,⁷ which is why it continues to be studied to date.

In a study by Al-Abdallah M et al,⁸ they analysed the presence of dental anomalies in 3,315 patients, where only one case of unilateral mandibular dental transposition was reported. Qadeer M et al.⁹ conducted a demographic study to understand the prevalence and patterns of impacted mandibular canines in 3,469 patients. They found 20 patients with this pathology, of which only 15% were bilateral, all of them being male and only 0.09% being dental transmigration. The particularity of the presence of this anomaly is clear, and the great significance and clinical interest of the current

study, because it shows a female patient with bilateral dental transmigration of canines in the lower arch.

We agree with Sinko K et al.¹⁰ that, in order to determine the type of treatment to be performed in each patient, the characteristics of dental transposition should be taken into account, such as: associated pathology, age of the patient, complications and root position. In this way, a treatment option is pondered and an attempt is made to avoid the permanent tooth being surgically removed. Furthermore, it is agreed that the deciduous lower canine should remain in position and be removed before final alignment. Subsequently, the bracket is placed on the permanent canine in order to achieve correct levelling.

There are different techniques for the treatment of dental transmigration, as reported by Jaisinghani AP et al.¹¹ In agreement with them, although the mechanics used in their case were not similar to those used by Sinko K et al, it can be speculated that the implementation of correct biomechanics can bring the transmigrated canines into occlusion.

Diaz-Sanchez RM et al. commented on the option of extracting teeth that are in transposition as a treatment,¹² however, we disagree with them, because in some cases leveling and traction can be achieved with a good diagnosis and treatment plan.

In the study by Sinko K et al.¹⁰ they also mention the case of a lingual lower canine, where traction mechanics with microimplants was used with a treatment time of two years and 2.5 months. In comparison with the clinical case presented, the treatment time was two years and four months; highlighting that there is no significant difference, even though skeletal anchorage was not used.

Kim KJ et al.¹³ report that the use of microimplants in horizontally positioned molars allows control and brings the molar into its correct position. Since the positioning of horizontally impacted molars becomes a challenge in the *praxis* due to the limitation and control that can be achieved, in our case the use of microimplants was not chosen, due to the fact that the molar was slightly mesioangulated.

To solve this challenge, Loks A et al.¹⁴ mention that verticalisation of the teeth is necessary to restore occlusion, which is why they present different mechanics to perform it in molars, taking into account that side effects that could affect the final result should be avoided. For this reason, we decided to use a TMA cantilever, which allows longer activations with less force; the anterior teeth were used as anchorage, thus avoiding undesired extrusion and obtaining molar uprighting at the level of the occlusal plane, together with equilibrium in the occlusion.

CONCLUSION

Dental transposition in lower canines is a rare anomaly, but when it does occur, in most cases the canines are impacted and less frequently are in an ectopic eruption. What is relevant in this case is the ectopic eruption of both canines on the lingual side, so the decision was made to use Alexander appliances for bilateral dental traction, with which torque control was achieved. The use of TMA wire for the cantilever was advantageous in the molar uprighting, due to its great properties, obtaining parallelisation. With all these factors in favour, we concluded the case with a good occlusal relationship.

REFERENCIAS/REFERENCES

1. Proffit W. *Contemporary orthodontics*. CV Mosby Company, St Louis, Toronto, London. 1986.
2. Canut JA. *Ortodoncia clínica y terapéutica*. 2ª ed. Masson, 2000.
3. Joshi MR. Transmigrant mandibular canines: a record of 28 cases and a retrospective review of the literature. *Angle Orthod*. 2001; 71 (1): 12-22. doi: 10.1043/0003-3219(2001)071<0012:TMCAR O>2.0.CO;2.
4. Latorre AVHFL. Un método eficaz de tracción y enderezamiento de dientes incluidos. *Ortodoncia Española*. 2001; 41 (4): 287-296.
5. Peck S, Peck L, Kataja M. Mandibular lateral incisor-canine transposition, concomitant dental anomalies, and genetic control. *Angle Orthod*. 1998; 68 (5): 455-466. doi: 10.1043/0003-3219(1998)068<0455:MLICTC>2.3.CO;2.
6. Egido S, Arnau C, Juárez I, Jané-Salas E, Marí A, López-López J. Caninos incluidos, tratamiento odontológico. Revisión de la literatura. *Av Odontoestomatol*. 2013; 29 (5): 227-238 doi: 10.4321/S0213-12852013000500002.
7. Zerón A. Clasificación de caninos retenidos y su aplicación clínica. *Rev ADM*. 2001; 58 (1): 16-20.
8. Al-Abdallah M, Alhadidi A, Hammad M, Al-Ahmad H, Saleh R. Prevalence and distribution of dental anomalies: A comparison between maxillary and mandibular tooth agenesis. *Am J Orthod Dentofac Orthop*. 2015; 148 (5): 793-798. Available in: <http://dx.doi.org/10.1016/j.ajodo.2015.05.024>
9. Qadeer M, Khan H, Najam E, Anwar A, Khan T. Prevalence and patterns of mandibular impacted canines. A cbct based retrospective study. *Pakistan Oral Dent J*. 2019; 38 (2): 178-181.
10. Sinko K, Nemeč S, Seemann R, Eder-Czemberek C. Clinical management of impacted and transmigrated lower canines. *J Oral Maxillofac Surg*. 2016; 74 (11): 2142.e1-2142.e16. Available in: <http://dx.doi.org/10.1016/j.joms.2016.07.001>
11. Jaishingani AP, Pradhan T, Keluskar KM, Takane V. Treatment of a transmigrated and an impacted mandibular canine along with missing maxillary central incisor: a case report. *Orthod Waves*. 2019; 78 (2): 84-92. Available in: <https://doi.org/10.1016/j.odw.2019.04.002>
12. Díaz-Sánchez RM, Castillo-De-Oyagüe R, Serrera-Figallo MÁ, Hita-Iglesias P, Gutiérrez-Pérez JL, Torres-Lagares D. Transmigration of mandibular cuspids: Review of published reports and description of nine new cases. *Br J Oral Maxillofac Surg*. 2016; 54 (3): 241-247. Available in: <http://dx.doi.org/10.1016/j.bjoms.2016.01.010>
13. Kim KJ, Park JH, Kim MJ, Jang HI, Chae JM. Posterior available space for uprighting horizontally impacted mandibular second molars using orthodontic microimplant anchorage. *J Clin Pediatr Dent*. 2019; 43 (1): 56-63. doi: 10.17796/1053-4625-43.1.11.
14. Locks A, Locks RL, Locks LL. Diferentes abordagens para a verticalizacao de molares. *Rev Clin Ortodon Dent Press*. 2015; 14 (4): 32-48.

Correspondencia / Correspondence:

Erik Hernández Roldán

E-mail: erik.hz@hotmail.com