



Implante postexodoncia y pilar cerámico personalizado atornillado modificado. Reporte de caso

Post-extraction implant using custom-modified ceramic screw abutment. Case report

Ángela María Lozano Sánchez,* Olga L Rodríguez E[§]

RESUMEN

Se considera un fracaso estético la visible decoloración grisácea de la mucosa periimplantar, después de la inserción del pilar y la cementación de la corona, esto se debe al uso de pilares metálicos o a un biotipo periodontal delgado. El objetivo de este reporte de caso es mejorar la apariencia estética gingival en pacientes con biotipo delgado, modificando el color en la región submucosa de un pilar personalizado atornillado de zirconio en un incisivo lateral derecho.

Palabras clave: Zirconio, mucosa periimplantar, pilar.

Key words: Zirconium, peri-implant mucosa, abutment.

ABSTRACT

Greyish pigmentation of the mucosa around implants after abutment insertion and crown cementation is considered an esthetic failure. This pigmentation is due to use of metallic abutments or a thin periodontal biotype. The purpose of the present report was to improve gingival esthetic appearance of patients with thin biotype, by modifying color in the sub-mucosal region of a screwed-on, custom made, zirconium abutment, successfully improving gingival aesthetics in a right lateral incisor.

INTRODUCCIÓN

La corona de diente único implantosoportada en el sector anterior, es una alternativa con excelentes resultados clínicos. Los materiales más utilizados para este fin son pilares metálicos con una restauración metal-cerámica o pilares de zirconio con una corona totalmente de cerámica; sin embargo, el uso de pilares metálicos se asocia con problemas estéticos.

Durante muchos años, el titanio ha sido el metal más usado por los fabricantes para la confección de pilares estandarizados sobre implantes, debido a su excelente retención mecánica.¹ Sin embargo, el color gris se transparenta en presencia de un biotipo periodontal delgado y crea una apariencia gingival diferente en relación con la encía de los dientes vecinos.² Además en el dado caso de una recesión gingival posterior a la restauración, se expone el pilar de titanio afectado la estética de manera desfavorable;^{3,4} aunque estas restauraciones pueden ser fracasos desde el punto de vista protésico, son un fracaso estético.⁵

Con base en la evidencia científica, el biotipo periodontal puede ser diagnosticado por inspección clínica observando la transparencia de la sonda periodontal a través de la mucosa.^{6,7}

Una mucosa con un espesor mayor de 1 mm se considera como un biotipo periodontal grueso y la mucosa con espesor menor a 1 mm se define como un periodonto delgado con una apariencia delicada casi traslúcida susceptible a recesión gingival,^{7,8} generando un efecto poco estético conocido como claro-oscuro «*shine through*» o grisáceo por debajo de la mucosa periimplantar.⁹

Imitar la apariencia de un diente natural es de gran importancia, por lo tanto se debe evaluar la anatomía, el color, la apariencia y el grosor de la mucosa periim-

* Especialista en Rehabilitación Oral. Universidad Autónoma de Manizales, Colombia. Profesora del Departamento de Rehabilitación Oral. Escuela de Odontología, Universidad del Valle. Cali, Colombia.

§ Especialista en Rehabilitación Oral. Profesora del Departamento de Rehabilitación Oral. Facultad de Odontología, Universidad Autónoma de Manizales, Colombia.

Recibido: agosto 2015.

Aceptado: mayo 2017.

© 2017 Universidad Nacional Autónoma de México, [Facultad de Odontología]. Este es un artículo Open Access bajo la licencia CC BY-NC-ND (<http://creativecommons.org/licenses/by-nc-nd/4.0/>).

Este artículo puede ser consultado en versión completa en <http://www.medigraphic.com/facultadodontologiaunam>

plantar; estos factores son decisivos y determinantes para lograr la estética del tejido blando.¹⁰

Existen otros factores que influyen en la estética de la restauración como es la posición del implante, la forma, contorno y color del pilar protésico.¹¹

Un estudio evaluó las restauraciones sobre implante de diente único en la zona estética, revelando que el 60% de los casos presenta una desigualdad en el color entre el tejido blando de la restauración sobre implante, comparándola con el diente natural. Siendo el mayor problema en las restauraciones implantosoportadas.⁵

Para mejorar esta desventaja, fueron introducidos en la implantología los pilares de zirconio, con excelentes ventajas biológicas como la baja adhesión de las bacterias y la biocompatibilidad con el tejido blando, cuando es comparada con el titanio;¹⁰⁻¹³ logrando así con el pilar de zirconio un resultado altamente estético.

El objetivo de este reporte de caso es mostrar la modificación del color en la región submucosa de un pilar personalizado atornillado de zirconio; mejorando la estética gingival de manera exitosa.

REPORTE DE CASO CLÍNICO

Mujer de 24 años con buen estado de salud general, consulta por inflamación marginal a nivel del incisivo lateral superior derecho con una profundidad al sondaje de 8 mm en vestibular y la presencia de una corona cerámica restauración, sin antecedentes de hábitos parafuncionales (*Figura 1*).

A la valoración radiográfica se aprecia un diente con tratamiento endodóntico, una lesión en el periápice y un poste de fibra de vidrio (*Figura 2*).

Basados en este examen clínico y radiográfico se diagnosticó como una fractura longitudinal de la raíz con un pronóstico malo.

Entre las indicaciones para la extracción dentaria y colocación inmediata de implante, se incluyen la

fractura radicular, pérdida de soporte óseo avanzado, diente deciduo retenido, fracasos endodónticos, corona no restaurable y trauma dentoalveolar.

Se discuten las diferentes opciones de tratamiento y con el consentimiento de la paciente, se decide reemplazar el diente por una corona implantosoportada.

Estudios requeridos como radiografías periapical, panorámica, fotos, modelos de estudio y la tomografía axial computarizada (TAC), permite identificar las estructuras anatómicas, la calidad y disponibilidad ósea.

La paciente fue medicada con analgésico tipo Etoricoxib (100 mg cada 24 horas), antibiótico (clindamicina 300 mg cada 6 horas), aplicaciones de hielo extraoral fueron recomendadas el primer día y enjuagues con clorhexidina 0.2% por ocho días.

Anestesia local infiltrativa (lidocaína clorhidrato al 2% roxicaína) fue aplicada en la zona del incisivo lateral superior derecho, después de esto la exodoncia preservando el alvéolo (*Figura 3*). Se coloca un implante Replace

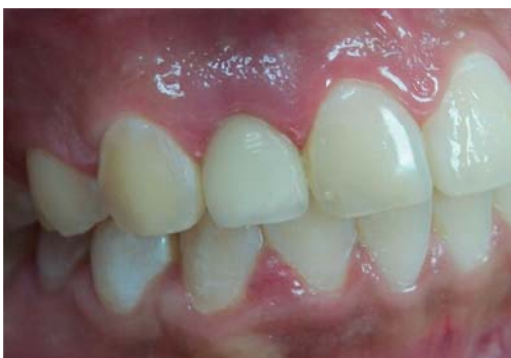

Figura 1. Vista inicial intraoral.

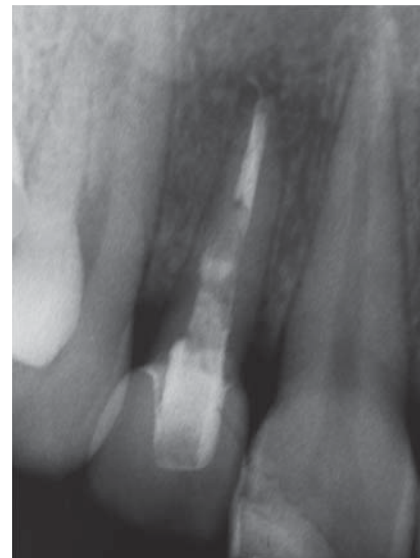


Figura 2. Radiografía inicial.

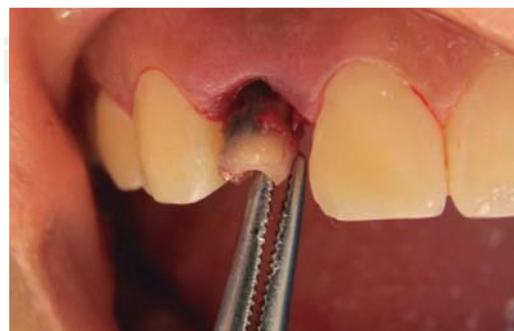

Figura 3. Exodoncia preservando alvéolo.

Select (Nobel Biocare) de 3.5 x 13 mm. La estabilidad primaria del implante fue confirmada mediante la inserción de torque a 35 Ncm; para compensar las alteraciones de la pared vestibular, el espacio entre el implante y la pared bucal fue sellada con injerto óseo Bi-Oss de partícula pequeña medular (Geistlich Pharma) (Figura 4). A continuación fue provisionalizado de manera inmediata con un pilar plástico prefabricado (Nobel Biocare) (Figura 5).

La impresión definitiva tomada a los seis meses de cicatrización con un *coping* de impresión para cubeta abierta se confeccionó el patrón del pilar con resina acrílica (Pattern Resin GC). Luego fue escaneado con la técnica CAD/CAM (Procera Forte, Nobel Biocare USA) y maquinado en zirconio (Procera óxido de zirconio, Nobel Biocare USA). El asentamiento y la adaptación del pilar se verifica mediante una radiografía periapical (Figura 6). La cerámica fue aplicada sobre el pilar de zirconio pulido, con parámetros de guía incisal y estética similar al diente contralateral. En la parte submucosa del pilar personalizado fue aplicada una capa de 0.5 mm de espesor de cerámica rosada, e.max (Ivoclar Vivadent) acorde con las especificaciones del fabricante simulando el color de la encía de los dientes vecinos (Figura 7). Para lograr compensar

el efecto grisáceo de la mucosa, cuando el diente está sin la capa de cerámica rosada en cervical (Figura 8).

La restauración final fue atornillada con un torque de 15 Ncm (Figura 9). Veinticuatro meses después de la carga protésica, la mucosa periimplantar está en buenas condiciones.

DISCUSIÓN

Basados en la evidencia científica, los parámetros que influyen en el color de la mucosa periimplantar

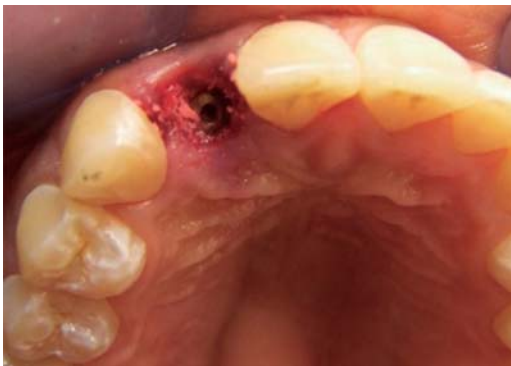

Figura 4. Posición 3D del implante.

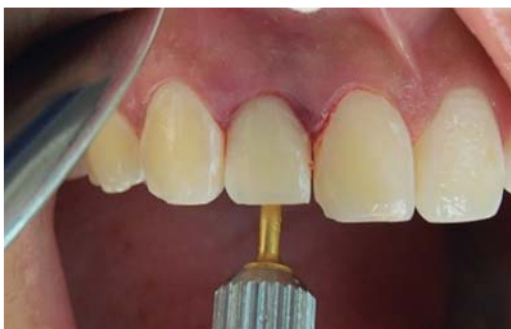

Figura 5. Restauración temporal.

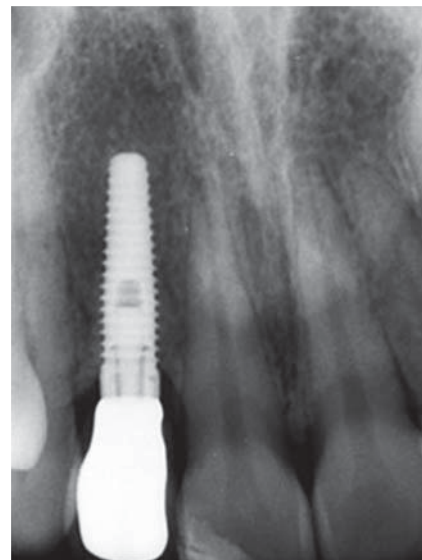

Figura 6. Radiografía periapical.

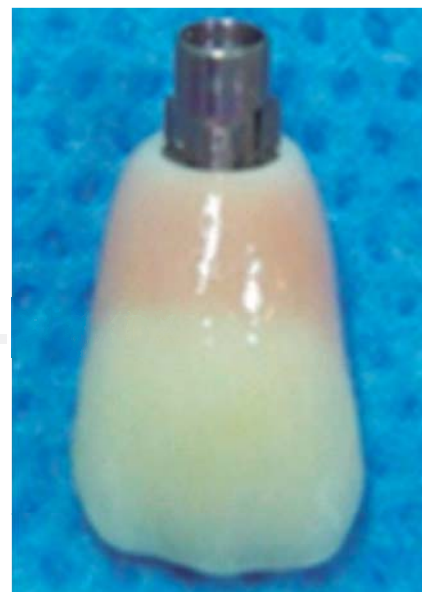

Figura 7. Pilar con cerámica rosada.

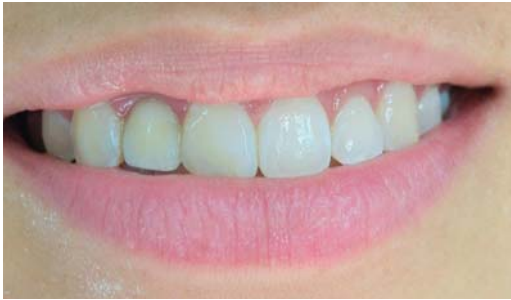

Figura 8. Mucosa periimplantar grisácea.

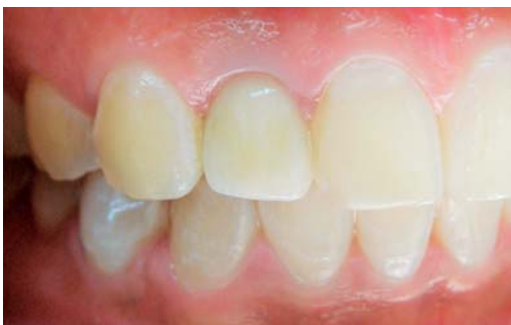

Figura 9. Restauración final atornillada.

son el espesor del tejido y el material del pilar.^{14,15} Este reporte de caso evidencia el impacto de la modificación del color sobre la parte submucosa de un pilar en zirconio, logrando un resultado estético favorable.

El espesor de la mucosa periimplantar en la zona estética ha sido evaluada con un promedio de 2.0 ± 0.7 mm, Chang et al⁸ y Olsson et al;¹⁶ en este caso el espesor del tejido fue menor de 2 mm de acuerdo con Park et al^{9,17} el tejido periimplantar tiende a ser delicado con una apariencia casi translúcida, y permite que los pilares de titanio se transparenten dejando una apariencia grisácea a nivel del margen. La decoloración causada por el pilar de zirconio puede ser reducida en comparación con los pilares de titanio, siendo clínicamente visible a nivel de implantes en la zona estética. Por consiguiente el uso de pilares en zirconio (ZrO_2) está indicado en regiones de alta demanda estética.^{4,18,19}

Sin embargo, Bressan et al²⁰ reportan que el pilar de zirconio blanco genera una decoloración leve en la mucosa delgada; para contrarrestar este efecto Buchi et al¹⁰ presentan la modificación de un pilar en zirconio aplicando cerámica rosada en la zona submucosa obteniendo excelente resultado. En este caso esta observación fue confirmada, por esto el pilar de zirconio en la zona blanca submucosa se enmascara con

cerámica rosada, y en coronal, una cerámica fluorescente eliminando la apariencia grisácea por la translucidez gingival de la mucosa periimplantar. A su vez se compensa la alta translucidez de la cerámica rosada, conservando la luminosidad del tejido y el cambio de color de la mucosa con apariencia natural que satisface las necesidades del paciente.

CONCLUSIÓN

El tipo de material del pilar y el espesor de la mucosa tienen una influencia significativa en el cambio de color de la mucosa periimplantar, lo que hace necesario modificar la zona submucosa del pilar con la aplicación de cerámica rosada.

Evitando una cirugía adicional de injerto conectivo, mediante la utilización de un pilar cerámico modificado en la región cervical. Antes de restaurar un implante en la zona estética debe ser analizado con el paciente el costo-beneficio de la restauración final.

REFERENCIAS

1. Andersson B, Odman P, Lindvall AM, Brånemark PI. Cemented single crowns on osseointegrated implants after 5 years: results from a prospective study on CeraOne. *Int J Prosthodont.* 1998; 11 (3): 212-218.
2. Kan JY, Morimoto T, Rungcharassaeng K, Roe P, Smith DH. Gingival biotype assessment in the esthetic zone: visual versus direct measurement. *Int J Periodontics Restorative Dent.* 2010; 30 (3): 237-243.
3. Blatz MB, Bergler M, Holst S, Block MS. Zirconia abutments for single-tooth implants--rationale and clinical guidelines. *J Oral Maxillofac Surg.* 2009; 67 (11 Suppl): 74-81.
4. Jung RE, Sailer I, Hämmerle CH, Attin T, Schmidlin P. *In vitro* color changes of soft tissues caused by restorative materials. *Int J Periodontics Restorative Dent.* 2007; 27 (3): 251-257.
5. Fürhauser R, Florescu D, Benesch T, Haas R, Mailath G, Watzek G. Evaluation of soft tissue around single-tooth implant crowns: the pink esthetic score. *Clin Oral Implants Res.* 2005; 16 (6): 639-644.
6. Happe A, Stimmelmayer M, Schlee M, Rothamel D. Surgical management of peri-implant soft tissue color mismatch caused by shine-through effects of restorative materials: one-year follow-up. *Int J Periodontics Restorative Dent.* 2013; 33 (1): 81-88.
7. De Rouck T, Eghbali R, Collys K, De Bruyn H, Cosyn J. The gingival biotype revisited: transparency of the periodontal probe through the gingival margin as a method to discriminate thin from thick gingiva. *J Clin Periodontol.* 2009; 36 (5): 428-433.
8. Chang M, Wennström JL, Odman P, Andersson B. Implant supported single-tooth replacements compared to contralateral natural teeth. Crown and soft tissue dimensions. *Clin Oral Implants Res.* 1999; 10 (3): 185-194.
9. Park SE, Da Silva JD, Weber HP, Ishikawa-Nagai S. Optical phenomenon of peri-implant soft tissue. Part I. Spectrophotometric assessment of natural tooth gingiva and peri-implant mucosa. *Clin Oral Implants Res.* 2007; 18 (5): 569-574.
10. Büchi DL, Sailer I, Fehmer V, Hämmerle CH, Thoma DS. All-ceramic single-tooth implant reconstructions using modified

- zirconia abutments: a prospective randomized controlled clinical trial of the effect of pink veneering ceramic on the esthetic outcomes. *Int J Periodontics Restorative Dent.* 2014; 34 (1): 29-37.
11. Jun SH, Ahn JS, Chang BM, Lee JD, Ryu JJ, Kwon JJ. *In vivo* measurements of human gingival translucency parameters. *Int J Periodontics Restorative Dent.* 2013; 33 (4): 427-434.
 12. Kohal RJ, Klaus G. A zirconia implant-crown system: a case report. *Int J Periodontics Restorative Dent.* 2004; 24 (2): 147-153.
 13. Kan JY, Rungcharassaeng K, Lozada J. Immediate placement and provisionalization of maxillary anterior single implants: 1-year prospective study. *Int J Oral Maxillofac Implants.* 2003; 18 (1): 31-39.
 14. Sailer I, Zembic A, Jung RE, Hämmerle CH, Mattioli A. Single-tooth implant reconstructions: esthetic factors influencing the decision between titanium and zirconia abutments in anterior regions. *Eur J Esthet Dent.* 2007; 2 (3): 296-310.
 15. Jung RE, Pjetursson BE, Glauser R, Zembic A, Zwahlen M, Lang NP. A systematic review of the 5-year survival and complication rates of implant-supported single crowns. *Clin Oral Implants Res.* 2008; 19 (2): 119-130.
 16. Olsson M, Lindhe J, Marinello CP. On the relationship between crown form and clinical features of the gingiva in adolescents. *J Clin Periodontol.* 1993; 20 (8): 570-577.
 17. Ishikawa-Nagai S, Da Silva JD, Weber HP, Park SE. Optical phenomenon of peri-implant soft tissue. Part II. Preferred implant neck color to improve soft tissue esthetics. *Clin Oral Implants Res.* 2007; 18 (5): 575-580.
 18. Jung RE, Holderegger C, Sailer I, Khraisat A, Suter A, Hämmerle CH. The effect of all-ceramic and porcelain-fused-to-metal restorations on marginal peri-implant soft tissue color: a randomized controlled clinical trial. *Int J Periodontics Restorative Dent.* 2008; 28 (4): 357-365.
 19. van Brakel R, Noordmans HJ, Frenken J, de Roode R, de Wit GC, Cune MS. The effect of zirconia and titanium implant abutments on light reflection of the supporting soft tissues. *Clin Oral Implants Res.* 2011; 22 (10): 1172-1178.
 20. Bressan E, Paniz G, Lops D, Corazza B, Romeo E, Favero G. Influence of abutment material on the gingival color of implant-supported all-ceramic restorations: a prospective multicenter study. *Clin Oral Implants Res.* 2011; 22 (6): 631-637.

Dirección para correspondencia:
Dra. Ángela María Lozano Sánchez
E-mail: angelamlozano@gmail.com