



Ortodoncia Acelerada Osteogenicamente™ para el retratamiento de un caso complejo debido a extracciones dentales previas

Accelerated Osteogenic Orthodontics™ for retreatment of a complex case due to previous dental extractions

Bárbara Alejandra Juárez Gómez,* Armando Montesinos Flores,§ Marisol Pérez Gasque Builla||

RESUMEN

En la actualidad muchos de los pacientes que acuden a la consulta de ortodoncia son por un retratamiento, ya que por diversos motivos el tratamiento previo no cumplió con las expectativas del paciente o con los criterios y objetivos de la ortodoncia contemporánea. Se presenta al departamento de Ortodoncia del DEPel de la Facultad de Odontología de la UNAM un paciente masculino de 20 años con aparatología fija colocada según refiere hace aproximadamente cinco años, con extracciones previamente realizadas de los OD 18, 24, 28, 38, 32 y 44, así como desgaste interproximal excesivo en el OD 25, proinclinación dental moderada superior, clase III molar bilateral (izquierda cruzada), clase III canina izquierda cruzada, clase I canina derecha, OD 22, 23 y 25 en mordida cruzada, el OD 46 presenta una mesioinclinación severa; ausencia de sobremordida horizontal y vertical, recesiones gingivales en los OD 14, 13, 23, 24, 33, 34 y 43, restauraciones mal ajustadas en los OD 16, 26, 36 y 46, ausencia de paralelismo radicular, reabsorción radicular del OD 21, cresta alveolar irregular en la zona anterior inferior, fenestraciones en el sector anterior superior. Se sugiere al paciente una alternativa acelerada de tratamiento, la cual es aceptada y se realiza en 16 meses.

ABSTRACT

Nowadays, many of the patients who seek orthodontic treatment do so in order to have a re-treatment performed because for several reasons the previous treatment did not meet the patient's expectations or the criteria and goals of contemporary orthodontics. A male patient, 20 years of age, attended the Orthodontics Department of the Faculty of Dentistry at UNAM with fixed appliances placed according to the patient approximately five years ago. Extractions of the teeth #18, 24, 28, 38, 32, 44 had already been performed as well as excessive interproximal recontouring in the tooth #25, moderate upper incisor proclination, bilateral molar class III (left side in cross-bite) left canine class III, right canine class I, teeth #22, 23 and 25 in cross bite; tooth #46 presents a severe mesial inclination; decreased overjet and overbite; gingival recessions in teeth #14, 13, 23, 24, 33, 34 and 43; poorly adjusted restorations in teeth #16, 26, 36, 46; lack of root parallelism; root resorption of tooth #21; irregular alveolar crest in the lower anterior region; fenestrations in the upper anterior segment. It was suggested to the patient an accelerated alternative treatment, which was accepted and performed in 16 months.

Palabras clave: Ortodoncia facilitada quirúrgicamente, corticotomía, Ortodoncia Acelerada Osteogenicamente™.

Key words: Surgically facilitated orthodontics, corticotomy, Accelerated Osteogenic Orthodontics™.

INTRODUCCIÓN

En la actualidad muchos de los pacientes que se someten a tratamiento de ortodoncia buscan rapidez y eficacia. Una de las principales desventajas del tratamiento de ortodoncia es el largo tiempo que se requiere para completarse, siendo una causa por la cual muchos pacientes potenciales no comienzan el tratamiento.

La ortodoncia facilitada por cirugía, ha sido utilizada en diferentes formas para acelerar el tratamiento convencional; es importante definir y diferenciar una corticotomía de una osteotomía; la corticotomía se define como un procedimiento quirúrgico por el cual solamente se corta, perfora o altera mecánicamente el hueso cortical, mientras que una osteotomía es de-

finida como el corte quirúrgico a través de la cortical y hueso medular. La osteotomía fue descrita por primera vez en 1959 por Köle como un medio para movilizar los dientes, el procedimiento involucraba colgajos

* Alumno de la Especialidad de Ortodoncia.

§ Catedrático de la Especialidad de Ortodoncia.

|| Catedrático de Alta Especialidad en Implantología.

Facultad de Odontología, Universidad Nacional Autónoma de México.

© 2017 Universidad Nacional Autónoma de México, [Facultad de Odontología]. Este es un artículo Open Access bajo la licencia CC BY-NC-ND (<http://creativecommons.org/licenses/by-nc-nd/4.0/>).

Este artículo puede ser consultado en versión completa en <http://www.medigraphic.com/ortodoncia>

completos vestibulares, linguales y palatinos para exponer el hueso alveolar seguido de cortes interdentes y subapicales a través del grosor completo del alveolo. Köle sugirió que se movilizaban los bloques óseos (*bony block movement*) en vez de dientes individuales, por lo que la reabsorción radicular no ocurriría y además la retención sería más estable.¹

Se realizaron estudios con modificaciones a la técnica, Duker utilizó la técnica básica de Köle en perros Beagle y en relación con la vitalidad dental no fueron comprometidas, por lo que sus conclusiones afirmaban que tanto la pulpa dental así como el periodonto no eran dañados después de la cirugía por medio de corticotomías. Suya reportó el tratamiento de ortodoncia asistido por corticotomías de 395 adultos japoneses, reportando que los tratamientos fueron terminados entre los 6 y 12 meses, además de afirmar que esta modalidad de tratamiento es menos dolorosa, produce menor reabsorción radicular y presenta menor recidiva.^{2,3}

Una modalidad más reciente fue introducida por los hermanos Wilcko y cols., ésta incluye una estrategia innovadora al combinar la corticotomía alveolar selectiva (CAS), injerto óseo y fuerzas ortodóncicas, denominando a esta modalidad: Ortodoncia Acelerada Osteogenicamente™ (OAO™).⁴⁻⁶

La ortodoncia facilitada por cirugía aprovecha el fenómeno descrito en 1983 por Frost quien observó que una herida quirúrgica del hueso induce a un aumento en el recambio óseo y la disminución de la densidad ósea en la zona quirúrgica definiéndolo como fenómeno regional acelerado (FRA), este fenómeno empieza a unos días de la injuria inicial y puede tardar de 6 a 24 meses en resolverse.^{7,8}

La CAS incrementa el ritmo del metabolismo del hueso y se produce una osteopenia transitoria y reversible que permite que el movimiento dental sea rápido. Mientras el movimiento dental continúe el FRA se prolonga, cuando éste se detiene la osteopenia desaparece y cuando el movimiento dental de ortodoncia es completado se ha creado un ambiente que favorece la remineralización alveolar.⁷⁻¹¹

CASO CLÍNICO

Paciente masculino de 20 años de edad sin historial médico de relevancia que acude a la consulta en la clínica de Ortodoncia del DEPel de la Facultad de Odontología de la UNAM, con aparatología fija y el antecedente de cinco años de tratamiento previo activo con extracciones previamente realizadas, se prescribieron los registros diagnósticos rutinarios además de una tomografía de haz cónico (CBCT) (*Figuras 1 y 2*).

Diagnóstico

Clase I esquelética, dolicofacial, perfil recto, proinclinación dental moderada superior, clase III molar bilateral (izquierda cruzada), clase III canina izquierda cruzada, clase I canina derecha, OD 22, 23 y 25 en mordida cruzada, presenta aparatología fija y ausencia de los OD 18, 24, 28, 38, 32 y 44 por tratamiento previo, así como desgaste interproximal excesivo en el OD 25, el OD 46 mesioinclinación severa, ausencia de sobremordida horizontal y vertical, recesión gingival en los OD 14, 13, 23, 24, 33, 34 y 43, restauraciones mal ajustadas en los OD 16, 26, 36 y 46, ausencia de paralelismo radicular, reabsorción radicular del OD 21, cresta alveolar irregular en la zona anterior inferior y fenestraciones en el sector anterior superior.

Objetivos del tratamiento

- Disminuir la proinclinación dental superior.
- Mejorar la clase molar y canina.
- Mejorar la relación de la dentición superior con la inferior (debido a las ausencias dentales por tratamiento previo).
- Eliminar mordida cruzada en OD 22, 23 y 25.
- Corregir inclinación axial del OD 46.
- Obtener una sobremordida vertical y horizontal adecuada.
- Mantener el tamaño radicular (principalmente del OD 21).
- Aumentar el volumen óseo.

Plan de tratamiento

- Se sugirió OAO™, ya que esta modalidad nos ofrece una disminución en el tiempo de tratamiento, así como la reducción del riesgo de desarrollar el fenómeno de reabsorción radicular por la condición en el OD 21.
- Nivelar arcadas.
- Corregir rotaciones.
- Mecánica clase III.
- Coordinar arcadas.
- Paralelismo radicular.
- Detallado final.
- Retención.

Evolución del tratamiento

- Posterior a la colocación de la aparatología fija MBT 0.022" x 0.028" (3M Unitek Monrovia, California), se colocaron arcos NiTi 0.014" superior e inferior (*Figura 3*) para programar la cirugía de OAO™ en

los siguientes días, sin embargo, debido a cuestiones personales del paciente no se operó sino hasta seis meses después. Durante este periodo la alineación, nivelación y forma de arcadas se obtuvo mediante la siguiente secuencia de arcos: 0.014", 0.016", 0.016" x 0.022", 0.017" x 0.025" de NiTi.

La cirugía se programó y se llevó a cabo en interdisciplina con el departamento de Implantología del DEPeI de la Facultad de Odontología de la UNAM (Figura 4). Se realizó un mapa quirúrgico por medio del cual se orientó al periodoncista para la ubicación y realización de la corticotomía alveolar selectiva (CAS).

Previo anestesia se elevaron colgajos de espesor total por la zona vestibular desde los órganos dentales 16 a 26 y 36 a 46 (Figura 5), posteriormente se realizaron los cortes indicados mediante el mapa quirúrgico utilizando el piezotomo con la punta BS1 Slim II (Acteon Satelec Piezotome®, Barcelona-España), posteriormente se colocó el injerto óseo, posteriormente se reposicionaron, suturaron los colgajos y se llevó a cabo la primera activación postquirúrgica con arcos NiTi 0.017" x 0.025" (Figura 6).

Se continuó con la coordinación de arcadas mediante arcos 0.019" x 0.025" NiTi y 0.019" x 0.025" SS

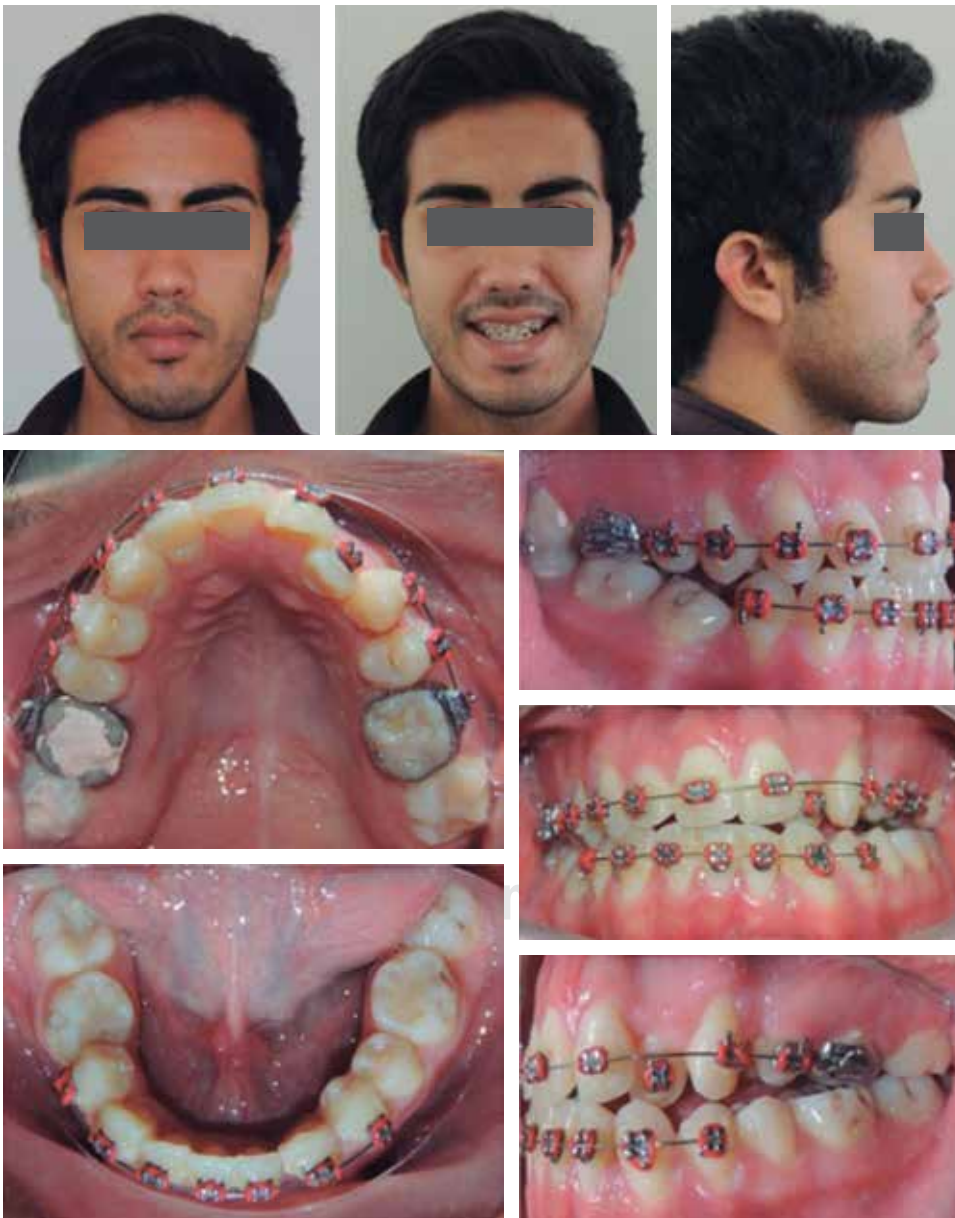

Figura 1.

Fotografías iniciales.

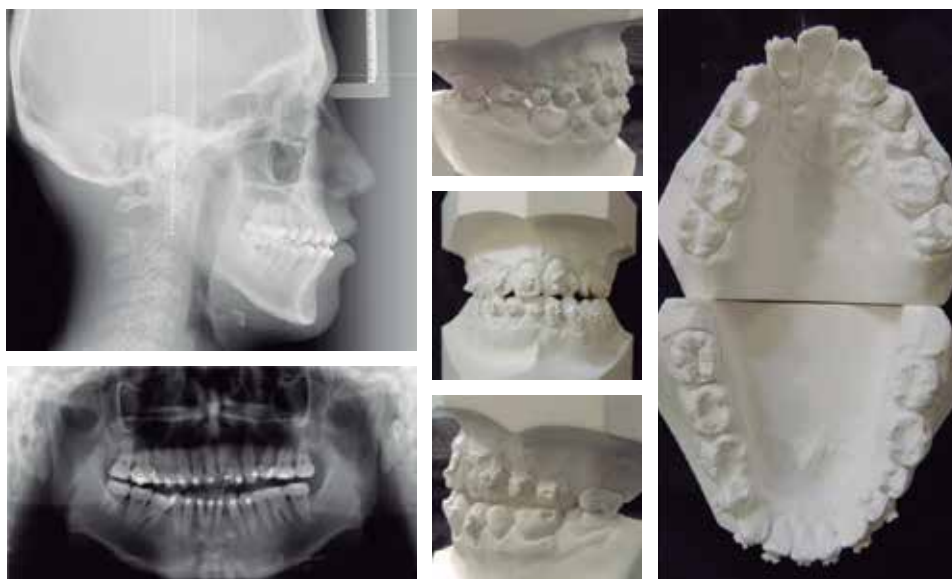


Figura 2.
Registros iniciales.

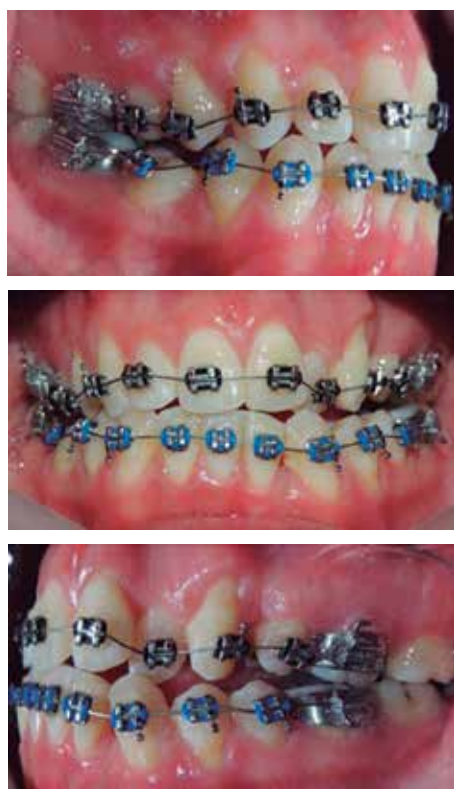

Figura 3. Colocación de aparatología.

y se prescribió el uso de elásticos clase III por dos meses (Figura 7).

Se reposicionaron los brackets de los OD 14, 21, 34 y 45, nivelando mediante la siguiente secuencia de arcos: 0.016" x 0.22" NiTi, 0.019" x 0.025" NiTi y

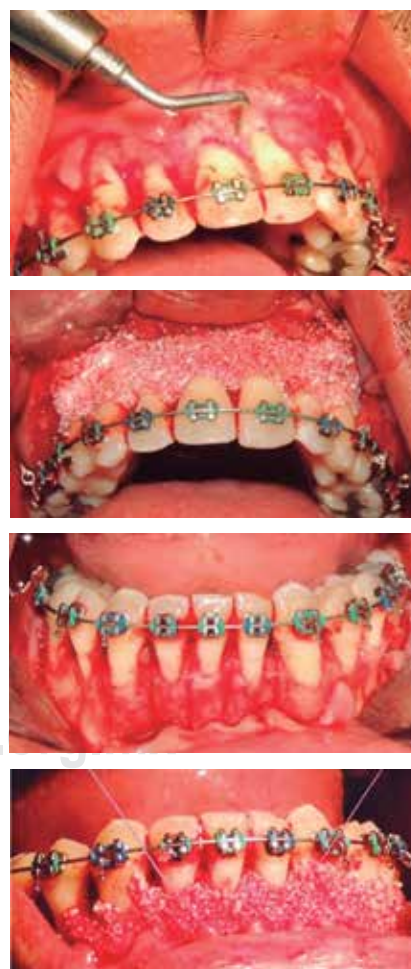

Figura 4. Corticotomía alveolar selectiva (CAS) y colocación de injerto óseo.

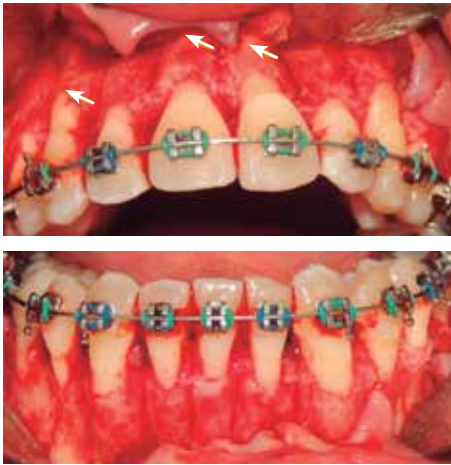


Figura 5. Colgajos de espesor total, se observan las fenestraciones en sector anterior superior (flechas).

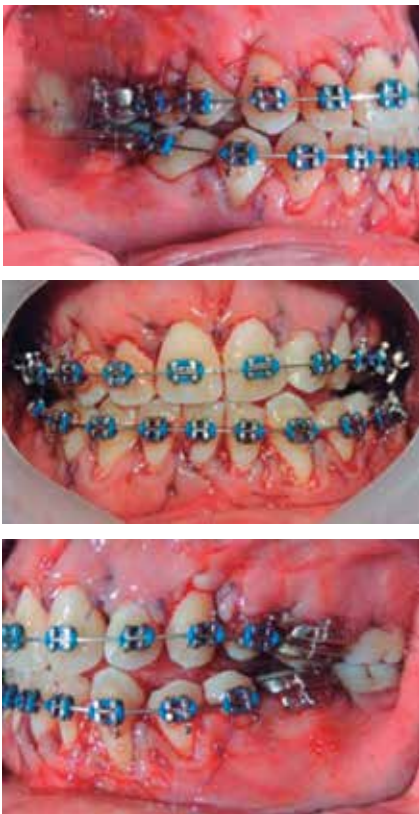

Figura 6. Activación postquirúrgica.

0.019" x 0.025" SS, posterior a esto se llevó a cabo la fase de asentamiento y detallado final. Se retiró la aparatología y se indicó un protocolo de retención removible por 24 horas (Figuras 8 y 9). El tiempo total de tratamiento fue de 16 meses (seis meses de ortodoncia convencional y 10 meses de OAO™).

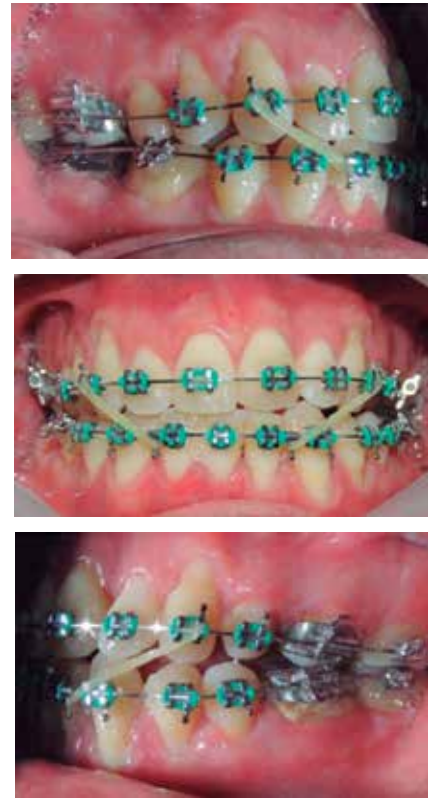

Figura 7. Evolución del tratamiento.

Resultados del tratamiento

Mediante la terapia ortodóncica los objetivos planteados fueron alcanzados en su mayoría, sin embargo, la oclusión final no fue del todo ideal debido a las limitaciones que presentaba el caso inicialmente, la ausencia de los OD 24, 44 y 32, además del desgaste interproximal excesivo presente en el OD 25 y los movimientos indeseables del tratamiento ortodóncico previo; sin embargo, el paciente quedó muy satisfecho con la estética y funcionalidad alcanzadas.

Es importante destacar el aumento en el volumen óseo obtenido (Cuadro I, Figuras 10 y 11), el tamaño radicular del OD 21 no fue modificado, el cual presentaba reabsorción radicular (Cuadro II y Figura 12).

DISCUSIÓN

El movimiento dental acelerado es un tema en constante evolución, es una alternativa terapéutica que aplicada de manera adecuada nos ofrece grandes ventajas y excelentes resultados.

El retratamiento en ortodoncia es un motivo de consulta, los pacientes pueden presentar diferentes condiciones ocasionadas por el tratamiento previo tal

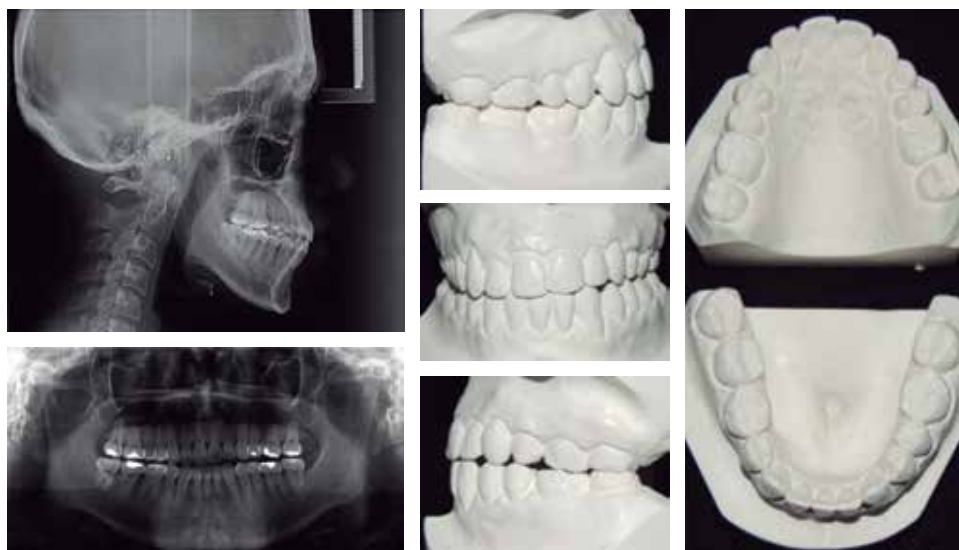

Figura 8.

Registros finales, marzo 2015.

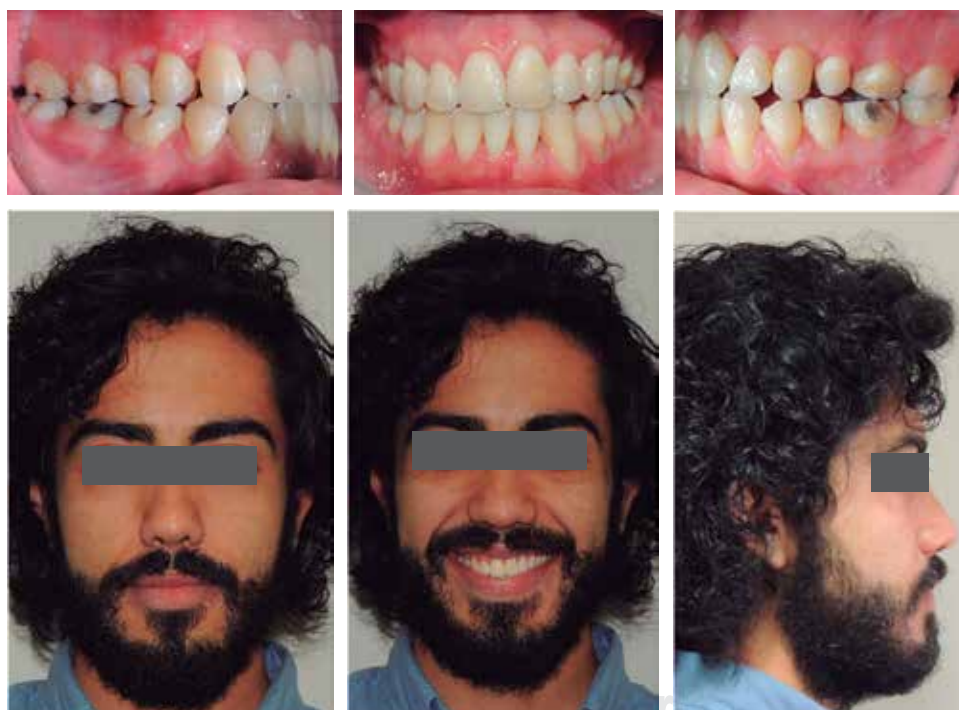

Figura 9.

Fotografías finales. Marzo 2015.

como: reabsorción radicular, extracciones dentales, desgaste interproximal, movimientos indeseables, etc. El paciente descrito anteriormente presentaba reabsorción radicular dental en donde una de las ventajas de la OAO™ fue de beneficio al disminuir el riesgo a que el fenómeno se continuara. Los reportes de Wilcko y cols., postulan que se ocasiona una osteopenia, la cual nos permite movimientos dentales sobre una

superficie ósea menos densa, disminuyendo la posibilidad de la reabsorción radicular (*Cuadro II y Figura 12*).^{5,6,12}

La presencia de la aparatología por un largo tiempo y un mal control de placa dentobacteriana representan una mayor posibilidad de lesiones cariosas y problemas periodontales. La ventaja que ofrece la ortodoncia facilitada quirúrgicamente al disminuir el tiempo

de tratamiento permite que se reduzca el riesgo antes mencionado y además motiva a reiniciar un tratamiento inconcluso o mal llevado, como es el caso del paciente descrito.^{1-3,5,6,12-18}

En la *figura 10* se observa la presencia de fenestraciones en el sector anterior superior, la respuesta tisular hacia la OAO™ al final del tratamiento fue de un gran aumento del volumen óseo. En donde se observa el aumento real de volumen óseo, no por un cambio de la posición radicular o inclinación de los dientes (*Cuadro I, Figuras 10 y 11*).^{5,6}

Se puede considerar la OAO™ una modalidad muy invasiva por la elevación de colgajos de espesor total linguales y vestibulares, sin embargo, esto nos permite una mejor visión del campo quirúrgico, la dirección de las raíces y la zona a colocar el injerto óseo.^{5,6}

Hay diversas formas y modificaciones para llevar a cabo el procedimiento quirúrgico en la ortodoncia facilitada por cirugía, una de ellas la propone Serge Dibart

en donde se realizan las corticotomías de una manera directa atravesando por el periodonto, haciendo con esto el procedimiento menos invasivo, sin embargo, puede ser inseguro en algunos casos.¹⁶⁻¹⁸

Todo protocolo de tratamiento en ortodoncia facilitada quirúrgicamente presenta la desventaja de los riesgos y limitaciones que ofrece toda cirugía (infección, inflamación, hemorragia, incomodidades postoperatorias, etc.), así como el incremento del costo del tratamiento principalmente si se maneja injerto óseo;^{5,6,12-18} sin embargo, las ventajas y beneficios de esta modalidad de tratamiento justifican su aplicación, siempre y cuando al paciente se le brinde toda la información pertinente detalladamente.

CONCLUSIONES

La Ortodoncia Acelerada Osteogenicamente™, es una gran herramienta terapéutica para el tratamien-

Cuadro I. Medidas comparativas del aumento del volumen óseo.

Medición	Pretratamiento	Postratamiento	Diferencia
Incisivo central superior			
Nivel apical	9.37 mm	9.48 mm	+ 0.11 mm
Nivel medio	8.56 mm	9.10 mm	+ 0.54 mm
Nivel cervical	3.87 mm	7.25 mm	+ 3.38 mm
Nivel subapical	1.15 mm	6.48 mm	+ 5.33 mm
Incisivo central inferior			
Nivel apical	4.93 mm	6.32 mm	+ 1.39 mm
Nivel medio	5.26 mm	5.86 mm	+ 0.60 mm
Nivel cervical	4.93 mm	6.01 mm	+ 1.08 mm
Nivel subapical	6.08 mm	6.94 mm	+ 0.86 mm

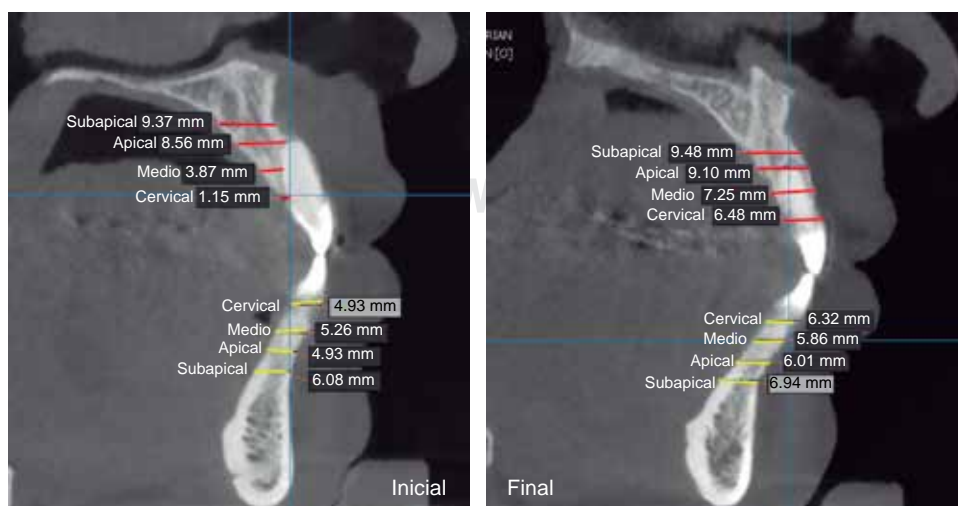
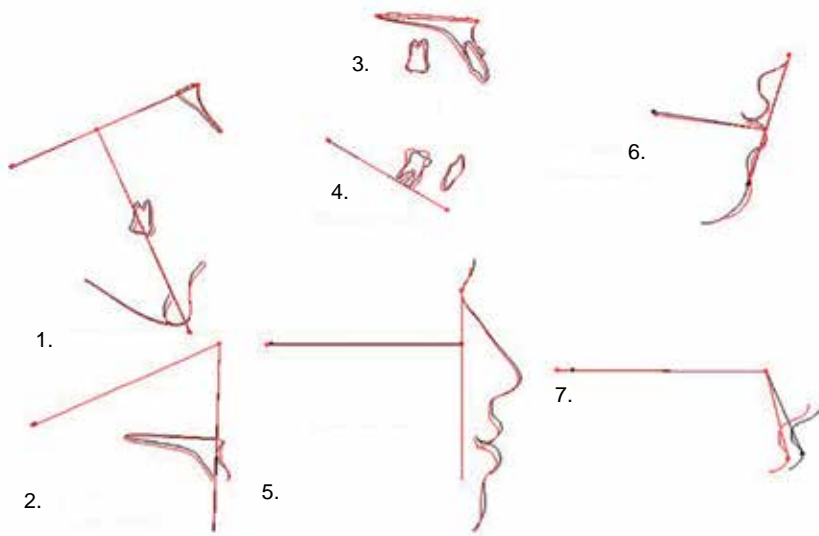


Figura 10.

Imagen tomográfica comparativa del aumento del volumen óseo.



Media	Norma	PreTX	PostTX
SNA	82°	88°	89°
SNB	80°	87°	87°
ANB	2°	1°	2°
FMA	25°	25°	26°
FMIA	68°	70°	68°
1-SN	103°	111°	113°
IMPA	90°	83°	85°
U1-L1	131°	135°	130°

Figura 11.

Valores cefalométricos pre- y postratamiento y sobreimposición.

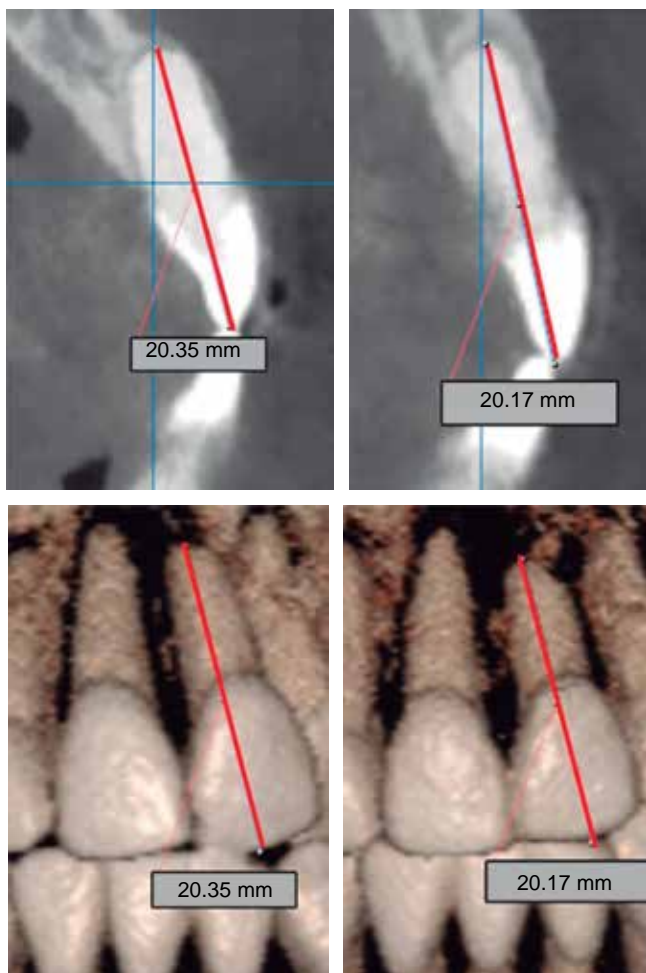


Figura 12. Imágenes tomográficas comparativas de la longitud radicular.

Cuadro II. Medidas comparativas de la longitud radicular.

Diente	Inicial	Final	Diferencia
21	20.35 mm	20.17 mm	-0.18 mm

to de casos convencionales, así como de complejos, como es el caso de un tratamiento ortodóncico previo inadecuado. Se requiere más evidencia científica para afirmar muchos conceptos de esta modalidad de tratamiento.

REFERENCIAS

1. Kole H. Surgical operation on the alveolar ridge to correct occlusal abnormalities. *Oral Surg Oral Med Oral Pathol Oral Radiol Endod.* 1959; 12: 515-529.
2. Düker J. Experimental animal research into segmental alveolar movement after corticotomy. *J Maxillofac Surg.* 1975; 3: 81-84.
3. Suya H. *Corticotomy in orthodontics.* In: Hosl E, Baldauf A, eds. Mechanical and biological basics in orthodontic therapy. Heidelberg, Germany: Huthig Buch Verlag; 1991; p. 207-226.
4. Murphy KG, Wilcko MT, Wilcko WM, Ferguson DJ. Periodontal accelerated osteogenic orthodontics: a description of the surgical technique. *J Oral Maxillofac Surg.* 2009; 67: 2160-2166.
5. Wilcko MT, Wilcko WM, Pulver JJ, Bissada NF, Bouquot JE. Accelerated osteogenic orthodontics technique: a 1-stage surgically facilitated rapid orthodontic technique with alveolar augmentation. *J Oral Maxillofac Surg.* 2009; 67: 2149-2159.
6. Wilcko W, Wilcko MT. Accelerating tooth movement: the case for corticotomy-induced orthodontics. *Am J Orthod Dentofacial Orthop.* 2013; 144: 4-12.
7. Frost HM. The regional acceleratory phenomenon: a review. *Henry Ford Hosp Med J.* 1983; 31: 3-9.
8. Frost HM. The biology of fracture healing. An overview for clinicians. Part I. *Clin Orthop Relat Res.* 1989; (248): 283-293.
9. Schilling T, Müller M, Minne HW, Ziegler R. Influence of inflammation-mediated osteopenia on the regional acceleratory

- phenomenon and the systemic acceleratory phenomenon during healing of a bone defect in the rat. *Calcif Tissue Int.* 1998; 63: 160-166.
10. Shih MS, Norrdin RW. Regional acceleration of remodeling during healing of bonedefects in beagles of various ages. *Bone.* 1985; 6: 377-379.
 11. Goldie RS, King GJ. Root resorption and tooth movement in orthodontically treated, calcium-deficient, and lactating rats. *Am J Orthod.* 1984; 85: 424-430.
 12. Vercellotti T, Podesta A. Orthodontic microsurgery: a new surgically guided technique for dental movement. *Int J Periodontics Restorative Dent.* 2007; 27: 325-331.
 13. Bhat SG, Singh V, Bhat MK. PAOO technique for the bimaxillary protrusion: perio-ortho interrelationship. *J Indian Soc Periodontol.* 2012; 16: 584-587.
 14. Bell WH, Finn RA, Buschang PH. Accelerated orthognathic surgery and increased orthodontic efficiency: a paradigm shift. *J Oral Maxillofac Surg.* 2009; 67: 2043-2044.
 15. Gantes B, Rathbun E, Anholm M. Effects on the periodontium following corticotomy-facilitated orthodontics. Case reports. *J Periodontol.* 1990; 61: 234-238.
 16. Sebaoun JD, Kantarci A, Turner JW, Carvalho RS, Van Dyke TE, Ferguson DJ. Modeling of trabecular bone and lamina dura following selective alveolar decortication in rats. *J Periodontol.* 2008; 79: 1679-1688.
 17. Dibart S, Sebaoun JD, Surmenian J. Piezocision: a minimally invasive, periodontally accelerated orthodontic tooth movement procedure. *Compend Contin Educ Dent.* 2009; 30: 342-344, 346, 348-350.
 18. Sebaoun JD, Surmenian J, Dibart S. Accelerated orthodontic treatment with piezocision: a mini-invasive alternative to conventional corticotomies. *Orthod Fr.* 2011; 82: 311-319.

Dirección para correspondencia:
Bárbara Alejandra Juárez Gómez
E-mail: ale.juarez86@gmail.com