



Paciente con apiñamiento severo, manejo ortodóntico con brackets de autoligado Empower

Patient with severe crowding: orthodontic management with Empower self-ligating brackets

Víctor Terán Castilla,* Beatriz Gurrola Martínez,§ Adán Casasa Araujo^{||}

RESUMEN

Se reporta un caso de una paciente de 16 años 9 meses, el motivo de consulta fue «tengo los dientes chuecos», es clase II esquelética, hiperdivergente, clase I molar bilateral, clase II canina bilateral, presenta apiñamiento severo maxilar y mandibular, las líneas medias dentales están desviadas. El paciente no refirió ningún hábito. En el tratamiento se realizó una fase ortodóntica que consistió en la alineación, nivelación, detallado y retención con la siguiente aparatología: brackets de autoligado Empower interactivos de prescripción Roth 0.022" x 0.028". El tiempo de tratamiento activo fue de un año siete meses. Se posicionaron retenedores termoformados superior e inferior y retenedores fijos superior 13-23 e inferior del 33-43. El resultado del tratamiento fue exitoso, con la obtención de clases I caninas bilaterales, overjet y overbite adecuados, líneas medias coincidentes, correcta intercuspidación y un perfil facial armónico.

Palabras clave: Autoligado, brackets Empower interactivos, apiñamiento severo maxilar y mandibular, líneas medias dentales desviadas, clase II canina bilateral.

Key words: Self-ligating, Empower interactive brackets, severe maxillary and mandibular crowding, deviated dental midlines, bilateral canine class II.

ABSTRACT

The case of a patient of 16 years 9 months of age whose chief complaint was «crooked teeth» with skeletal class II, hyperdivergent growth, bilateral molar class I, bilateral canine class II, severe maxillary and mandibular crowding and deviated midlines is hereby reported. The patient did not refer any habit. The treatment consisted in alignment, leveling, detailing and retention with the following appliances: 0.022" x 0.028" Roth prescription brackets. The active treatment time was 1 year 7 months. Thermoformed acetate retainers were placed in the upper and lower arches as well as fixed retainers from teeth #13-23 and 33-43. The treatment was successful obtaining bilateral canine and molar class I, normal overjet and overbite, matching dental midlines, good intercuspation and a harmonic facial profile.

INTRODUCCIÓN

En la práctica ortodóntica actual, el método de ligado de mayor uso son las ligaduras elastoméricas, porque facilitan la ligación del arco al bracket, resultando más cómodo para el paciente; sin embargo, producen mayor fricción que la ligadura metálica.¹⁻³ En respuesta a este hecho, surgen nuevos materiales que favorecen la disminución de la RD, brindan mayor comodidad al paciente y reducen el tiempo de tratamiento y de consulta, tales como los brackets de autoligado y las ligaduras elastoméricas de baja fricción.⁴⁻⁶ El primer bracket de autoligado (*The Russel Lock*) fue descrito por Stolzenberg⁷ en 1935, pero se quedó en un tercer plano hasta los años 80. En estos últimos 39 años se han lanzado aproximadamente 27 nuevos modelos brackets, o sus modificaciones, buscando encontrar su mejor opción. Las propiedades

deseadas para los autoligados por Harradine son: seguro y resistente, rellena completamente la ranura por el alambre, baja fricción entre el alambre y bracket, ser fácil y rápido de usar, permite alta fricción cuando sea necesario, fácil colocación de cadenas elásticas,

* Residente del segundo año de la Maestría de Ortodoncia y Ortopedia Maxilofacial en el Centro de Estudios Superiores en Ortodoncia (CESO).

§ Profesor en la Maestría del CESO y Profesor de carrera de tiempo completo Titular «C» en la FES Zaragoza.

^{||} Director del CESO.

© 2016 Universidad Nacional Autónoma de México, [Facultad de Odontología]. Este es un artículo Open Access bajo la licencia CC BY-NC-ND (<http://creativecommons.org/licenses/by-nc-nd/4.0/>).

Este artículo puede ser consultado en versión completa en <http://www.medigraphic.com/ortodoncia>

facilite la higiene dental, confortable para el paciente.⁸ Por otra parte Miles señala que los brackets de autoligado han ganado popularidad, debido a que su diseño se caracteriza por presentar un clip que sujeta el arco al bracket o una cubierta que actúa como una cuarta pared móvil que convierte la ranura en un tubo, lo que permite el paso del arco sobre el slot con menor resistencia al deslizamiento.⁹ Sin embargo, los sistemas de autoligado tienen varias limitaciones, como son la dificultad para lograr la expresión completa de la prescripción del bracket, el manejo clínico en ocasiones es más problemático que con los soportes convencionales, debido a los frecuentes fracasos de los clips, los brackets son más voluminosos y más costosos, y la higiene oral es más difícil debido a la compleja geometría de los mismos.² Por tal motivo en la última década se han introducido al mercado las ligaduras elastoméricas de baja fricción, algunas de

éstas actúan como una cubierta pasiva sobre el bracket convencional, permitiendo el libre deslizamiento del alambre sobre el slot,¹⁰ otras presentan en su composición, una adición de silicona con la finalidad de disminuir la RD, por lo cual son altamente resistentes a la pigmentación, muy suaves y con un excelente estiramiento y recuperación. Adicionalmente, se debe considerar la relación existente entre la forma de colocación de la ligadura elastomérica y el diseño mismo del bracket.^{10,11}

Reporte del caso clínico: paciente de sexo femenino, de 16 años 9 meses de edad que acude a consulta porque tiene los «dientes chuecos». Al examen clínico extraoral, en su fotografía de frente (*Figura 1A*), todas van en tamaño 10, se observa una paciente aparentemente simétrica y dolicofacial. En sus fotografías extraorales vemos la sonrisa (*Figura 1B*), en la cual la línea media dental superior coincide con

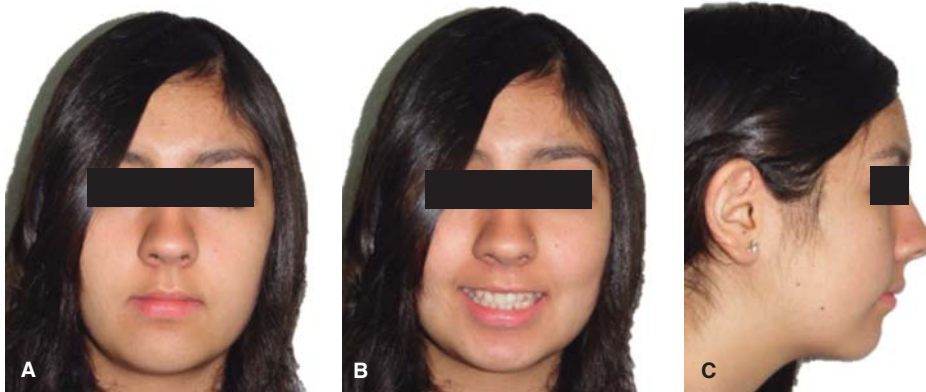


Figura 1.

A. Frente. **B.** De sonrisa. **C.** De perfil.

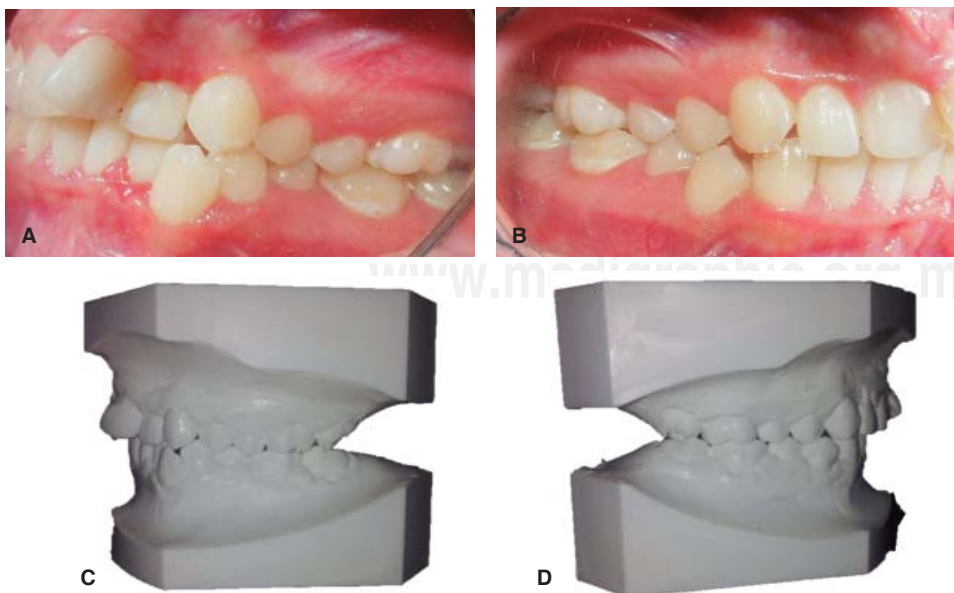


Figura 2.

A. Intraoral lateral izquierda. **B.** Intraoral lateral derecha. **C.** Modelos lateral izquierda. **D.** Modelos lateral derecha.

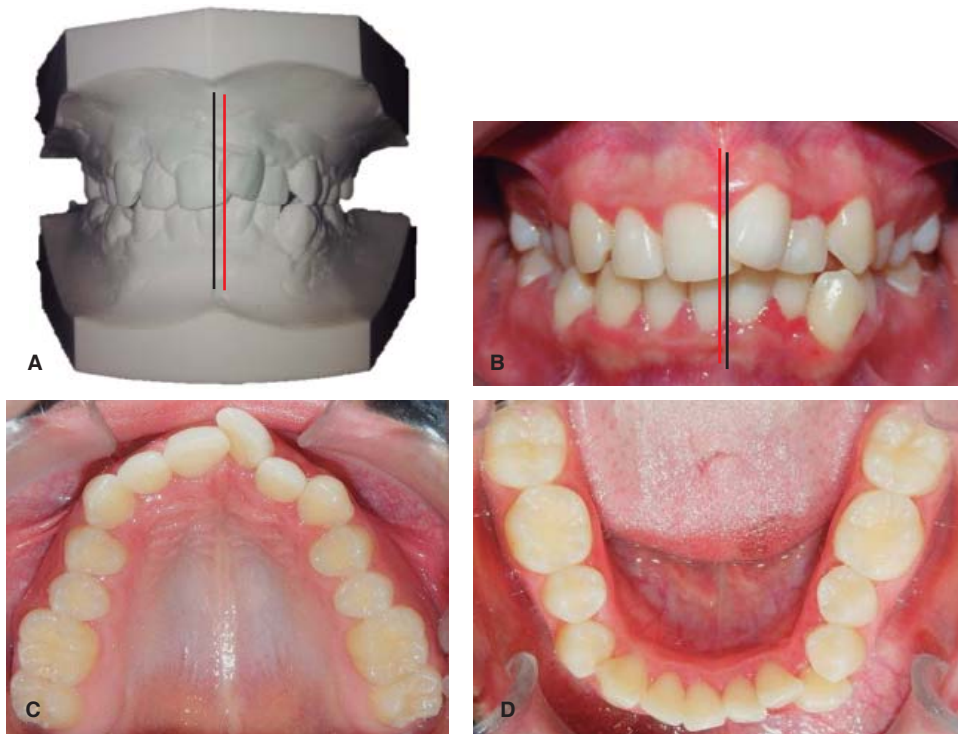


Figura 3.

A. Modelo de frente. **B.** Intraoral de frente. **C.** Oclusal superior. **D.** Oclusal inferior.

respecto a la línea media facial. En la de perfil (*Figura 1C*), se evidencia el perfil convexo.

Estudios intraorales de inicio: en el análisis de modelos y fotografías intraorales iniciales; se diagnosticó al paciente como clase I molar bilateral, clase II canina bilateral (*Figura 2*).

Vemos el apiñamiento dental severo superior e inferior y desviación de las líneas medias dentales (*Figura 3*).

Estudios radiográficos de inicio: la radiografía lateral de cráneo de inicio (*Figura 4*) nos muestra la clase II esquelética, patrón de crecimiento hiperdivergente, las inclinaciones fuera de la norma de los incisivos superiores e inferiores.

En la radiografía panorámica inicial (*Figura 5*) se pueden observar 31 dientes presentes; los terceros molares superiores e inferiores se encuentran en formación.

Tratamiento: consistió en una fase ortodóntica con la corrección del apiñamiento maxilar y mandibular con secuencia de arcos NiTi 0.012", 0.014", 0.016", 0.18", 0.17" x 0.25"; acero 0.018", 0.020", superior e inferior. La nivelación de las arcadas, obtención de un buen overjet y overbite; corrección de línea media dental superior e inferior mediante *stripping* y arcos de acero 0.017" x 0.025" superior e inferior, cadenas intramaxilares, elásticos clase II de línea media, en caja anterior, detallado con dobles de primer y tercer or-

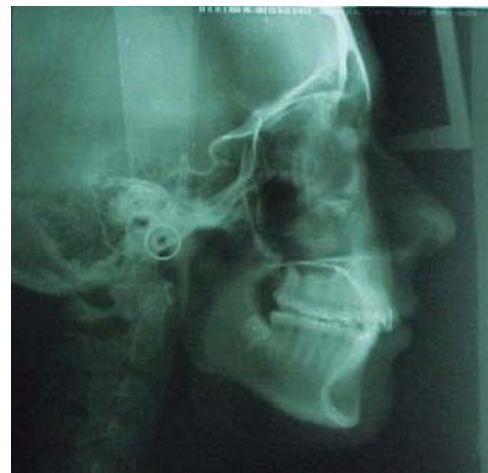

Figura 4. Radiografía lateral de cráneo inicial.

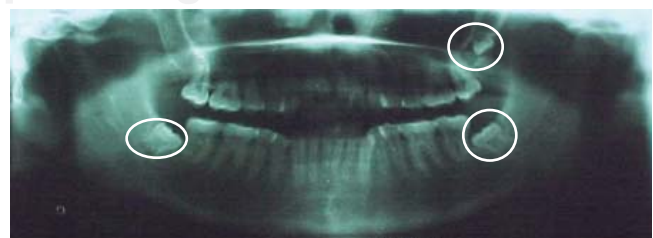


Figura 5. Radiografía panorámica inicial.

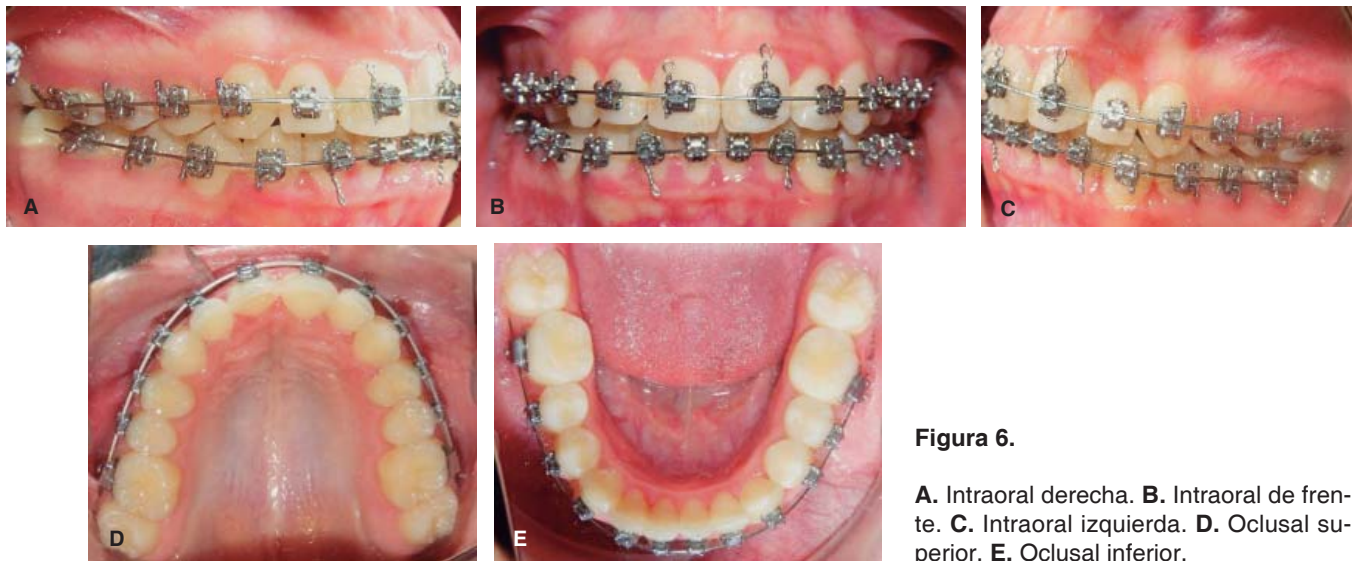


Figura 6.

A. Intraoral derecha. **B.** Intraoral de frente. **C.** Intraoral izquierda. **D.** Oclusal superior. **E.** Oclusal inferior.

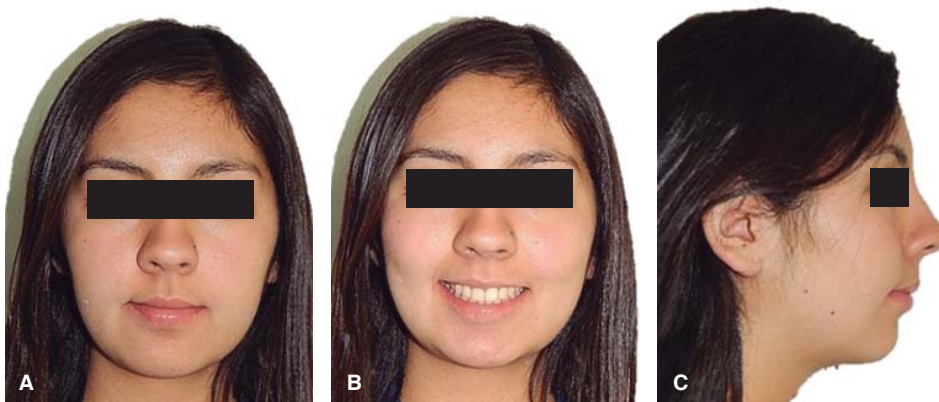


Figura 7.

A. Frente. **B.** Sonrisa. **C.** De perfil.

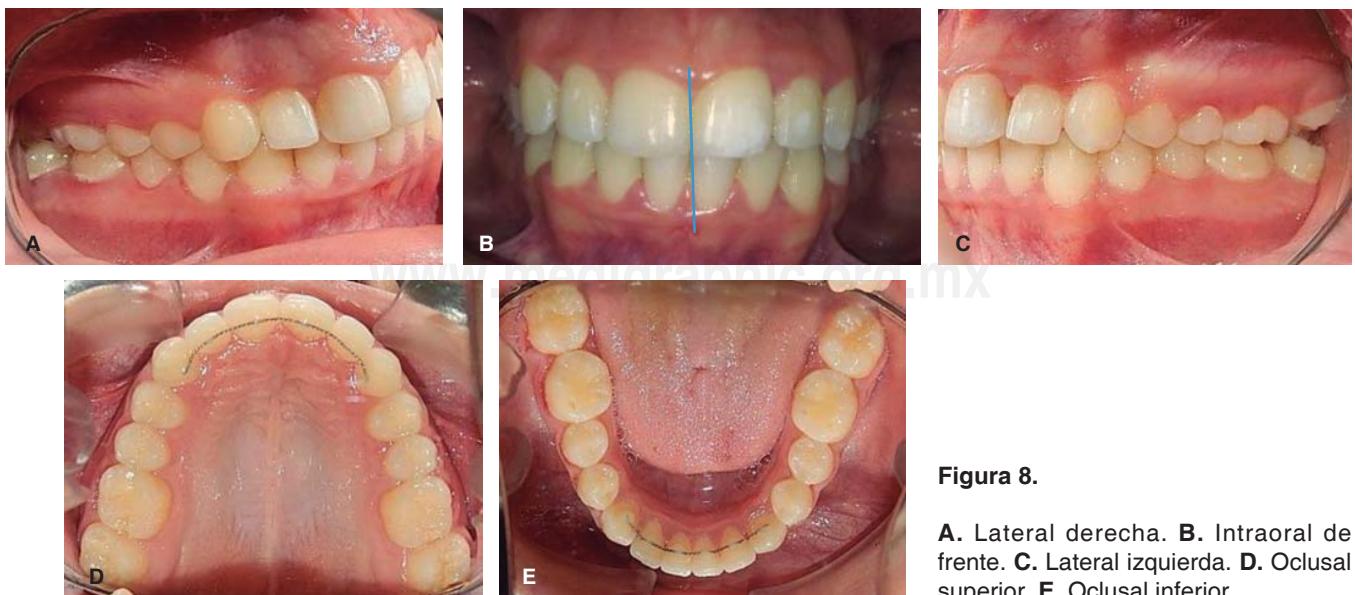


Figura 8.

A. Lateral derecha. **B.** Intraoral de frente. **C.** Lateral izquierda. **D.** Oclusal superior. **E.** Oclusal inferior.

den y retención. En la *figura 6* se observa parte de la mecánica que se utilizó durante el tratamiento.

Estudios finales: al año siete meses de haber iniciado el tratamiento se tomó el examen clínico extraoral el cual nos indica que se logró un balance facial y adecuado perfil, simetría facial, con una sonrisa amplia, y lo podemos ver en las fotografías extraorales (*Figura 7*). En las fotografías intraorales, se puede apreciar el éxito de tratamiento se logró obtener clase I molar y canina bilateral, adecuado overjet y overbite (*Figura 8*).

Análisis intraoral: se observa el correcto overbite, alineación y nivelación, obtención de líneas medias dentales superior e inferior coincidentes (*Figura 8A*).

Análisis intraoral: en las fotografías intraorales lateral derecha e izquierda (*Figuras 8A-B*) se puede apreciar la consolidación de las clases I caninas y molares bilaterales, así como la adecuada intercuspidad, la corrección del apiñamiento severo maxilar y mandibular (*Figuras 8B-E*).

RESULTADOS

Se cumplió satisfactoriamente con los objetivos propuestos en el plan de tratamiento, corrigiendo el apiñamiento severo maxilar y mandibular que presentaba la paciente con los brackets de autoligado Empower interactivos. En la radiografía lateral de cráneo final (*Figura 9*) se aprecia una relación esquelética de clase II, la hiperdivergencia del paciente y las correctas inclinaciones de los incisivos superiores e inferiores. El paciente al término del tratamiento ortodóntico, presentó un adecuado perfil facial, se resolvió el apiñamiento severo maxilar y mandibular, se obtuvo clase I canina bilateral, clase I molar bilateral. Líneas

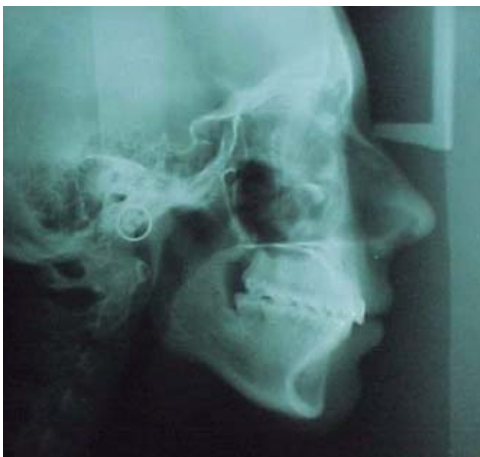

Figura 9. Radiografía lateral de cráneo final.

medias coincidentes, apropiado overjet y overbite, adecuado paralelismo radicular, guía de desoclusión canina e incisiva.

En la radiografía panorámica final vemos 29 dientes presentes, los terceros molares inferiores # 38 y 48 fueron extraídos (*Figura 10*). Para la retención y estabilidad del tratamiento además de conservar las distancias intercaninas sin considerable modificación, se posicionaron retenedores termoformados tanto en la arcada superior como en la arcada inferior y retenedor fijo del 13-23 en la arcada superior y 33-43 en la arcada inferior.

DISCUSIÓN

Shivapuja y Berger¹² encontraron que los brackets de autoligado generan menos fricción que los sistemas convencionales. Hanson¹³ encontró resultados similares y concluyó que esto podría reducir el tiempo de tratamiento. Voudouris¹⁴ encontró que brackets de autoligado, tanto los pasivos o activos, producen menos fricción que los soportes convencionales en asociación con ligaduras de acero. Sin embargo, Read Ward y cols.,¹⁵ encontraron que los brackets de autoligado producen menos fricción sólo bajo ciertas condiciones. En este caso del CESO se lograron óptimos resultados con los brackets de autoligado Empower interactivos, los cuales generan menos fricción que los sistemas convencionales, resolviendo el apiñamiento severo maxilar y mandibular que presentaba el paciente. Con respecto al tiempo de tratamiento del paciente fue igual al tiempo promedio de un tratamiento de ortodoncia con sistemas convencionales.

CONCLUSIONES

Los sistemas de autoligado constituyen una opción novedosa en ortodoncia. El sistema de autoligado es una técnica de ortodoncia que utiliza brackets que tienen una compuerta que atrapa un alambre de acero

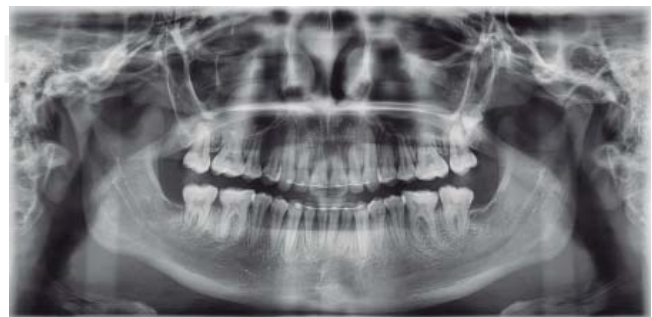

Figura 10. Radiografía panorámica final.

de alta calidad. Al cerrar la compuerta el alambre queda atrapado por el bracket y éste unido al diente. Gracias a esta unión se mueve el diente muy rápidamente ocasionando las mínimas molestias al paciente durante el tratamiento que con un bracket convencional.

Éstos pueden ser activos o pasivos. Los brackets de autoligados activos producen una variación de torque clínicamente utilizable más grande, presentan un mejor control del torque y un menor juego del alambre dentro de la ranura que los autoligados pasivos.

REFERENCIAS

- Hain M, Dhopatkar A, Rock P. The effect of ligation method on friction in sliding mechanics. *Am J Orthod Dentofacial Orthop.* 2003; 123 (4): 416-242.
- Thorstenson GA, Kusy RP. Effects of ligation type and method on the resistance to sliding of novel orthodontic brackets with second-order angulation in the dry and wet states. *Angle Orthod.* 2003; 73 (4): 418-430.
- Plaza SP, Nieto M, Barrera JP, Triviño AL, Valencia A. Comparación de la resistencia al deslizamiento en brackets de autoligado y un bracket convencional. *Rev Venez Ortod.* 2010; 27 (1): 29-34.
- Tecco S, Di Iorio D, Cordasco G, Verrocchi I, Festa F. An *in vitro* investigation of the influence of self-ligating brackets, low-friction ligatures, and archwire on frictional resistance. *Eur J Orthod.* 2007; 29 (4): 390-397.
- Fortini A, Lupoli M, Cacciafesta V. A new low-friction ligation system. *J Clin Orthod.* 2005; 39 (8): 464-470.
- Thomas S, Sherriff M, Birnie D. A comparative *in vitro* study of the frictional characteristics of two types of selfligating brackets and two types of pre-adjusted edgewise brackets tied with elastomeric ligatures. *Eur J Orthod.* 1998; 20 (5): 589-596.
- Stolzenberg J. The Russell attachment and its improved advantages. *Int J Orthod Dent Children.* 1935; 21 (9): 837-840.
- Harradine NW. Self-ligating brackets: where are we now? *J Orthod.* 2003; 30 (3): 262-273.
- Miles PG. Self-ligating vs. conventional twin brackets during en-masse space closure with sliding mechanics. *Am J Orthod Dentofacial Orthop.* 2007; 132 (2): 223-225.
- Chimenti C, Franchi L, Di Giuseppe MG, Lucci M. Friction of orthodontic elastomeric ligatures with different dimensions. *Angle Orthod.* 2005; 75 (3): 421-425.
- Bortoly TG, Guerrero AP, Rached RN, Tanaka O, Guariza-Filho O, Rosa EA. Sliding resistance with esthetic ligatures: an *in-vitro* study. *Am J Orthod Dentofacial Orthop.* 2008; 133 (3): 340.e1-7.
- Shivapuja PK, Berger J. A comparative study of conventional ligation and self-ligation bracket systems. *Am J Orthod Dentofacial Orthop.* 1994; 106 (5): 472-480.
- Hanson GH. The SPEED system: a report on the development of a new edgewise appliance. *Am J Orthod.* 1980; 78 (3): 243-265.
- Voudouris JC. Interactive edgewise mechanisms: form and function comparison with conventional edgewise brackets. *Am J Orthod Dentofacial Orthop.* 1997; 111 (2): 119-140.
- Read-Ward GE, Jones SP, Davies EH. A comparison of self-ligating and conventional orthodontic bracket systems. *Br J Orthod.* 1997; 24 (4): 309-317.

Dirección para correspondencia:
Beatriz Gurrola Martínez
 E-mail: beatgurrola@gmail.com