



Tratamiento ortodóncico-quirúrgico para corrección de clase III esquelética. Presentación de un caso clínico

Surgical-orthodontic treatment for skeletal class III correction. Case report

Rafael Mora Hurtado,* Isaac Guzmán Valdivia,§ Manuel Olivar Cedeño,|| Óscar Miranda Herrera¶

RESUMEN

Paciente de 21 años de edad, se presenta a la División de Estudios de Postgrado e Investigación de la Facultad de Odontología de la UNAM. El motivo principal de la consulta es la mordida cruzada. A la revisión clínica extraoral, en la vista frontal se observa una cara dolicofacial, sonrisa positiva, hipertonicidad del mentón, labios gruesos, línea media facial coincide con línea media dental e incompetencia labial. Intraoralmente presenta apiñamiento dental leve, rotaciones dentales, líneas medias dentales coincidentes, arcos cuadradas y relación molar clase III y canina bilateral, mordida cruzada posterior del lado izquierdo, mordida borde a borde. El análisis de modelos mostró una discrepancia óseo-dentaria superior de (-2 mm) e inferior de (-3.5 mm). Sobremordida vertical de 0 mm y horizontal de 0 mm.

Palabras clave: Maloclusión clase III, prognatismo, cirugía ortognática.
Key words: Class III malocclusion, prognathism, orthognathic surgery.

ABSTRACT

A 21-year-old patient attended the Orthodontics Clinic of the Division of Postgraduate Studies and Research at the Faculty of Dentistry, UNAM. The main reason for consultation was a crossbite. Upon facial assessment, in the frontal view, a dolichofacial face, a positive smile, hypertonic chin, thick lips, matching dental and facial midlines and lip incompetence were observed. Intraorally she presented mild dental crowding, dental rotations, matching dental midlines, square-shaped arches, bilateral class III molar and canine relationship, posterior cross bite on the left side and an edge to edge bite. Model analysis showed an upper tooth-bone discrepancy of -2 mm and in the lower arch, -3.5 mm. Overbite was 0 mm and overjet, 0 mm.

INTRODUCCIÓN

Aproximadamente el 4% de la población tiene una deformidad dentofacial que requiere tratamiento ortodóncico-quirúrgico para corregirla, las indicaciones más comunes para el tratamiento quirúrgico son las clases II y III esqueléticas severas y las discrepancias esqueléticas verticales, en pacientes que ya no están en crecimiento.¹ Los pacientes clase III esquelética son una gran proporción de aquellos quienes están buscando tratamiento ortodóncico-quirúrgico.² Proffit et al, reportaron que de los pacientes con tratamiento ortodóncico-quirúrgico, el 20% tiene exceso mandibular, el 17% tiene deficiencias maxilares y el 10% tiene ambos. Los pacientes con clase III esquelética son más propensos a buscar una evaluación clínica que los pacientes clase II esquelética.³ La mayoría de personas con maloclusiones clase III tienen problemas dentoalveolares y esqueléticos y sólo la minoría de casos podrían ser tratados sólo con ortodoncia. Sin embargo, los pacientes con discrepan-

cias clase III esqueléticas severas, frecuentemente son tratados con cirugía ortognática maxilar, mandibular o bimaxilar en combinación con tratamiento ortodóncico.⁴ Pocos estudios han examinado los factores que influyen en la elección entre tratamiento ortodóncico convencional y tratamiento ortodóncico-quirúrgico. Kerr et al, reportaron que los pacientes con ángulos ANB menores, a

* Estudiante del Departamento de Ortodoncia.

§ Profesor. Departamento de Ortodoncia.

|| Estudiante del Departamento de Cirugía Oral y Maxilofacial.

¶ Profesor del Departamento de Cirugía Oral y Maxilofacial.

División de Estudios de Postgrado e Investigación (DEPel). Facultad de Odontología. UNAM

© 2016 Universidad Nacional Autónoma de México, [Facultad de Odontología]. Este es un artículo Open Access bajo la licencia CC BY-NC-ND (<http://creativecommons.org/licenses/by-nc-nd/4.0/>).

Este artículo puede ser consultado en versión completa en <http://www.medigraphic.com/ortodoncia>

-4° e incisivos mandibulares con inclinaciones menores a 83°, son más propensos a tener tratamiento ortodóncico-quirúrgico que tratamiento ortodóncico convencional.⁵ Un estudio más reciente concluyó que los pacientes quirúrgicos podrían ser distinguidos de los no quirúrgicos basándose en las medidas del Wits, la relación de longitud maxilar/mandíbula, el ángulo goníaco y la distancia silla-nasion.⁶ El crecimiento circumpuberal está completo o casi completo, en pacientes con edades entre 15 años para chicas y 17 años para chicos. Aunque algo de crecimiento mandibular puede ocurrir hasta los 20 años de edad, en una investigación de más de 300 ortodontistas reportaron que las edades más tempranas para iniciar el tratamiento de cirugía ortognática fue 14.9 años para chicas y 16.5 años para chicos.^{7,8} El tratamiento para un paciente adulto con maloclusión clase III esquelética, requiere descompensación dentoalveolar y procedimientos combinados de ortodoncia y cirugía, con el propósito de lograr una oclusión normal y mejorar la estética facial.⁹⁻¹² Uno de los principales objetivos de la fase de ortodoncia prequirúrgica, es corregir las inclinaciones de los incisivos a lo normal o llevarlos dentro del hueso alveolar a sus bases óseas, para permitir una corrección quirúrgica máxima.^{13,14} Los objetivos principales del tratamiento ortodóncico-quirúrgico son normalizar el perfil facial, la corrección dentro de un rango de valores normales de los principales parámetros dentoalveolares y lograr una adecuada oclusión y función.¹⁵ En la planeación de un tratamiento convencional con cirugía ortognática, las discrepancias anteroposteriores son corregidas por avance o retroceso de los maxilares a lo largo del plano oclusal existente. Cuando se requiere el cambio vertical del maxilar, la mandíbula autorrotará; hacia arriba y adelante, como una consecuencia de esta rotación, se alterará el ángulo del plano mandibular. Cuando se requiere el cambio del plano oclusal por consideraciones estéticas, el maxilar y la mandíbula deberán rotar juntos de acuerdo con el nuevo plano oclusal definido.¹⁶ Reykene et al, establecieron que cuando un paciente necesita un cambio del plano oclusal de más de +2°, la situación es significativa para ser considerada como un caso de rotación intencional, en sentido o en contra de las manecillas del reloj. Este diseño de tratamiento además es conocido como una alteración del plano oclusal o la rotación del complejo maxilomandibular, es indicada frecuentemente en pacientes quienes tienen un ángulo del plano mandibular excesivamente bajo (hipodivergentes) o alto (hiperdivergentes).¹⁷ La rotación del complejo maxilomandibular en sentido de las manecillas el reloj, empleada en el caso de pacientes con patrón de crecimiento hipodivergente, provee una buena exposición de los incisivos maxilares y una excelente curvatura del arco en sonrisa y mejora el balance facial del paciente.¹⁸

El objetivo del artículo es presentar una alternativa de tratamiento en paciente clase III esquelética por prognatismo mediante ortodoncia y cirugía ortognática.

PRESENTACIÓN DEL CASO

Se presenta caso clínico de paciente femenino de 21 años, que acude a la Clínica de Ortodoncia de la División de Estudios de Postgrado e Investigación de la Universidad Nacional Autónoma de México, con el motivo principal de consulta: «porque tengo la mordida cruzada». Antecedentes heredofamiliares negativos. Paciente aparentemente sana.

Valoración clínica

a) Análisis estético frontal

Paciente con cara ovalada, dolicofacial, sonrisa positiva; muestra el 100% de las coronas clínicas superiores al sonreír. Con un tercio inferior aumentado en relación con el tercio medio, presenta asimetría facial leve, deficiencia de proyección del tercio medio, hipertonicidad del mentón, labios gruesos, línea media facial coincide con línea media dental e incompetencia labial.

b) Análisis de perfil

Presentó un perfil cóncavo, nariz recta, proquelia inferior, ángulo nasolabial recto, competencia labial y escalón labial positivo (*Figura 1*).

c) Características intraorales

Intraoralmente presentó 32 órganos dentarios, con apiñamiento dental leve, rotaciones dentales, líneas medias dentales coincidentes, arcadas cuadradas y relación clase III molar y canina bilateral, mordida cruzada posterior del lado izquierdo, mordida borde a borde.

El análisis de modelos mostró una discrepancia oseodentaria superior de (-2 mm) e inferior de (-3.5 mm). Sobremordida vertical de 0 mm y horizontal de 0 mm (*Figura 2*).

Ortopantomografía

En la ortopantomografía se observó la presencia de los 32 órganos dentarios permanentes, buena relación corono-raíz (1:2), adecuado nivel de crestas óseas, asimetría de ramas mandibulares, no se encontró ningún signo de enfermedad articular (*Figura 3*).

Análisis cefalométricos

El análisis cefalométrico mostró clase III esquelética por prognatismo, hiperdivergencia mandibular,



Figura 1.

Fotografías extraorales; frontal, perfil derecho y sonrisa.

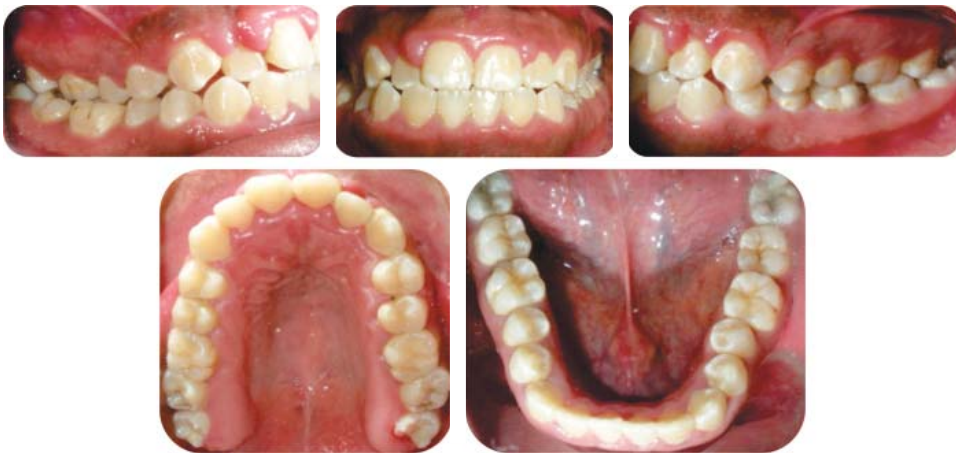

Figura 2.

Fotografías intraorales iniciales; frontal, laterales y oclusales.

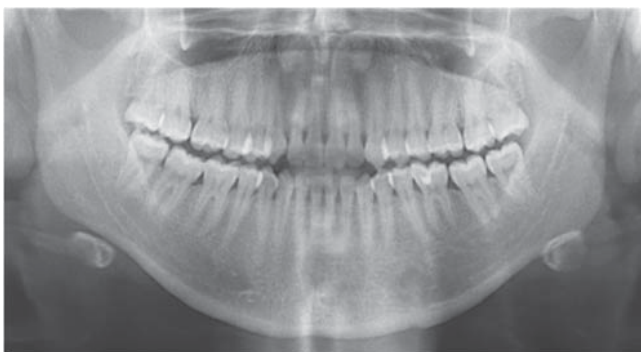


Figura 3. Ortopantomografía inicial.

mordida cruzada posterior, proinclinación dental superior, retroinclinación dental inferior, biprotusión dentoalveolar (*Figura 4 y Cuadro I*).

Radiografía posteroanterior

El análisis posteroanterior de Ricketts arrojó colapso transversal del maxilar leve (*Figura 5*).

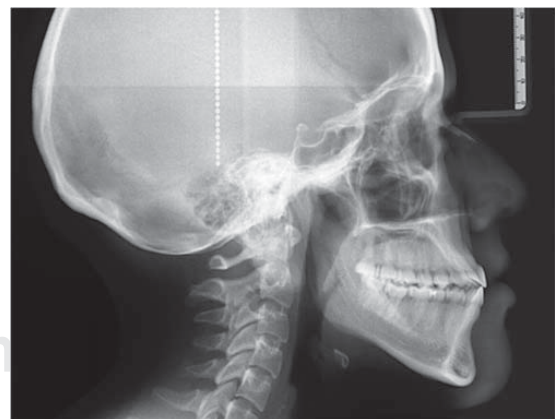

Figura 4. Radiografía lateral del cráneo inicial.

Alternativas del tratamiento

Los objetivos del tratamiento consistieron en corregir el prognatismo, mejorar el perfil y la posición

Cuadro I. Datos cefalométricos iniciales.

Ángulo o medida	Norma	Valor en el paciente
ANB	2.0-4.0°	-0.5°
A-NPog	0.0 ± 2 mm	-1.9 mm
SNA	80.0-89.0°	82.6°
Pn-A	0.4 ± 2.3 mm	2 mm
POR-NA	90.0 ± 3°	92.0°
SNB	75.0-82.0°	83.1°
POR-NPog	87.8 ± 3.6°	94°
MeGo-NPog	68.0 ± 3.5°	54.1°
SN-GoGn	30.0°	40.1°
FMA	16-35°	32°
arGoMe	130 ± 7°	132°
NBa-PtG	90.0 ± 3.5°	83.6°
S-Go:N-Me	62-65%	63%
Mand1-APog	22.0 ± 4°	35.2°
Max1-APog	28.0 ± 4°	23.5°
Max1-SN	102 ± 2°	110°
IMPA	84-92°	87°
Overjet	2.5 ± 2.5 mm	1.3 mm
Li-NsPog'	-4.0 ± 2 mm	-0.5 mm

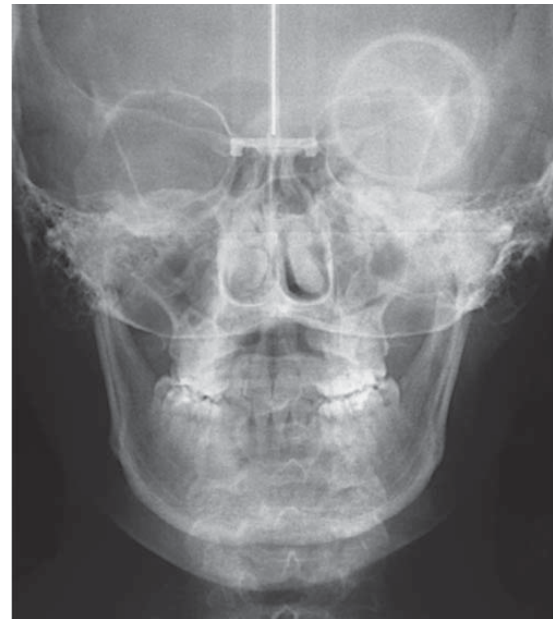

Figura 5. Radiografía posteroanterior de inicio. Obsérvese el colapso trasversal del maxilar.

labial, disminuir el tercio inferior de la cara, corregir el apiñamiento, rotaciones dentales y la mordida cruzada, obtener clase II molar y I canina bilateral, corregir el eje axial de los órganos dentarios superiores e inferiores, reducir la biprotrusión dental, coincidir líneas medias dentarias, mejorar sobremordida vertical y horizontal, mejorar forma de arcadas y conseguir clase I esquelética.

Después de establecer el diagnóstico y los objetivos del tratamiento, el Departamento de Ortodoncia realizó interconsulta con el Departamento de Cirugía Maxilofacial, con el fin de que juntos realizaran un plan de tratamiento quirúrgico.

Por lo anterior se le sugirió a la paciente la extracción de los terceros molares y primeros premolares superiores con el fin de corregir la proinclinación dental superior que presentaba la paciente, posteriormente un tratamiento ortodóncico-quirúrgico que consistió en tres fases: I. ortodoncia prequirúrgica llevada a cabo con aparatología Roth con slot 0.022" con una secuencia de arcos adecuada al problema que presentaba la paciente, posteriormente iniciando la fase II quirúrgica, llevada a cabo un año y medio después, osteotomía Lefort 1, avance maxilar 3 mm e impactación anterior 1 mm, osteotomías verticales de rama mandibular, retroposición mandibular de 3 mm, y fase III ortodoncia postquirúrgica, donde se detalló el caso, corrigiendo patrones musculares y de asentamiento oclusal.

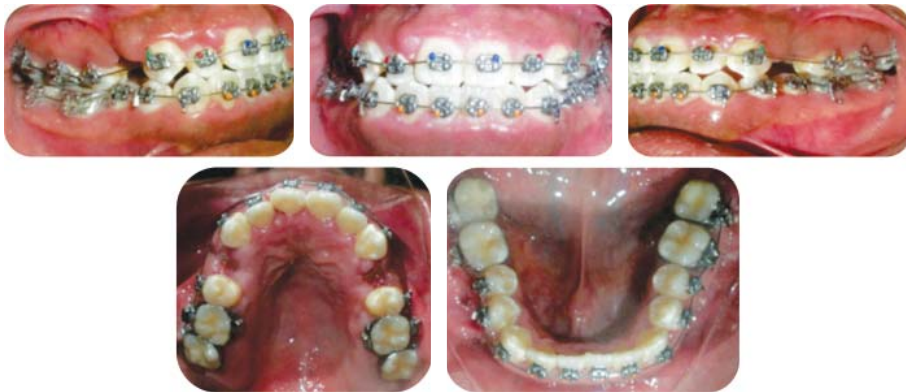Progreso del tratamiento

Posteriormente a la extracción de los terceros molares y primeros premolares superiores bilaterales, se procedió a la colocación de aparatología fija Roth slot 0.022" x 0.025" para así iniciar la fase I, iniciando con arcos NiTi 0.014" en ambas arcadas para comenzar con la alineación y nivelación (Figura 6).

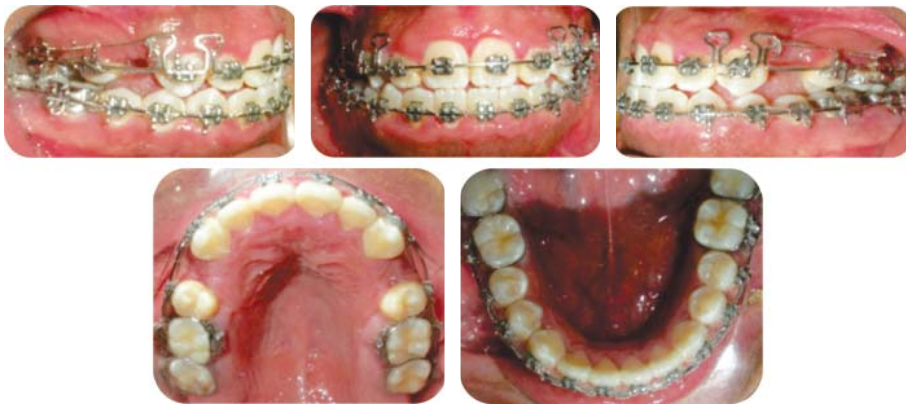El tratamiento continuó en la primera fase, alineando y nivelando, utilizando arcos redondos 0.016" NiTi, y posteriormente comenzar a expresar movimientos de torsión con arcos cuadrados 0.016" x 0.016" y rectangulares 0.016" x 0.022" NiTi, 0.017" x 0.025" NiTi y 0.019" x 0.025" NiTi, un mes después se utilizaron arcos DKHL 0.019" x 0.025" de acero inoxidable, para comenzar el cierre de espacios superiores (Figura 7).

El objetivo de la ortodoncia prequirúrgica es descompensar las inclinaciones de los ejes axiales dentales.

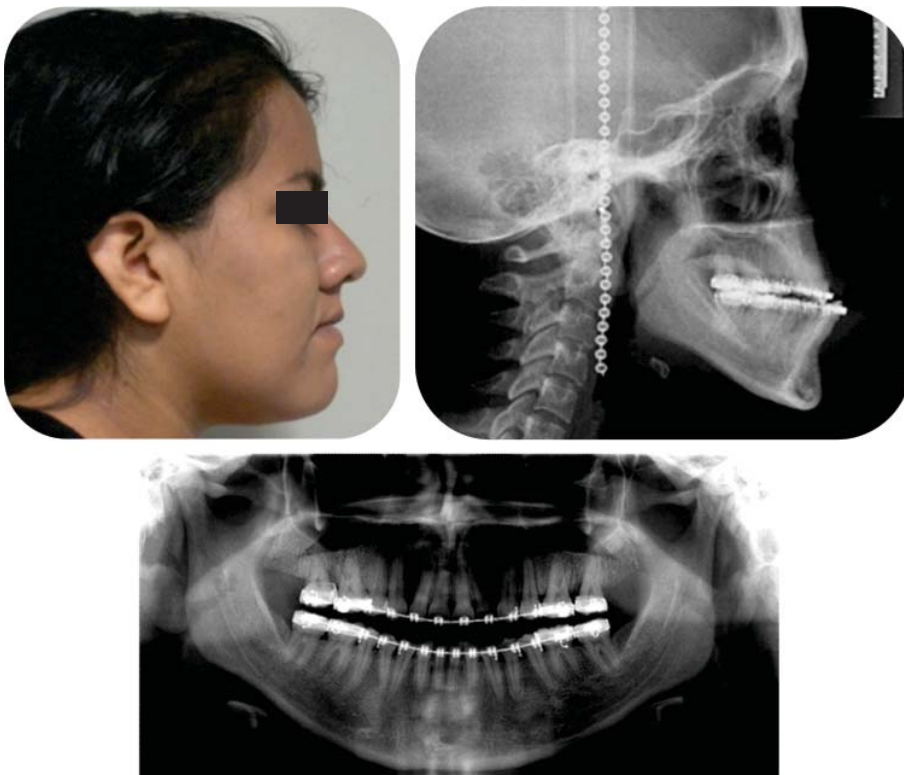
La fase de alineación y nivelación duró aproximadamente ocho meses y el cierre de espacios aproximadamente siete meses, de tal manera que al cabo de 15 meses se revalora el caso con la toma de modelos de estudio y trabajo, radiografía lateral, y ortopantomografía y junto con el Departamento de Cirugía Maxilofacial se programa la cirugía ortognática (Figura 8), no sin antes informarle a la paciente de los riesgos quirúrgicos y las com-

**Figura 6.**

Colocación de aparatología fija.

**Figura 7.**

Siete meses postratamiento. Arcos 0.019" x 0.025" SS DKHL.

**Figura 8.**

Fotografía extraoral de perfil, radiografía lateral de cráneo y ortopantomografía prequirúrgica.

plicaciones por medio del consentimiento válidamente informado.

Se colocaron arcos quirúrgicos previos a la cirugía 0.019" x 0.025" de acero inoxidable con ganchos crimpables. El procedimiento quirúrgico consistió en osteotomía Lefort 1, avance maxilar 3 mm e impactación anterior 1 mm, osteotomías verticales de rama mandibular, retroposición mandibular de 3 mm. El material de osteosíntesis que se utilizó en el maxilar dos placas en L puentes cortos, con 12 tornillos en total y una placa de

6 orificios. En la mandíbula se utilizaron dos placas de 8 orificios cada una, 7 tornillos derechos y 6 izquierdos.

Siete días después de la cirugía se colocaron elásticos intermaxilares con el fin de corregir el patrón muscular. Estos elásticos tenían unos vectores de asentamiento clase III (Figura 9).

La paciente continuó usando elásticos para corregir patrones musculares y de asentamiento oclusal (Figura 10).

Se tomó ortopantomografía para verificar paralelismo radicular (Figura 11).

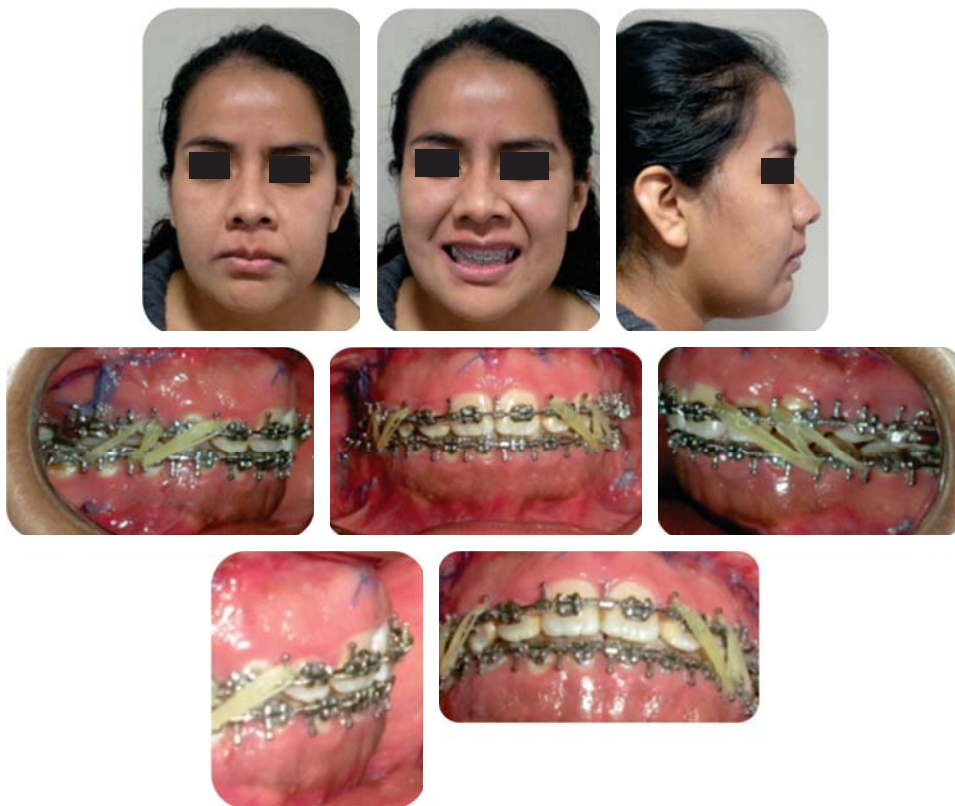

Figura 9.

Estado extraoral de la paciente siete días después de la cirugía ortognática.

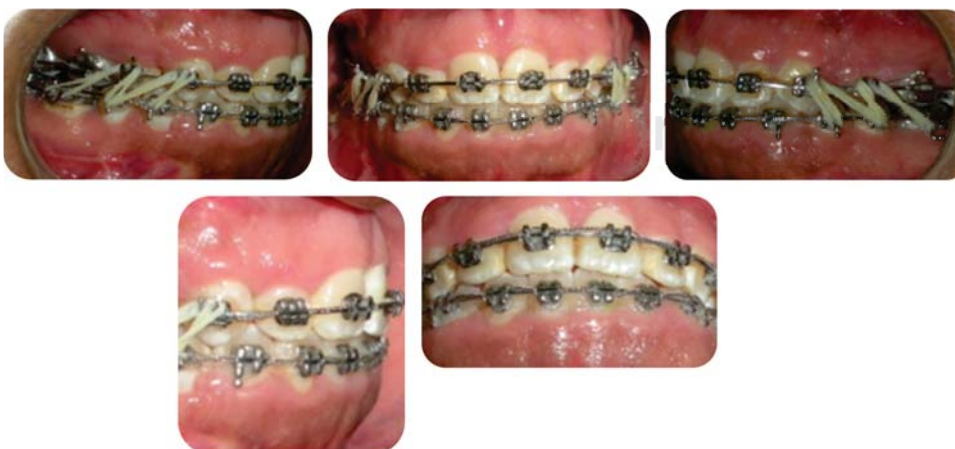

Figura 10.

Estado intraoral 19 meses post-tratamiento.

RESULTADOS

El tratamiento se terminó en 24 meses, se logró corregir el prognatismo, mejoró el perfil, se obtuvo disminución del tercio inferior de la cara, y se consiguió la clase I esquelética, brindándole mejoría en la armonía facial.

Se logró conservar su sonrisa positiva (*Figura 12*).

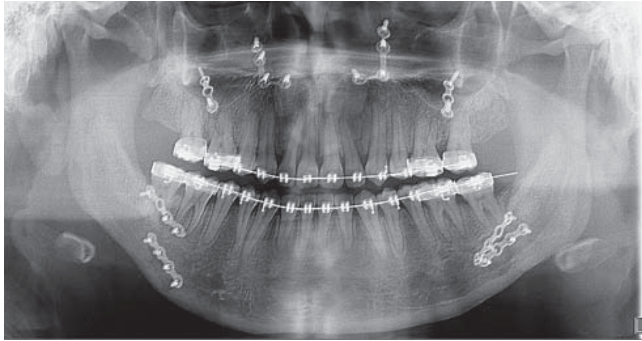


Figura 11. Ortopantomografía post-quirúrgica.

Se eliminó la mordida cruzada dejando así un caso más estable, se obtuvo clase I canina y II molar bilateral. Se logró centrar las líneas medias dentales, mejoró forma de arcadas y sobremordida vertical y horizontal. Se corrigió el apiñamiento dental y las rotaciones dentales (*Figura 13*).

Se consiguió mejorar las inclinaciones dentales y lograr paralelismo radicular, así como clase I esquelética (*Figura 14*).

Se colocaron retenedores circunferenciales con alambre 0.036" y acrílico vestibular, de igual manera se realizó ajuste oclusal (*Figura 15*).

Se pueden apreciar los cambios obtenidos facialmente (*Figura 16*), oclusalmente (*Figura 17*), radiográficamente (*Figuras 18 y 19*) y cefalométricamente (*Cuadro II*) de la paciente.

DISCUSIÓN

Espeland y Bailey, señalan que las maloclusiones clase III esqueléticas son las anomalías que en la ma-

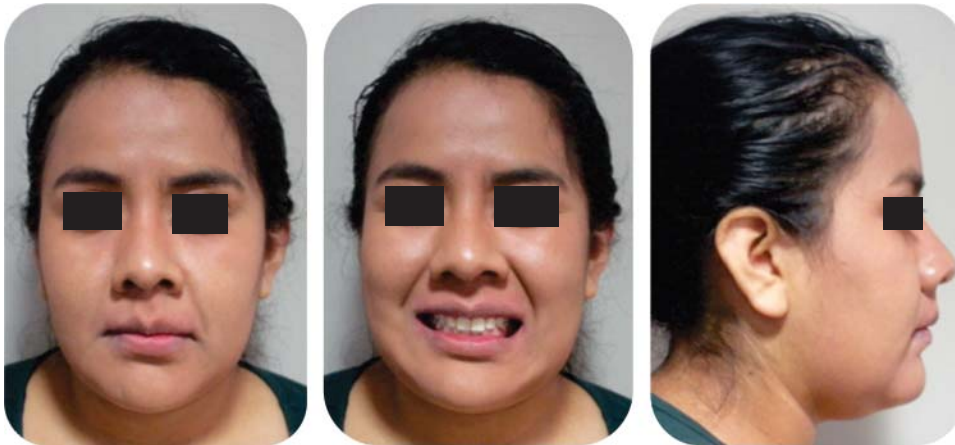

Figura 12.

Fotografías extraorales finales; frontal, sonrisa y perfil derecho.

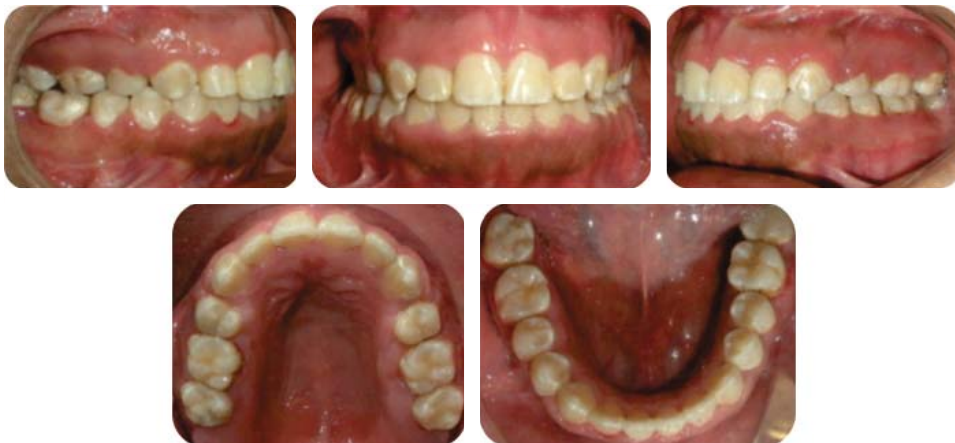

Figura 13.

Fotografías intraorales finales; frontal, laterales y oclusales finales.

yoría de las ocasiones son corregidas con cirugía ortognática combinada con tratamiento ortodóncico.^{17,18}

Bailey y Johnston hicieron referencia a que históricamente las maloclusiones clase III esqueléticas, han sido tratadas solamente con retroceso mandibular, pero recientemente varios estudios, indican que los procedimientos bimaxilares se han hecho más frecuentes.^{14,18}

Kwon reconoce que la maloclusión clase III esquelética frecuentemente está combinada con una discrepancia vertical. La naturaleza de la anomalía, provee indicaciones para realizar reposicionamiento quirúrgico y de esta manera lograr armonía facial. Se

ha indicado que los cambios verticales pueden afectar la cantidad de recidiva mandibular.¹⁹ Bothur y Proffit et al, mencionaron que existen numerosos estudios sobre la estabilidad después de la cirugía de un maxilar.^{20,21} Jakobsone, Moldez, Costa y Proffit manifestaron que varios estudios establecieron que se ha mantenido la estabilidad después de cambios verticales en la posición del maxilar.²²⁻²⁵

La típica descompensación dental es para retraer o retroclinar los incisivos maxilares proclinalos y proclinar los incisivos mandibulares retroclinalos a una inclinación axial más normal. Esto incrementa la severidad de la maloclusión clase III dental y resulta frecuentemente en un perfil facial menos estético antes de cirugía.^{13,14,26} La descompensación dental prequirúrgica determina la magnitud y el tipo de los cambios quirúrgicos y es el factor principal en el éxito del tratamiento. La ausencia de una descompensación dental óptima compromete la calidad y la cantidad de la corrección ortodóncica.^{26,27}

Proffit recabó que dentro de la jerarquía de los procedimientos de cirugía ortognática con estabilidad a largo plazo, la impactación maxilar es el procedimiento más estable y su mantenimiento con fijación rígida interna o con alambre, no tiene influencia en la estabilidad de las impactaciones maxilares.²⁷

Es de suma importancia que los pacientes a quienes se les ha realizado descompensación dental, usen la aparatología ortodóncica durante algunos meses después de la cirugía ortognática, para permitir lograr estabilidad en las estructuras esqueléticas y dentoalveolares y lograr un resultado total armónico.²⁸

Se consiguió un adecuado soporte óseo produciéndose una mejor apariencia de los tejidos blandos. El examen de la cara y el conocimiento de las repercusiones que originan los cambios quirúrgicos de la mandíbula a la hora de trasladarla horizontalmente, son la clave para mejorar el balance y armonía de la cara.

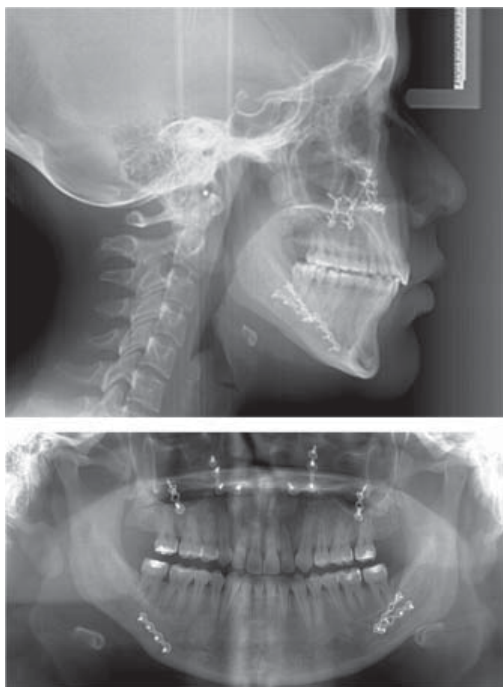


Figura 14. Radiografía lateral de cráneo y ortopantomografía finales.

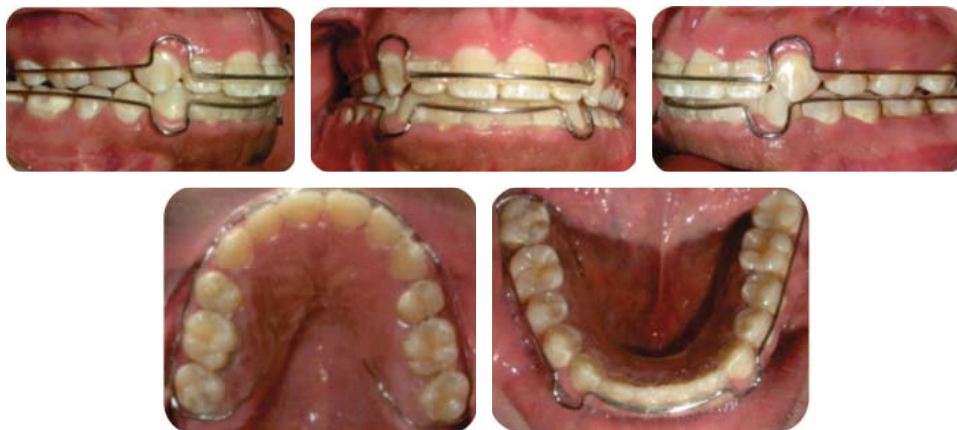

Figura 15.

Fotografías intraorales; retenedores circunferenciales.

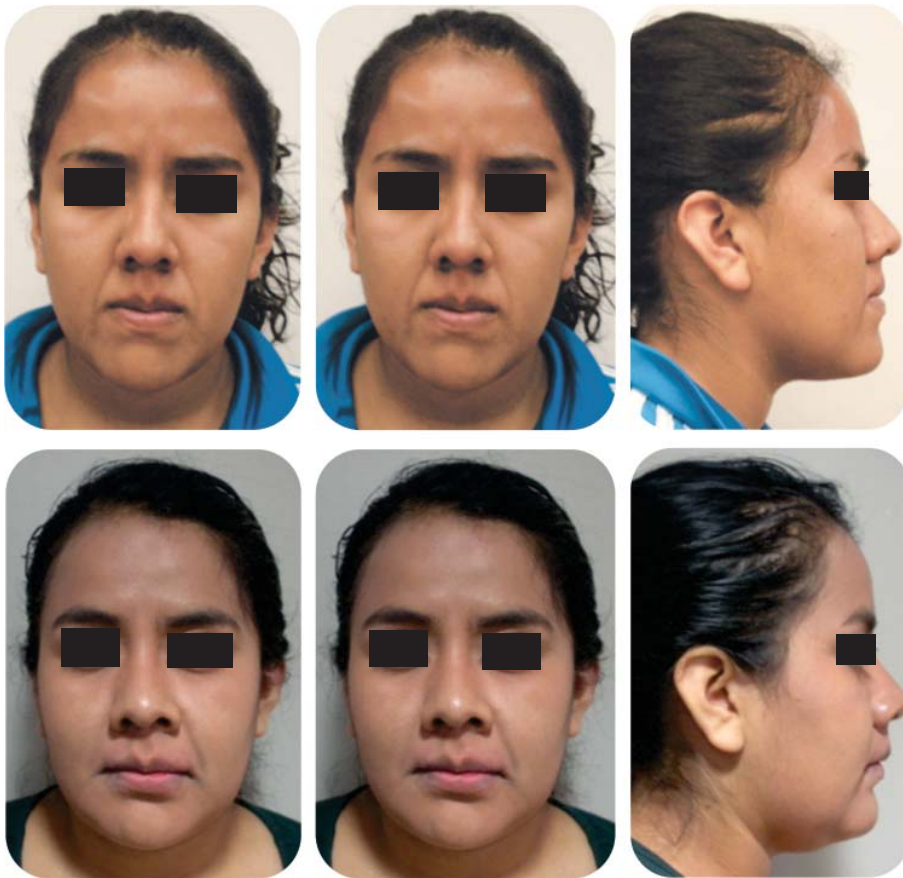

Figura 16.

Fotografías extraorales; iniciales y finales.

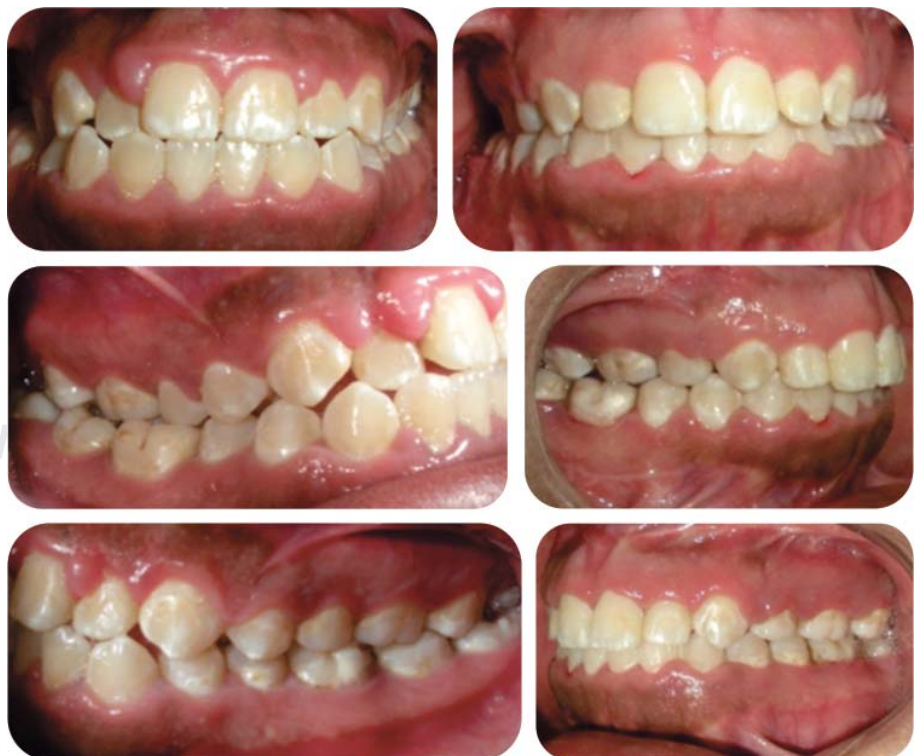

Figura 17.

Fotografías intraorales; iniciales y finales.

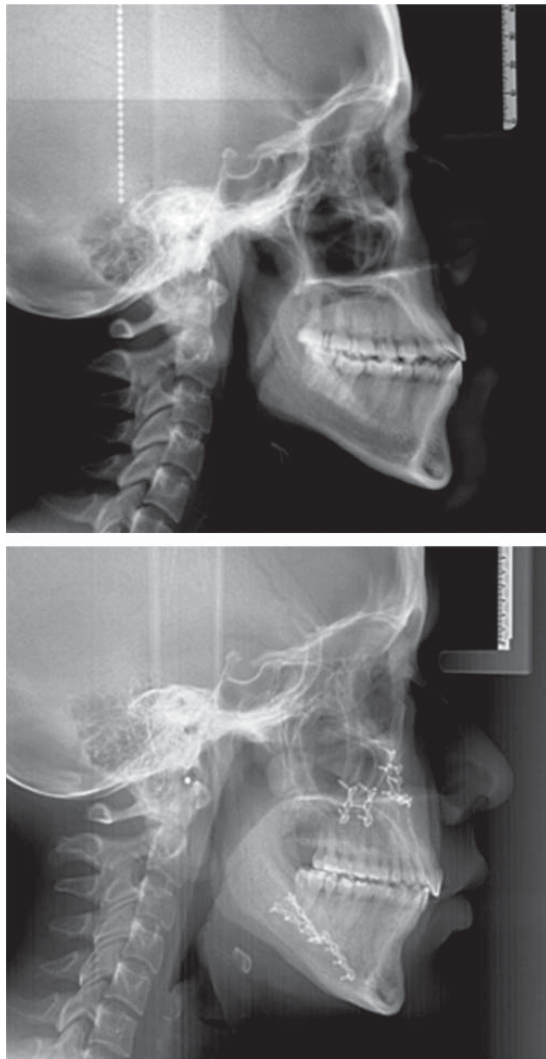


Figura 18. Radiografías laterales de cráneo; inicial y final.

CONCLUSIÓN

Las discrepancias óseas juegan un papel importante en los tratamientos de ortodoncia, antes de iniciar se debe contar con un diagnóstico preciso ayudándonos de todas las herramientas que tenemos en la actualidad. La planeación en los tratamientos ortodóncicos-quirúrgicos debe ser llevada a cabo a manera de interdisciplina desde el inicio del diagnóstico. La cooperación del paciente es fundamental. Cualquiera que sea la deformidad dentofacial, se deberá establecerse un protocolo de atención individualizada, enlistando en orden de importancia las necesidades de los pacientes con el fin de resolverlas en forma oportuna en el orden requerido.

En la práctica clínica, la elección entre varios procedimientos quirúrgicos es basada en el examen clínico y

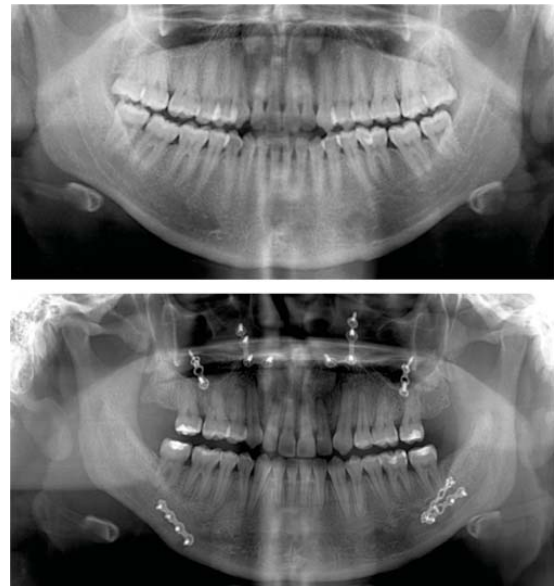


Figura 19. Ortopantomografía; inicial y final.

Cuadro II. Datos cefalométricos comparativos.

	Inicio	Final
ANB	-0.5°	3.4°
A-NPog	-1.9 mm	3.0 mm
SNA	82.6°	84.0°
Pn-A	2 mm	6 mm
POr-NA	92.0°	95.4°
SNB	83.1°	80.5°
POr-NPog	94°	93°
MeGo-NPog	54.1°	56.1°
SN-GoGn	40.1°	40.4°
FMA	32°	31°
arGoMe	132°	131°
NBa-PtG	83.6°	83.0°
S-Go:N-Me	63%	63%
Mand1-APog	35.2°	29.1°
Max1-APog	23.5°	26.9°
Max1-SN	110°	105°
IMPA	87°	88°
Overjet	1.3 mm	4.0 mm
Li-NsPog'	-0.5 mm	-0.8 mm
ANS-sto	34.0 mm	33.7 mm

Fuente propia.

en la evaluación cefalométrica. Uno de los principales asuntos de los ortodoncistas y cirujanos maxilofaciales, en el diagnóstico y en la planeación del tratamiento de los pacientes quirúrgicos, es la apariencia estética final del perfil de tejidos blandos. Para lograr en la fase postquirúrgica un perfil óptimo, deberán evaluarse el balance de los contornos de los tejidos blandos y las

posiciones relativas anteroposteriores de la nariz, los labios y el mentón. Pese a que la mayoría de la recidiva esquelética ocurre durante los primeros seis meses después de la cirugía, el paciente mostró estabilidad esquelética, fue beneficiado con la estabilidad obtenida por el avance y la impactación maxilar y la descompensación dental que contribuyeron a la estabilidad oclusal, resaltando la importancia de la fase de ortodoncia postquirúrgica con el detallado y la retención.

El protocolo ortodóncico-quirúrgico permitió que el paciente al final del tratamiento ortodóncico, presentara adecuado perfil facial, por el avance e impactación maxilar y la retroposición mandibular, la eliminación de la mordida cruzada posterior, clase I canina bilateral, clase I molar bilateral, líneas medias coincidentes, apropiadas sobremordidas horizontal y vertical, se obtuvo un adecuado paralelismo radicular, guía de desoclusión canina e incisiva; en sonrisa, una adecuada exposición de los incisivos maxilares y un excelente balance facial. El paciente respondió bien fisiológica y psicológicamente y quedó muy satisfecho con los resultados del tratamiento.

REFERENCIAS

1. Proffit RW, Fields HW. *Contemporary orthodontics*. St Louis: Mosby; 2000.
2. Bailey LJ, Haltiwanger LH, Blakey GH, Proffit WR. Who seeks surgical orthodontic treatment: a current review. *Int J Adult Orthod Orthognath Surg*. 2001; 16: 280-292.
3. Proffit WR, Phillips C, Dann C. Who seeks surgical orthodontic treatment? *Int J Adult Orthod Orthognath Surg*. 1990; 5: 153-160.
4. Mackay F, Jones JA, Thompson R, Simpson W. Craniofacial form in class III cases. *Br J Orthod*. 1992; 19: 15-20.
5. Kerr WJ, Miller S, Dawber JE. Class III malocclusion: surgery or orthodontics? *Br J Orthod*. 1992; 19: 21-24.
6. Stellzig-Eisenhauer A, Lux CJ, Schuster G. Treatment decision in adult patients with class III malocclusion: orthodontic therapy or orthognathic surgery? *Am J Orthod Dentofacial Orthop*. 2002; 122: 27-37.
7. Tanner JM, Davies PS. Clinical longitudinal standards for height and height velocity for North American children. *J Pediatr*. 1985; 107: 317-229.
8. Weaver N, Glover K, Major P, Varnhagen C, Grace M. Age limitation on provision of orthopedic therapy and orthognathic surgery. *Am J Orthod Dentofacial Orthop*. 1998; 113: 156-164.
9. Arnett GW, Bergman RT. Facial keys to orthodontic diagnosis and treatment planning. Part II. *Am J Orthod Dentofacial Orthop*. 1993; 103: 395-411.
10. Arnett GW, Bergman RT. Facial keys to orthodontic diagnosis and treatment planning. Part I. *Am J Orthod Dentofacial Orthop*. 1993; 103: 299-312.
11. Arnett GW, Worley CM Jr. The treatment motivation survey: defining patient motivation for treatment. *Am J Orthod Dentofacial Orthop*. 1999; 115: 233-238.
12. Tsai IM, Lin CH, Wang YC. Correction of skeletal class III malocclusion with clockwise rotation of the maxillomandibular complex. *Am J Orthod Dentofacial Orthop*. 2012; 141: 219-227.
13. Tompach PC, Wheeler JJ, Fridrich KL. Orthodontic considerations in orthognathic surgery. *Int J Adult Orthod Orthognath Surg*. 1995; 10: 97-107.
14. Johnston C, Burden D, Kennedy D, Harradine N, Stevenson M. Class III surgical-orthodontic treatment: a cephalometric study. *Am J Orthod Dentofacial Orthop*. 2006; 130: 300-309.
15. Wolford LM, Chemello PD, Hilliard F. Occlusal plane alteration in orthognathic surgery-part I: effects on function and esthetics. *Am J Orthod Dentofacial Orthop*. 1994; 106: 304-316.
16. Reyneke JP, Bryant RS, Suuronen R, Becker PJ. Postoperative skeletal stability following clockwise and counter-clockwise rotation of the maxillomandibular complex compared to conventional orthognathic treatment. *Br J Oral Maxillofac Surg*. 2007; 45: 56-64.
17. Espeland L, Hogevoold HE, Stenvik A. A 3-year patient centered follow-up of 516 consecutive orthognathic surgery patients. *Eur J Orthod*. 2008; 30: 24-30.
18. Bailey LJ, Proffit WR, White RP Jr. Trends in surgical treatment of class III skeletal relationships. *Int J Adult Orthod Orthog Surg*. 1995; 10: 108-118.
19. Kwon TG, Mori Y, Minami K, Lee SH, Sakuda M. Stability of simultaneous maxillary and mandibular osteotomy for treatment of Class III malocclusion: an analysis of three-dimensional cephalograms. *J Craniomaxillofac Surg*. 2000; 28: 272-277.
20. Bothur S, Blomqvist JE, Isaksson S. Stability of Le Fort I osteotomy with advancement: a comparison of single maxillary surgery and a two-jaw procedure. *J Oral Maxillofac Surg*. 1998; 56: 1029-1033.
21. Proffit WR, Turvey TA, Phillips C. The hierarchy of stability and predictability in orthognathic surgery with rigid fixation: an update and extension. *Head Face Med*. 2007; 3: 21.
22. Jakobson G, Stenvik A, Sandvik L, Espeland L. Three-year follow-up of bimaxillary surgery to correct skeletal class III malocclusion: stability and risk factors for relapse. *Am J Orthod Dentofacial Orthop*. 2011; 139: 80-89.
23. Moldez MA, Sugawara J, Umemori M, Mitani H, Kawamura H. Long-term dentofacial stability after bimaxillary surgery in skeletal class III open bite patients. *Int J Adult Orthod Orthog Surg*. 2000; 15: 309-319.
24. Costa F, Robiony M, Sembronio S, Polini F, Politi M. Stability of skeletal class III malocclusion after combined maxillary and mandibular procedures. *Int J Adult Orthod Orthog Surg*. 2001; 16: 179-192.
25. Proffit WR, Phillips C, Turvey TA. Stability after surgical orthodontic correction of skeletal class III malocclusion. III. Combined maxillary and mandibular procedures. *Int J Adult Orthod Orthog Surg*. 1991; 6: 211-225.
26. Phillips C. Patient-centered outcomes in surgical and orthodontic treatment. *Semin Orthod*. 1999; 5: 223-230.
27. Proffit WR, Turvey TA, Phillips C. Orthognathic surgery: a hierarchy of stability. *Int J Adult Orthod Orthognath Surg*. 1996; 11: 191-204.
28. Espeland L, Dowling PA, Mobarak KA, Stenvik A. Three-year stability of open-bite correction by 1-piece maxillary osteotomy. *Am J Orthod Dentofacial Orthop*. 2008; 134: 60-66.

Dirección para correspondencia:
C.D. Rafael Mora Hurtado
 E-mail: rafael5_1@hotmail.com