



Optimización de tejido periodontal mediante movimiento dental ortodóncico

Optimization of periodontal tissue through orthodontic dental movement

Oscar Lomelí Garcidueñas,* Armando Montesinos Flores,[§] Alinne Hernández Ayala^{||}

RESUMEN

Se presenta un caso clínico de paciente con periodontitis inactiva con severa pérdida de hueso en los segmentos anteriores superior e inferior, sobreerupción de incisivos centrales superiores e inferiores y múltiples diastemas. **Objetivo:** Alinear y nivelar las arcadas dentales, eliminar la proinclinación de los incisivos, cerrar los diastemas, mejorar el balance de los tejidos blandos faciales e incrementar el volumen de hueso alveolar en los segmentos anteriores. **Métodos:** Mediante la colocación de aparatología ortodóncica fija, se alinearon y nivelaron los arcos dentales, realizando intrusión y retroinclinación de los incisivos. **Resultados:** Se obtuvo ganancia de hueso alveolar en los segmentos anteriores, disminuyendo considerablemente las bolsas periodontales y el defecto óseo entre incisivos centrales superiores, mejorando la estabilidad, función y estética. **Conclusiones:** La relación orto-perio ha sido muy bien establecida, y los beneficios de esta relación ayudan al ortodoncista a obtener los objetivos contemporáneos de tratamiento.

Palabras clave: Orto-perio, ortodoncia, periodontitis agresiva.
Key words: Ortho-perio, orthodontics, aggressive periodontitis.

INTRODUCCIÓN

Según la Asociación Americana de Ortodoncia el 40% de los pacientes que acuden a la consulta odontológica solicitando ser tratados ortodóncicamente, son adultos. Esta situación hace que el ortodoncista se enfrente con algunas patologías previas entre ellas, la más común: «la enfermedad periodontal».¹

A pesar de que estas condiciones se encuentren con frecuencia en los pacientes adultos, es importante tener en cuenta, que es posible realizar movimientos ortodóncicos sin incrementar el daño a los tejidos de soporte. Para poder llevar a cabo estos movimientos de manera inofensiva, es indispensable que exista un adecuado control periodontal, que garantice la ausencia de placa dentobacteriana, ya que de no ser así, la pérdida ósea se incrementará considerablemente.²

Los pacientes con historial de enfermedad periodontal pueden ser beneficiados a través del trabajo

ABSTRACT

Case report of: a patient with severe inactive periodontitis, bone loss in the upper and lower anterior segments, supra-eruption of the upper and lower central incisors and spacing. **Objective:** To increase alveolar bone volume in the anterior segments, level and align the dental arches, upright incisors, close spaces and improve stability, function and esthetics. **Method:** Orthodontic appliances were bonded, both dental arches were leveled and aligned; the incisors were intruded and their inclination corrected. **Results:** Alveolar bone volume was increased in the anterior segments thus reducing the bony defect between upper central incisors. Stability, function and esthetics were improved. **Conclusions:** The ortho-perio relationship has been well established, and the benefits of this relationship help the orthodontist to achieve contemporary treatment objectives.

en equipo entre el periodoncista y el ortodoncista. Las condiciones del tejido periodontal lesionado se pueden mejorar mediante movimientos dentales ortodóncicos.

Es importante tener en cuenta que bajo estas condiciones periodontales, los objetivos terapéuticos del tratamiento son limitados, por lo tanto que cada caso debe ser diagnosticado cuidadosa y detalladamente, con la finalidad de establecer tratamientos interdisciplinarios donde se individualicen las prioridades y las posibilidades terapéuticas.³

* Residente de la Especialidad en Ortodoncia.

§ Profesor de la Especialidad en Ortodoncia.

|| Profesora de la Especialidad en Odontología Restauradora Avanzada.

Facultad de Odontología, Universidad Nacional Autónoma de México.

Este artículo puede ser consultado en versión completa en <http://www.medigraphic.com/ortodoncia>



Figura 1.

Fotografías faciales iniciales.

CASO CLÍNICO

Se presentó un paciente masculino de 38 años de edad a la Clínica de Ortodoncia de la División de Estudios de Postgrado e Investigación de la Facultad de Odontología de la Universidad Nacional Autónoma de México, remitido de la Clínica Periférica Padierna de la Facultad de Odontología de la UNAM con la sugerencia de realizar tratamiento, con la finalidad de mejorar su estado oclusal. El paciente tenía historial de periodontitis agresiva, la cual fue tratada mediante control de placa, raspado y alisado radicular (previa realización de tratamiento de conductos en incisivos centrales superiores e inferiores), ajuste oclusal y ferulización de los segmentos anteriores. También se realizó debridamiento por colgajo en estos segmentos, utilizando matriz con proteínas derivadas del esmalte (EMDOGAIN®, Straumann, Basel, Switzerland), plasma rico en factores de crecimiento y membrana de colágeno, todo esto para mejorar el nivel de inserción.

DIAGNÓSTICO

Paciente mesofacial, con perfil convexo (Figura 1), clase II esquelética por retrognatismo (Cuadro I), clase II molar y canina, incisivos sobreerupcionados con proinclinación dental superior e inferior severa, sobremordida horizontal aumentada, diastema entre incisivos, arcadas triangulares (Figuras 2 y 3) y pérdida generalizada de crestas alveolares, principalmente en incisivos centrales superiores (Figura 4).

OBJETIVOS DEL TRATAMIENTO

- Optimización del tejido periodontal.
- Intrusión de segmentos anteriores.
- Cierre de diastemas.
- Reducción de sobremordida horizontal.
- Consolidación de arcadas.

Cuadro I. Valores cefalométricos iniciales.

Medida	Norma	Paciente
SNA	82°	85°
SNB	80°	81°
ANB	2°	4°
GoGn/1 inf	90°	99°
SN/1 sup	102°	112°
1/1	135°	116°
Overjet	2.5 mm	7 mm
Overbite	2.5 mm	4 mm
A-NPog	2 mm	3 mm
Por-NA	90°	88°
NPog-Por	87°	85°

PROGRESO DEL TRATAMIENTO

Se colocó aparatología fija MBT 0.022" x 0.028" (3M UNITEK, Monrovia, CA). Mediante el control de la altura de la colocación de los brackets anteriores superiores e inferiores, se corrigió la sobreerupción de los incisivos. Se alinearon y nivelaron las arcadas empleando arcos redondos 0.014" y 0.016" de níquel titanio. Posteriormente se utilizaron arcos rectangulares 0.016" x 0.022" de la misma aleación y 0.016" x 0.022" de acero inoxidable. Debido a la existencia de triángulos negros, se decidió remodelar la anatomía triangular de los dientes anteriores superiores e inferiores, realizando desgaste en sus caras interproximales. Se generaron bloques posteriores de anclaje (ligado en bloque de canino a molar) y posteriormente se procedió a cerrar los espacios generados con cadena elástica de canino a canino. También se realizó ameloplastia de bordes incisales de los incisivos superiores para mejorar su estética (Figura 5).

El paciente se mantuvo continuamente monitoreado por el Departamento de Periodoncia y se solicitó una serie radiográfica periapical de control y una ortopantomografía para verificar el paralelismo radicular. Se re-

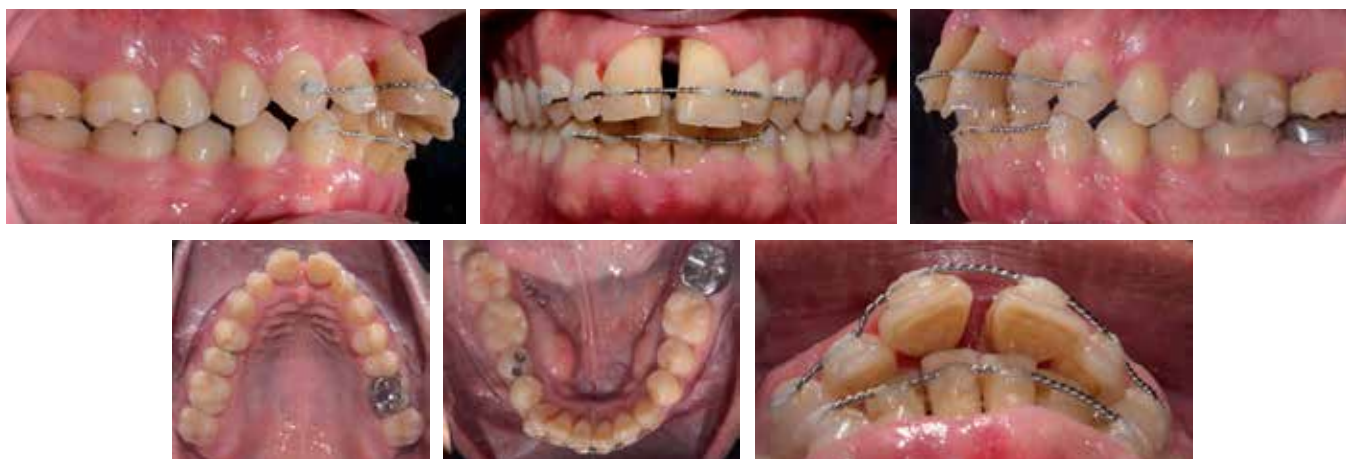

Figura 2. Resumen de fotografías intraorales iniciales.

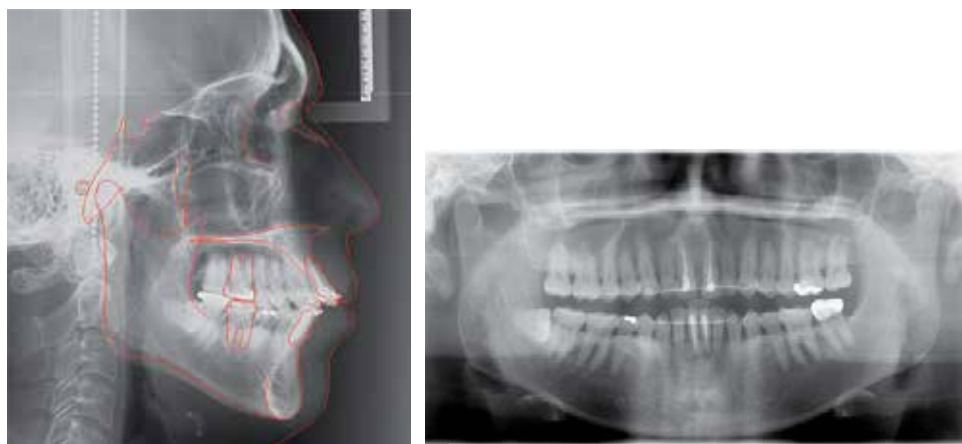


Figura 3.

Radiografía lateral de cráneo y ortopantomografía iniciales.

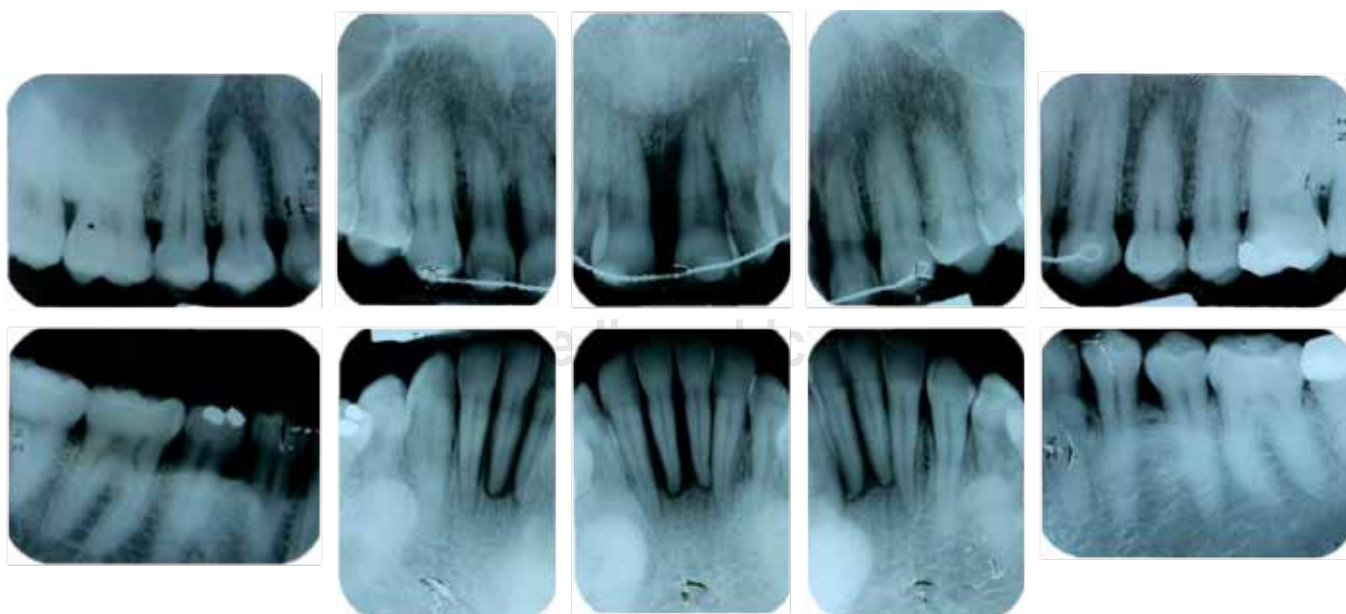


Figura 4. Serie radiográfica inicial.

posicionaron los brackets necesarios y se colocó un arco 0.016" de níquel titanio, después fue utilizado un arco 0.016" x 0.016" de acero inoxidable. Para mejorar la relación anteroposterior se indicó utilizar elásticos intermaxilares con vector clase II, durante 24 horas al día.

Se retiró la aparatología y se cementaron retenedores fijos de canino a canino en ambas arcadas (Figura 6). De igual modo, fue indicado el uso de retenedores

removibles circunferenciales (superior e inferior), 24 horas al día.

RESULTADOS DEL TRATAMIENTO

El defecto existente entre los incisivos centrales superiores fue notablemente reducido; sin embargo, debido a la amplia extensión del mismo, no se logró

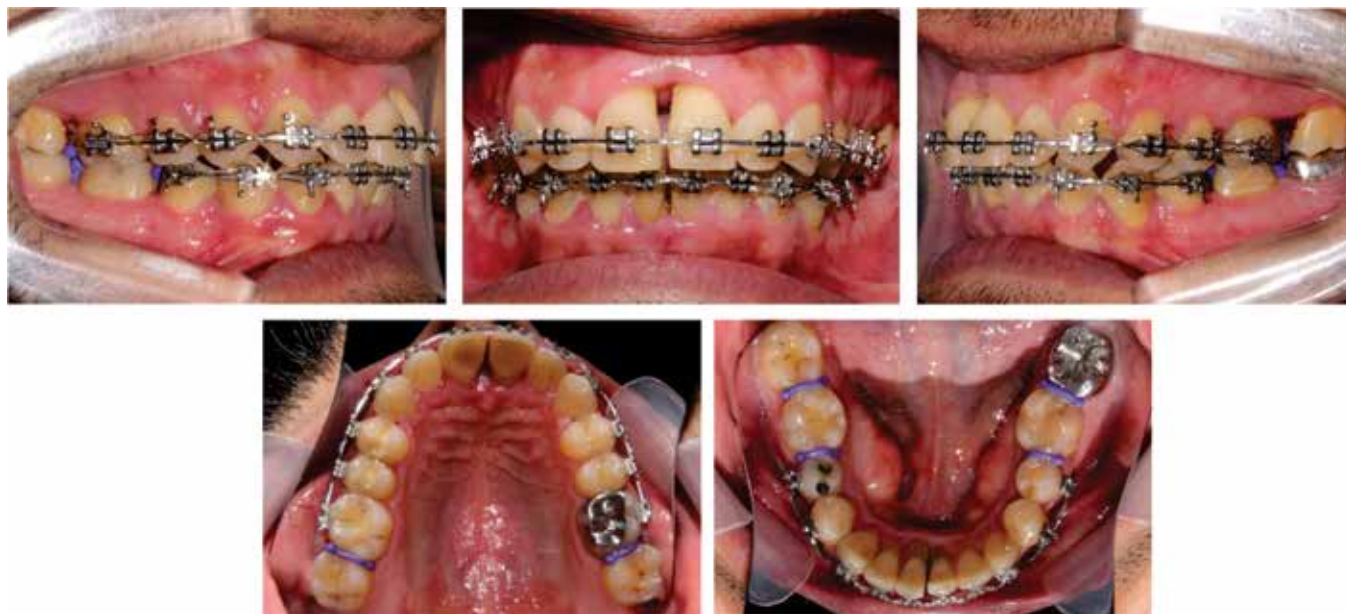

Figura 5. Fotografía de evolución, se realizó stripping entre incisivos centrales superiores e inferiores para disminuir el defecto gingival y los «triángulos negros».

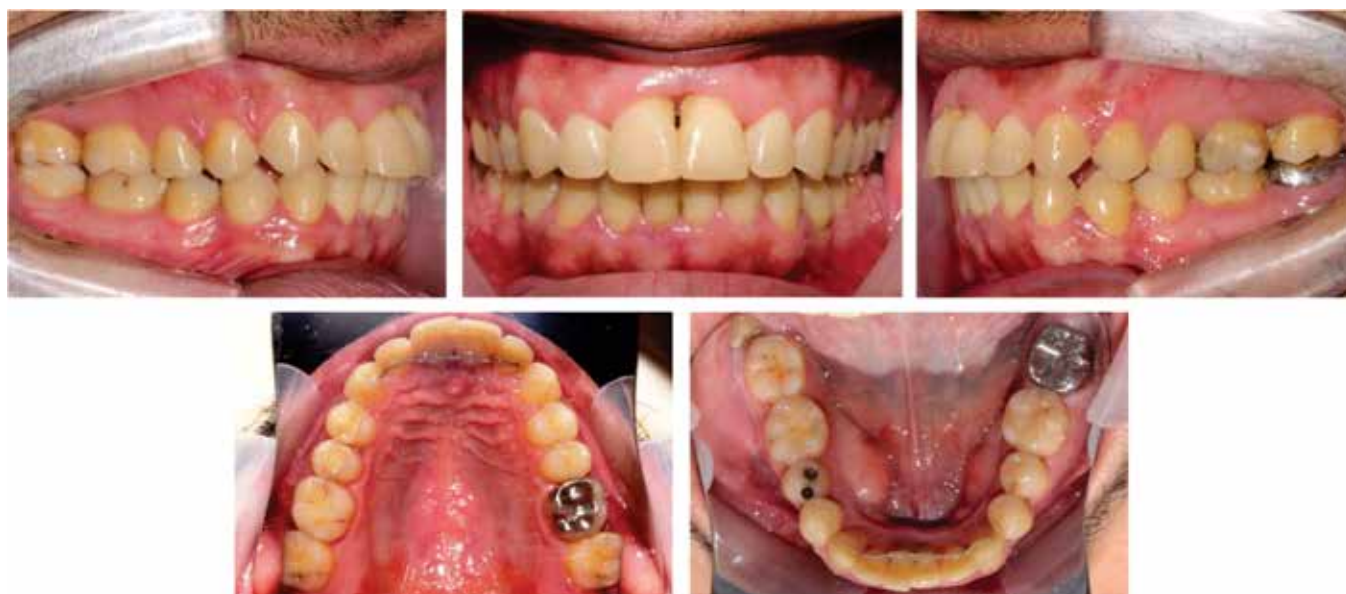

Figura 6. Fotografías intraorales finales. Retenedores fijos en ambas arcadas.

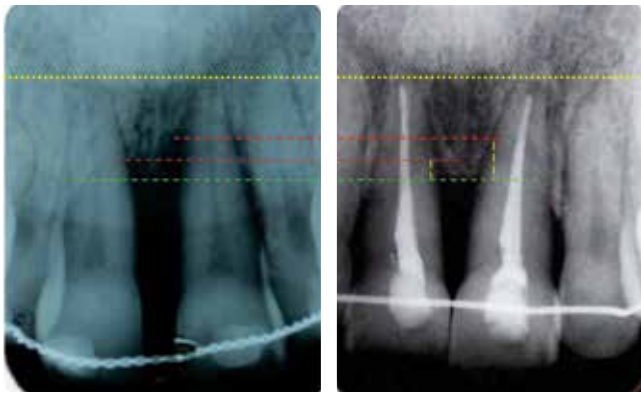

Figura 7. Comparativo radiográfico. Incremento de soporte óseo mediante tratamiento interdisciplinario.

eliminar en su totalidad (*Figuras 7 a 10*). El resto de los objetivos del tratamiento fueron alcanzados de manera satisfactoria; sin embargo, la relación clase II molar y canina no fue resuelta en su totalidad debido a la labilidad de los tejidos periodontales, por lo que una mecánica clase II fue limitada (*Cuadro II*).

El paciente quedó muy satisfecho con la estética obtenida, la función masticatoria fue mejorada así como la estabilidad de la dentición y la integridad del tejido periodontal fue optimizada (*Figuras 11 a 15*).

DISCUSIÓN

Existe evidencia clínica que demuestra que el correcto manejo interdisciplinario de pacientes con secuelas de enfermedad periodontal brinda efectos

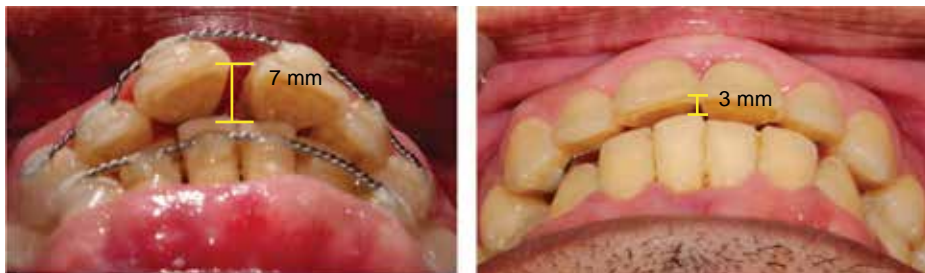

Figura 8.

Disminución de la sobremordida horizontal, comparativo inicial y final. Nótase el incremento en el reborde alveolar de los incisivos superiores.

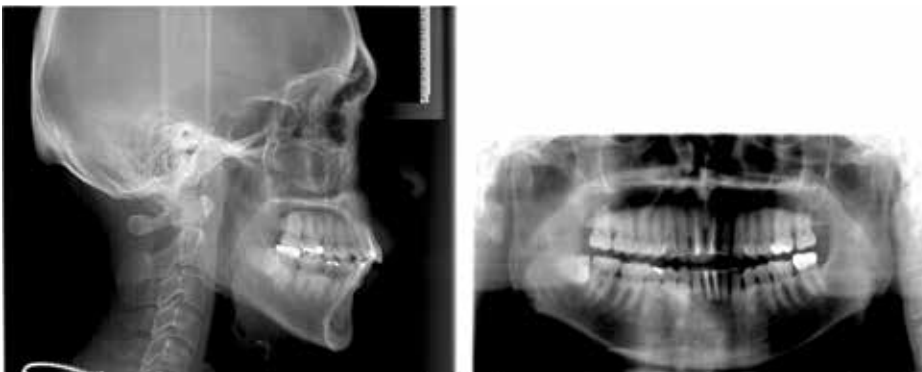

Figura 9.

Radiografía lateral de cráneo y ortopantomografía finales.

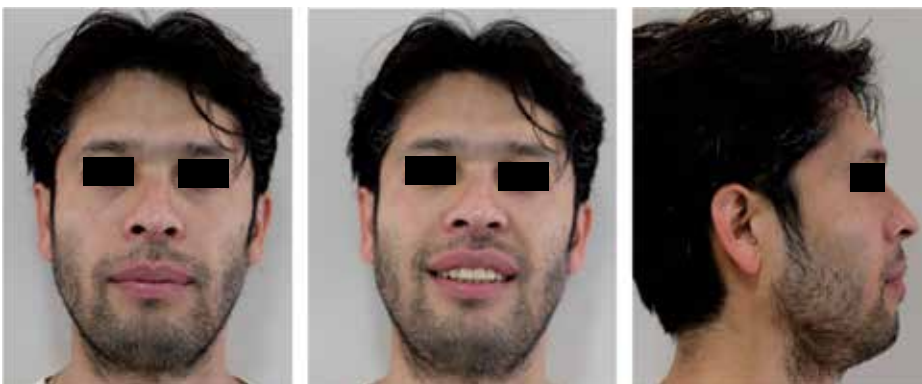

Figura 10.

Fotografías extraorales finales.

benéficos a los tejidos de soporte.⁴⁻⁷ El manejo de estos pacientes debe ser realizado cuidadosamente, manteniendo un adecuado monitoreo por parte del periodoncista, realizando un correcto control del estado periodontal antes, durante y después del tratamiento de Ortodoncia.^{3,6,8} Cirelli (2006)⁶ presentó adecuados resultados en su tratamiento interdisci-

plinario entre Ortodoncia y Periodoncia, donde llevó a cabo monitoreos periodontales con intervalos de tres meses durante el tratamiento ortodóncico activo, al igual que lo mencionan Levelin (2012)⁸ y Tortolini (2011).³

Por el contrario, el realizar tratamientos ortodóncicos en pacientes con enfermedad periodontal activa, sin haber sido tratados previamente, contribuye a la progresión de la misma, debido a las fuerzas que genera la aparatología y la retención de placa que favorece, dando como consecuencia mayor destrucción del tejido periodontal de soporte.⁹

Diferentes autores como Corrente (2002), Cirelli (2006) y Scaf (2014), demuestran que es posible reducir los defectos óseos generados como consecuencia de la enfermedad periodontal, mediante el tratamiento ortodóncico, y que también existe un incremento en la inserción gingival y una disminución de la profundidad al sondaje en la zona de la lesión al finalizar el tratamiento de Ortodoncia.^{5,6,7} El mantener un correcto control periodontal, manejar fuerzas ortodóncicas pequeñas y realizar movimientos dentales en la dirección correcta, favorecen a la corrección

Cuadro II. Comparativo de valores cefalométricos iniciales y finales.

Medida	Norma	Valor inicial	Valor final
SNA	82°	85°	85°
SNB	80°	81°	81°
ANB	2°	4°	4°
GoGn/1 inf	90°	99°	101°
SN/1 sup	102°	112°	109°
1/1	135°	116°	117°
Overjet	2.5 mm	7 mm	3 mm
Overbite	2.5 mm	4 mm	3 mm
A-NPog	2 mm	3 mm	3 mm
Por-NA	90°	88°	91°
NPog-Por	87°	85°	88°

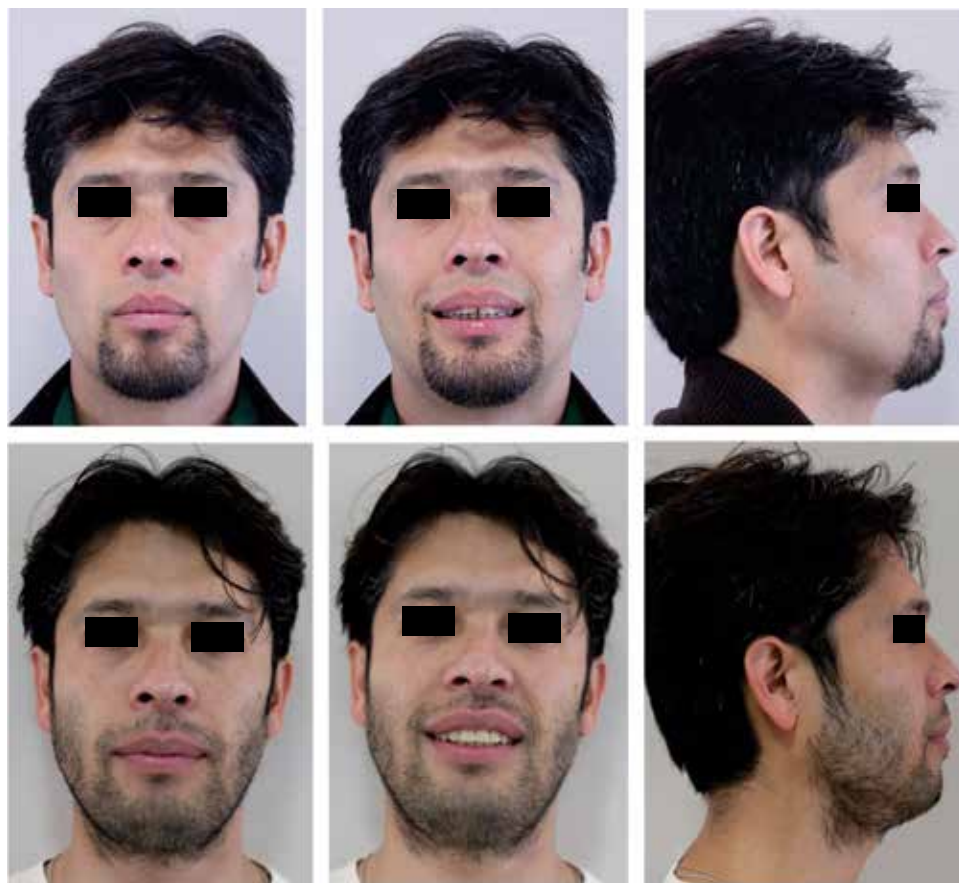

Figura 11.

Comparativo de fotografías extraorales iniciales y finales.

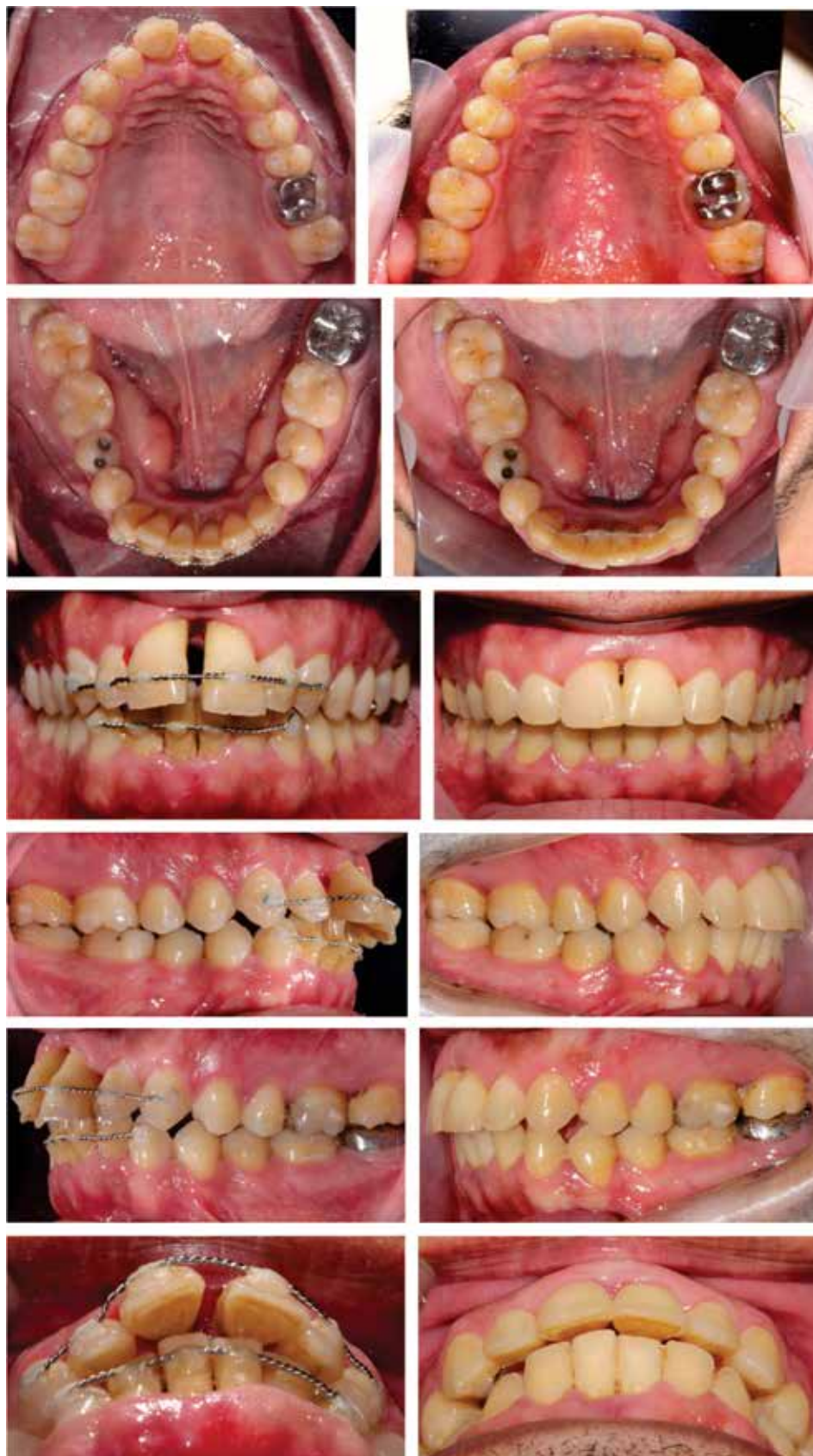

Figura 12.

Comparativo de fotografías intraorales iniciales y finales.

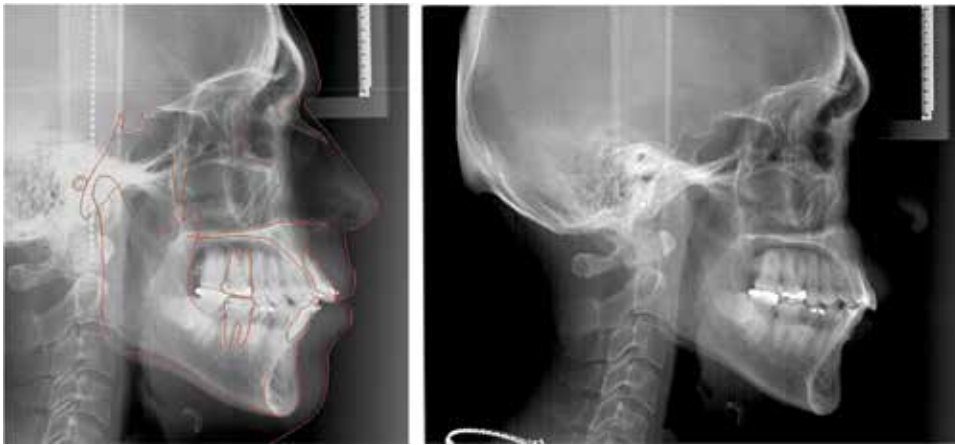

Figura 13.

Comparativo de radiografía lateral de cráneo inicial y final.

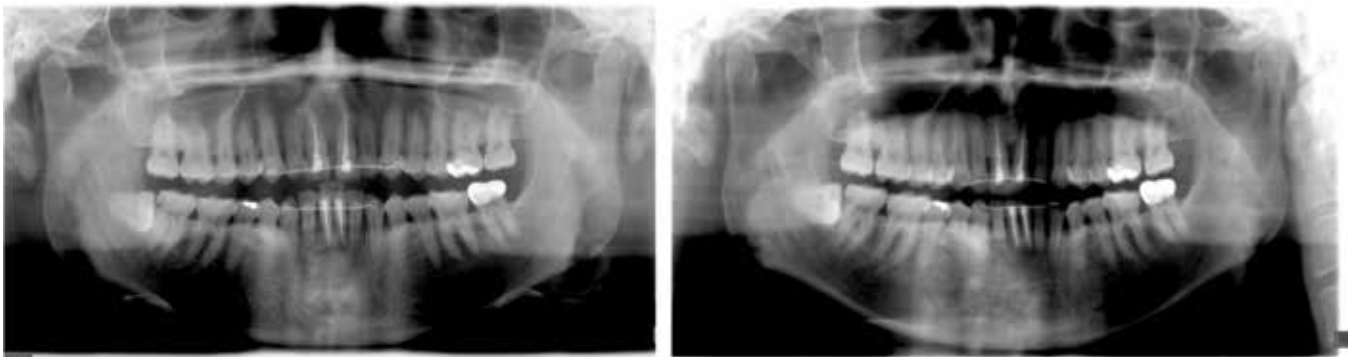


Figura 14. Comparativo de ortopantomografía inicial y final.

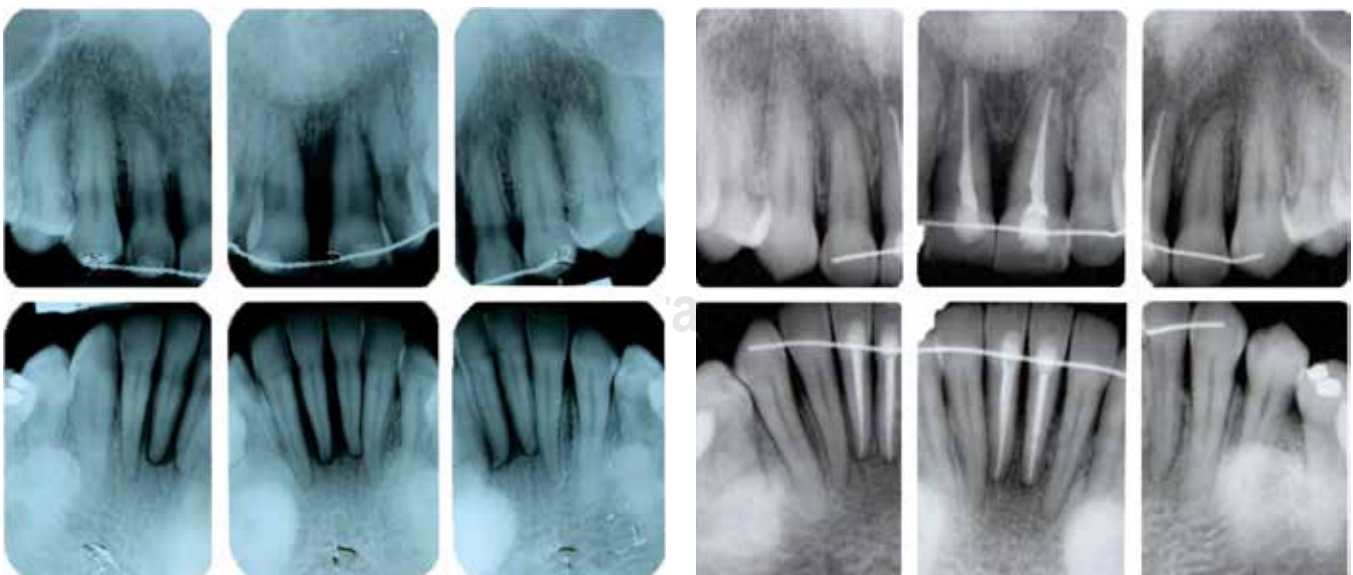


Figura 15. Comparativo de serie radiográfica inicial y final.

de esta clase de defectos, como lo afirman Tortolini (2011), Boyer (2011), Scaf (2014), Melsen (1988) y Maeda (2005).^{3,4,7,10,11}

CONCLUSIÓN

La relación orto-perio ha sido bien establecida, y los beneficios de esta relación, ayudan al ortodoncista a alcanzar los objetivos contemporáneos de tratamiento.

Entre los objetivos de la Ortodoncia contemporánea se encuentra la estabilidad y la integridad de los tejidos periodontales además de la función y la estética. La correcta comunicación, entre el ortodoncista y el periodoncista permiten el alcanzar estos objetivos en pacientes con daño tisular y defectos periodontales previos al tratamiento.

REFERENCIAS

1. Vivas MA, Calzavara D, de la Cruz J, Ramos I, Blanco J. Interrelación ortodoncia-periodoncia. *Periodoncia y Osteointegración*. 2005; 15 (1): 7-20.
2. Miyasato M, Crigger M, Egelberg I. Gingival conditions in areas of minimal and appreciable width of keratinized gingival. *J Clin Periodonto J*. 1977; 4: 200-209.
3. Tortolini P, Fernández BE. Ortodoncia y periodoncia. *Av Odontostomatol*. 2011; 27 (4): 197-206.
4. Boyer S, Fontanel F, Danan M, Oliver M, Bouter D, Brion M. Severe periodontitis an orthodontics: evaluation of long-term results. *Int Orthod*. 2011; 9 (3): 259-273.
5. Re S, Corrente G, Abundo R, Cardaropoli D. Orthodontic movement into bone defects augmented with bovine bone mineral and fibrin sealer: a reentry case report. *Int J Periodontics Restorative Dent*. 2002; 22 (2): 138-145.
6. Cirelli J, Cirelli C, Holzhausen M, Martins L, Brendão C. Combined periodontal, orthodontic and restorative treatment of pathologic migration of anterior teeth: a case report. *Int J Periodontics Restorative Dent*. 2006; 26: 501-506.
7. de Molon RS, Kim YJ, Dos Santos-Pinto A, Cirelli JA. Improvement of an anterior infrabone defect using combined periodontal and orthodontic therapy: a 6-year follow-up case report. *Eur J Dent*. 2014; 8 (3): 407-411.
8. Levin L, Einy S, Zigdon H, Aizenbud D, Machtei E. Guidelines for periodontal care an follow-up during orthodontic treatment in adolescents and young adults. *J Appl Oral Sci*. 2012; 20 (4): 399-403.
9. Ledergerber RC. Problemas periodontales más frecuentes relacionados al tratamiento ortodóncico en pacientes de la clínica de posgrado de la Universidad Católica de Santiago de Guayaquil. *Oral*. 2011; 1 (1): 69-73.
10. Melsen B, Agerback N, Eriksen, Trep S. New attachment through periodontal treatment and orthodontic intrusion. *Am J Orthod Dent Orthop*. 1988; 94 (2): 104-116.
11. Maeda S, Maeda Y, Ono Y, Nakamura K, Sasaki T. Interdisciplinary treatment of a patient with severe pathologic tooth migration caused by localized aggressive periodontitis. *Am J Orthod Dentofacial Orthop*. 2005; 127 (3): 374-384.

Dirección para correspondencia:
Armando Montesinos Flores
 E-mail: amfortod_@hotmail.com