



Enfoque multidisciplinario para el manejo de espacios en presencia de microdoncia y retención de un incisivo superior: reporte de un caso

Multi-disciplinary approach for space management of microdontia and upper central incisor retention: a case report

Marco Antonio García Castillo,* Silvia Tavira Fernández§

RESUMEN

El objetivo de este estudio es brindar una alternativa de tratamiento en la rehabilitación de la microdoncia y la retención dental. El concepto de una intercuspidad ideal implica una relación estricta entre el tamaño dental, el número de órganos dentales y el tamaño de los arcos maxilar y mandibular. Un incisivo central maxilar impactado en un niño, representa un dilema estético complejo debido a su localización prominente. Este reporte presenta un paciente de 13 años de edad con microdoncia de los incisivos laterales superiores y retención del incisivo central superior derecho. El tratamiento inicia con la exposición quirúrgica del incisivo retenido usando fuerzas biomecánicas ligeras para traccionarlo; planeando la rehabilitación protésica de los incisivos laterales al establecer una oclusión funcional. Por lo tanto, la interdisciplina en ortodoncia, periodoncia y prótesis bucal se convierte en una combinación óptima para la rehabilitación integral de estos pacientes.

Palabras clave: Tracción de canino, cirugía periodontal para colocación de botón, carillas de cerómero, arco extraoral de tracción alta, ortodoncia, periodoncia, prótesis bucal, interdisciplina en Odontología.

Key words: Canine traction, periodontal surgery for lingual button placement, ceromer veneers, high-pull headgear, orthodontics, periodontics, prosthetic dentistry, interdiscipline in Odontology.

ABSTRACT

The aim of this article is to present a treatment alternative for microdontia rehabilitation and dental retention. The concept of ideal intercuspation assumes a strict relationship between tooth size and the size of the maxillary and mandibular arches. An impacted maxillary central incisor in a child poses a disturbing esthetic dilemma because of its prominent location. This report presents a 13 year-old patient with microdontia of the upper lateral incisors and retention of the upper right central incisor. Treatment began with the surgical exposure of the retained incisor using light biomechanical traction forces and planning the prosthetic rehabilitation of the lateral incisors by setting up a functional occlusion. Therefore, orthodontics-periodontics-prosthesis interdisciplinary relationship provides an optimal combination for the integral rehabilitation of these patients.

INTRODUCCIÓN

En las características de la dentición humana, intervienen complejos procesos que tienen una íntima relación con el **crecimiento** y **desarrollo** de todo el complejo craneofacial, principalmente en huesos como el maxilar y la mandíbula. La morfología dentaria está determinada por factores ambientales y genéticos, los cuales se encuentran en una relación dinámica que puede ocasionar alteraciones únicas, parciales o totales en el desarrollo dentario.

Las anomalías dentarias no sólo afectan su forma, tamaño, disposición, número y tiempo de desarrollo sino que modifican también su estructura histológica.¹ La **microdoncia** es aquella anomalía en la cual los dientes afectados son más pequeños de lo normal.²

Los dientes afectados por alteraciones de tamaño, constituyen casos de interés para el profesional,

debido a los problemas en la **longitud de arco** que pueden causar, además del compromiso a la estética facial que representan; pueden generar **malposición** y **migraciones dentarias** indeseables que sustentan la aparición de problemas aún mayores (retención dentaria). Cada caso de microdoncia debe ser diagnosticado y evaluado de acuerdo con sus particularidades.^{3,4} Las radiografías constituyen un valioso auxiliar en la identificación de las alteraciones de crecimiento y desarrollo, debido a que éstas pueden ser detectadas por este medio, antes de que se produzca su erupción. La información estadística consultada es-

* Egresado de la Especialidad de Ortodoncia, DEPeI FO UNAM.

§ Profesora de la Especialidad de Ortodoncia, DEPeI FO UNAM.

tablece que las microdoncias son más comunes en la zona incisiva específicamente a nivel de los incisivos laterales, pero pueden aparecer en cualquier zona de las arcadas dentarias.⁵

Las microdoncias pueden causar alteraciones dimensionales comprimiendo el arco y las mismas pueden ser tratadas a través de procedimientos restauradores para preservar la estética y la oclusión. En este tipo de alteración el tratamiento de elección son los procedimientos protésicos.⁶

El objetivo de este estudio es brindar una alternativa de tratamiento en la rehabilitación de la microdoncia y la retención dental. El concepto de una intercuspidación ideal implica una relación estricta entre el tamaño dental, el número de órganos dentales y el tamaño de los arcos maxilar y mandibular. Un incisivo central maxilar impactado en un niño, representa un dilema estético complejo debido a su localización prominente.

Este reporte presenta un paciente masculino de 13 años de edad con microdoncia de los incisivos laterales superiores y retención del incisivo central superior derecho. El tratamiento ortodóncico inicia con la exposición quirúrgica del incisivo retenido en la clínica de Periodoncia. Se utilizó aparatología fija con la filosofía Roth 0.022" y una secuencia de arcos convencional. Para realizar la tracción del incisivo se usaron fuerzas biomecánicas ligeras (ligado del bracket en aproximación al arco principal) y aditamentos para abrir espacios (resortes abiertos de NiTi) para acomodar los incisivos lateral con microdoncia en su lugar. Todo esto fue planeando la rehabilitación protésica de los incisivos laterales al establecer una oclusión funcional.

Por lo tanto, la interdisciplina en ortodoncia, periodoncia y prótesis se convierte en una combinación óptima para la rehabilitación integral de estos pacientes; no sólo importando la estética, sino también la función del complejo estomatognático que nos llevarán a obtener éxito en los tratamientos dentales.

Son muy pocas las investigaciones que se han realizado sobre la microdoncia en ortodoncia; sin embargo, que esta problemática afecta a gran parte de la población a nivel mundial. No obstante, los resultados obtenidos en este reporte de caso, coincide con lo planteado por diversos autores, donde afirman que la zona más susceptible de presentar alteraciones de tamaño del tipo microdoncia, es la zona antero superior, más específicamente, los incisivos laterales superiores.^{1,7-9}

De la misma manera, los resultados coinciden con muchos más autores, donde aseguran que la retención dental es difícil encontrarla en la zona anterior, pero de ser tratada y diagnosticada oportunamente,

puede resolverse y obtener resultados óptimos y satisfactorios en cuanto a estética y función oclusal.¹⁰⁻¹³

PRESENTACIÓN DE CASO CLÍNICO

Este reporte presenta un paciente masculino de nueve años con nueve meses de edad remitido de la clínica periférica «Las Águilas UNAM-FO» por presentar microdoncia de los incisivos laterales superiores y retención del incisivo central superior derecho. En los antecedentes personales patológicos no refiere datos relevantes y en los no patológicos refiere ser estudiante de quinto año de primaria. Es nacido en la Ciudad de México, D.F.

A la exploración clínica se observan 21 órganos dentarios permanentes, ausencia del incisivo central superior derecho y microdoncia bilateral de los incisivos laterales superiores (*Figura 1*).

En la Ortopantomografía se observan 28 dientes permanentes, gérmenes dentarios del 38 y 48 y se confirma la retención del incisivo y la microdoncia de los laterales (*Figura 2*). En los modelos de estudio se observa una clase I molar bilateral, clase canina no valorable, línea media no coincide, Sobremordida horizontal de 2 mm y vertical de 3 mm. Con la radiografía lateral de cráneo podemos concluir en el diagnóstico cefalométrico de un paciente clase II esquelética con tendencia de crecimiento vertical (dolicofacial) y retroinclinación de los incisivos.

El tratamiento ortodóncico inicia con la exposición quirúrgica del incisivo retenido en la clínica de Periodoncia en febrero de 2010. Se utilizó aparatología fija con la filosofía Roth 0.022" y una secuencia de arcos convencional (NiTi 0.014", NiTi 0.016", NiTi 0.016" x 0.022", acero 0.017" x 0.025", NiTi 0.019" x 0.025", acero 0.019" x 0.025"). Para realizar la tracción del incisivo se usaron fuerzas biomecánicas ligeras (ligado del bracket en aproximación al arco principal y arcos accesorios como el Overlay) y aditamentos para abrir espacios (resortes abiertos de NiTi) para acomodar los incisivos lateral con microdoncia en su lugar.

Todo esto fue planeando la rehabilitación protésica de los incisivos laterales con coronas de ceromeros al establecer una oclusión funcional terminando el tratamiento. Por último se utilizará retenedores removibles (placas Hawley circunferenciales) por un periodo de 24 horas por seis meses y de 12 horas los siguientes seis meses, con revisiones cada tres meses para ajuste de los mismos.

Por lo tanto, la interdisciplina en ortodoncia, periodoncia y prótesis se convierte en una combinación óptima para la rehabilitación integral de estos pacientes; no sólo importando la estética, sino también la función

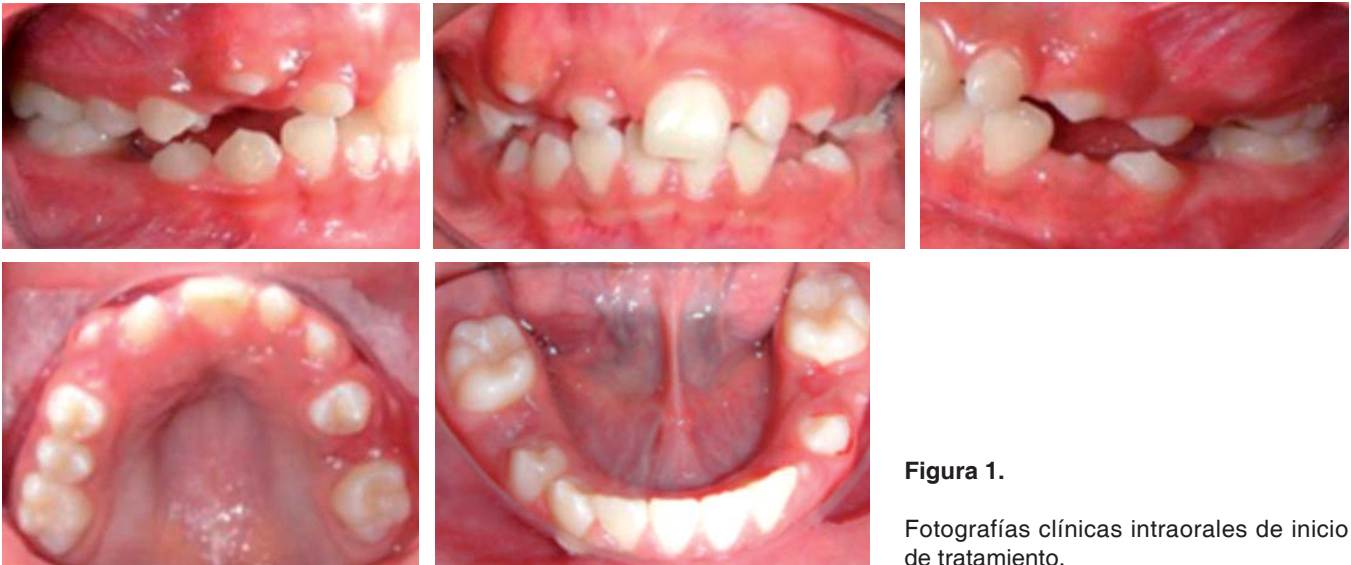

Figura 1.

Fotografías clínicas intraorales de inicio de tratamiento.

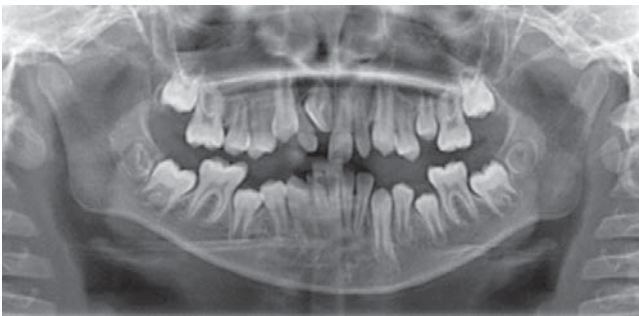

Figura 2. Ortopantomografía que muestra retención del incisivo central superior derecho y microdoncia de incisivos laterales superiores.

del complejo estomatognático que nos llevarán a obtener éxito en los tratamientos dentales.

MATERIAL Y MÉTODOS

El paciente asistió a la Clínica de Ortodoncia de DEPEI refiriendo que tenía un diente retenido. Este reporte presenta un paciente masculino de 13 años de edad con microdoncia de los incisivos laterales superiores y retención del incisivo central superior derecho.

Para la elaboración del diagnóstico, se utilizaron diversos auxiliares de diagnóstico: modelos de estudio, fotos extra e intraorales, radiografías: lateral de cráneo, panorámicas, periapicales, oclusales y una radiografía carpal.

El tratamiento interdisciplinario comenzó en la clínica de ortodoncia diagnosticando al paciente en clase

II esquelético por protrusión maxilar con tendencia de crecimiento vertical. Microdoncia bilateral de los incisivos laterales superiores y retención del incisivo central superior derecho.

Se colocó aparatología fija de brackets de la técnica Roth slot 0.022" de la marca GAC® comenzando un arco NiTi 0.014" de la misma marca para la nivelación. Posteriormente se remitió a la clínica de periodoncia donde se llevó a cabo la exposición quirúrgica del incisivo retenido, levantando un colgajo de espesor total con bisturí del número 5 y se realizó osteotomía con cinceles. En el proceso quirúrgico se colocó un botón adherido al diente con resina de la marca Ivoclar Heliolit Orthodontic. Se suturó con seda 000.

La tracción del diente se llevó a cabo con uso de elásticos y cadenas a un arco accesorio de acero calibre 0.028". Se continuó el tratamiento ortodóncico con la secuencia de arcos convencional de la técnica Roth 0.022": arco NiTi 0.016", NiTi 0.016" x 0.022", acero 0.017" x 0.025", NiTi 0.19" x 0.025" y acero 0.019" x 0.025" de la marca Ah Kim Pech®.

Para el control del crecimiento vertical se utilizó un arco extraoral con tracción alta de la marca Ah Kim Pech®, así como los demás accesorios (módulos elásticos, cadenas elásticas, ligadura metálica, resortes abiertos).

Una vez establecida una correcta guía anterior, guía canina y un buen asentamiento oclusal posterior, se realizó nuevamente la interconsulta a la clínica de prótesis donde se llevó a cabo un encerado diagnóstico para la elaboración de coronas de cerómeros de la marca Ivoclar en los incisivos laterales superiores que presentaron microdoncia.

Se retiró la aparatología y se colocaron retenedores: en la parte inferior se colocó una placa Hawley, en la parte superior se elaboró un retenedor provisional de acetato calibre 0.040" rígido.

Una vez retirada la aparatología, se prepararon los incisivos laterales superiores con un ligero desgaste para realizar un desgaste en el cuello del diente con una fresa troncocónica. Se tomó impresión con silicona. Se elaboraron las coronas de cerómeros; se cementaron con una resina de fotopolimerización dual de la marca Ivoclar y se realizó ajuste oclusal.

En la clínica de ortodoncia se colocó un retenedor final con alambre 0.032" y acrílico en forma de placa Hawley y arco circunferencial.

Se tomaron radiografías finales: ortopantomografía y lateral de cráneo; modelos de estudio y fotografías extra e intraorales.

RESULTADOS

El tratamiento multidisciplinario del paciente fue dividido en tres fases: fase 1, consistió en la cirugía periodontal para la exposición del incisivo central superior que se encontraba retenido (*Figura 3*); fase 2, en la que se llevó a cabo la tracción del incisivo retenido con elásticos y arcos accesorios, así como llevar los dientes a una posición adecuada para establecer un buen asentamiento oclusal así como la guía anterior (*Figura 4*); y una fase 3, donde se le realizarán preparaciones en los dientes con microdoncia para colocarse coronas de cerómeros (*Figura 5*).^{14,15}

El tiempo aproximado de rehabilitación fue de dos semanas en el área de periodoncia, 24 meses en el Área de Ortodoncia y de un mes en el área de prótesis bucal, dando un total de 25 meses de tratamiento en la rehabilitación integral del paciente con la microdoncia de los incisivos laterales superiores y la retención del incisivo superior derecho (*Figura 6*).^{16,17}

DISCUSIÓN

Para la realización del plan de tratamiento; se buscó en la base de datos del *Journal of Orthodontics*, pacientes tratados con retención de dientes anteriores superiores y alternativas de tratamiento para dientes con microdoncia, cada alteración fue buscada por separado y en combinación.

La retención dentaria es muy frecuente, autores como Johnston, McDonald, Proffit, Sapp, entre otros; aseguran que el canino superior derecho es el órgano dentario que más frecuentemente se retiene en el maxilar;^{1,13,14} sin embargo, otros autores como Tanaka, Figueredo, Vermette se suman a estos autores al decir que el incisivo central superior derecho es el menos frecuente de retención.^{9,10,15} Esto puede deberse a diferentes alteraciones en el crecimiento del maxilar, desviación de la vía de erupción por presencia de órganos supernumerarios, pérdida prematura del órgano dental temporal así como algún traumatismo.

En el caso clínico presentado y considerando la historia clínica, podemos saber que la retención dentaria posiblemente se debió a una pérdida prematura del

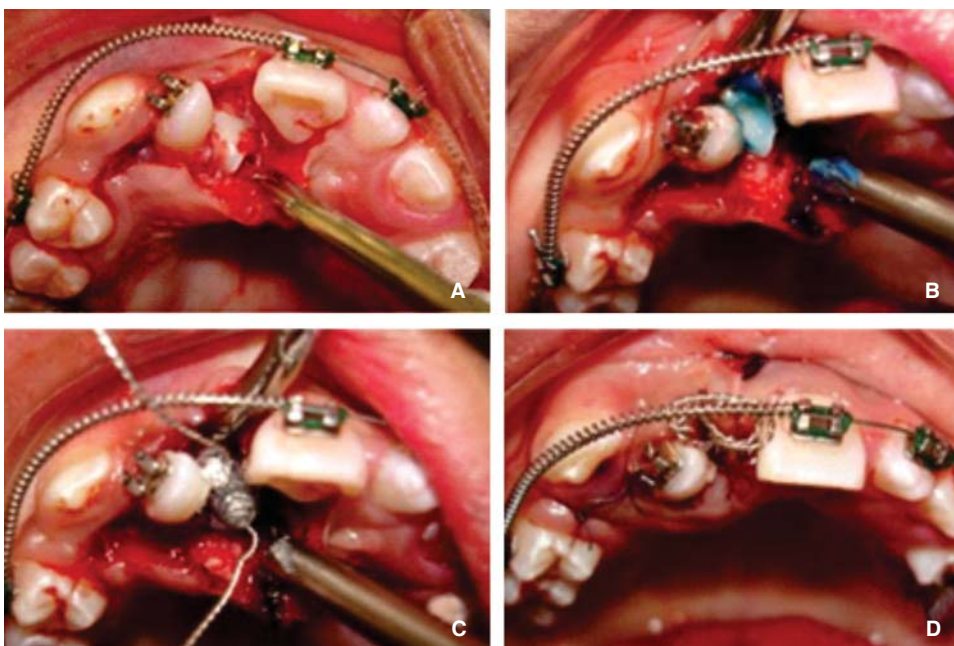


Figura 3.

Cirugía periodontal. **A)** Se levanta colgajo. **B)** Se acondiciona diente con grabado ácido. **C)** Colocación y polimerizado de botón para tracción. **D)** Se reposiciona el colgajo.

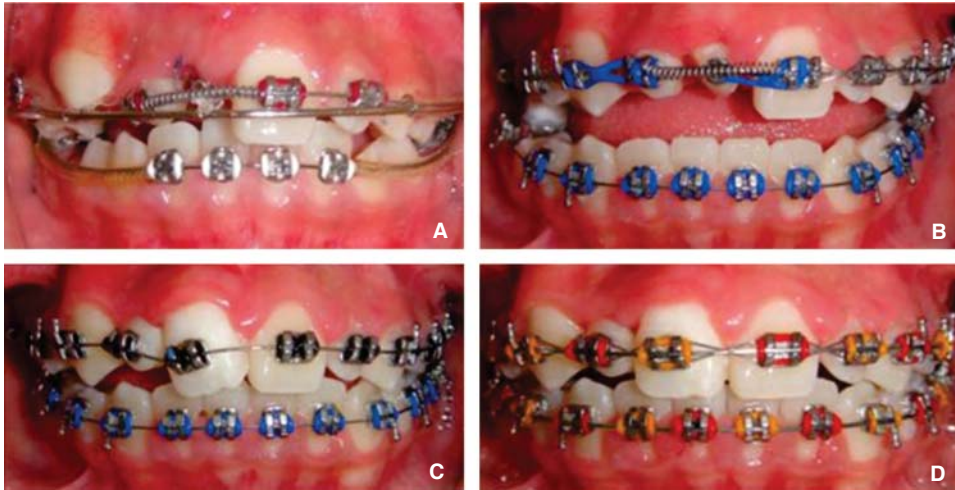


Figura 4.

Colocación de accesorios para tracción de diente retenido. **A)** Arco accesorio 0.032" de acero. **B)** Colocación de topes oclusales para no general interferencia oclusal. **C)** Colocación de bracket en el diente para su correcta nivelación. **D)** Diente en su posición final.

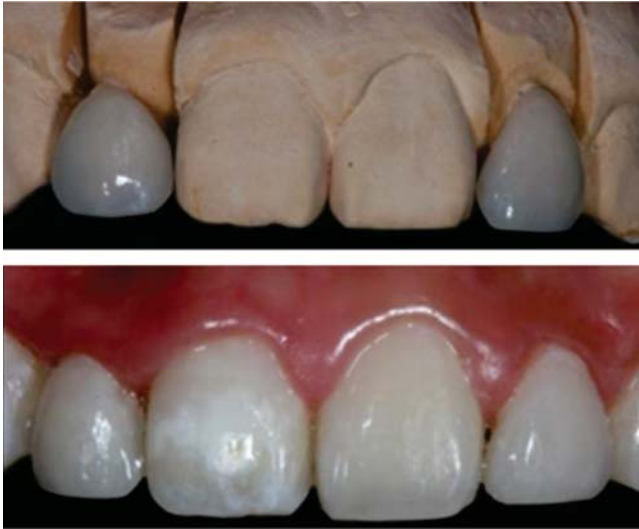

Figura 5. Cementación de carillas de cerámico.

órgano dental temporal, que originó la mesialización de los otros órganos dentarios, ya que al perder un diente a edad temprana, se afecta la vía de erupción del órgano permanente.

En cuanto a la alternativa de tratamiento para la retención dentaria; es el tratamiento quirúrgico, ya sea para la exposición del órgano retenido y posterior extracción o si es posible traccionarlo con diferentes materiales o aditamentos para llevarlo al arco dentario. Los aditamentos de tracción pueden ir de los más simple a lo más complejo, ayudándonos de materiales como hilos elásticos, ligadura metálica, cadenas elásticas entre muchos otros más. En el paciente se decidió la exposición quirúrgica en la clínica de periodoncia y colocación de un botón bondeable para realizar la tracción con ayuda de hilo elástico, ya que el órgano

dentario no requería mucha fuerza al traccionarlo y el diente continuo estaba interfiriendo en dicha tracción por lo que primero teníamos que abrir espacio.

En cuanto al tratamiento de la microdoncia, fue tratado con fines de estabilidad oclusal y estéticos. Era necesaria la rehabilitación ya sea con carillas o coronas en los dientes con microdoncia, ya que al distalar caninos para lograr una guía canina adecuada, se formaban diastemas en la zona anterior, por lo que era necesaria la colocación de dichas prótesis en los dientes con microdoncia. En este caso se decidió hacer restauraciones provisionales pero altamente estéticas, de buena estabilidad dimensional, así como resistentes a las cargas masticatorias.

No existen reportes enfocados al área ortodóncica de tratamientos combinados para retención dental y microdoncia, por lo que las fases de tratamiento fueron establecidas en tres: fase 1 cirugía periodontal; fase 2 tratamiento ortodóncico para traccionar el diente retenido y establecer guía canina, asentamiento oclusal, así como sobremordida horizontal y vertical adecuada; y una fase 3 rehabilitación protésica al retirar la aparatología.

CONCLUSIÓN

Un correcto diagnóstico nos permitirá realizar un trabajo interdisciplinario de mayor calidad, con la finalidad de llevar a cabo un tratamiento más preciso de acuerdo con las características y necesidades que presenta el paciente con el fin de obtener los mejores resultados estéticos, funcionales, de salud periodontal y articular.

La interconsulta se debe llevar a cabo antes de iniciar cualquier tipo de tratamiento, de esta manera podremos evaluar la mejor terapéutica así como ofrecer diversas alternativas de tratamiento al paciente.

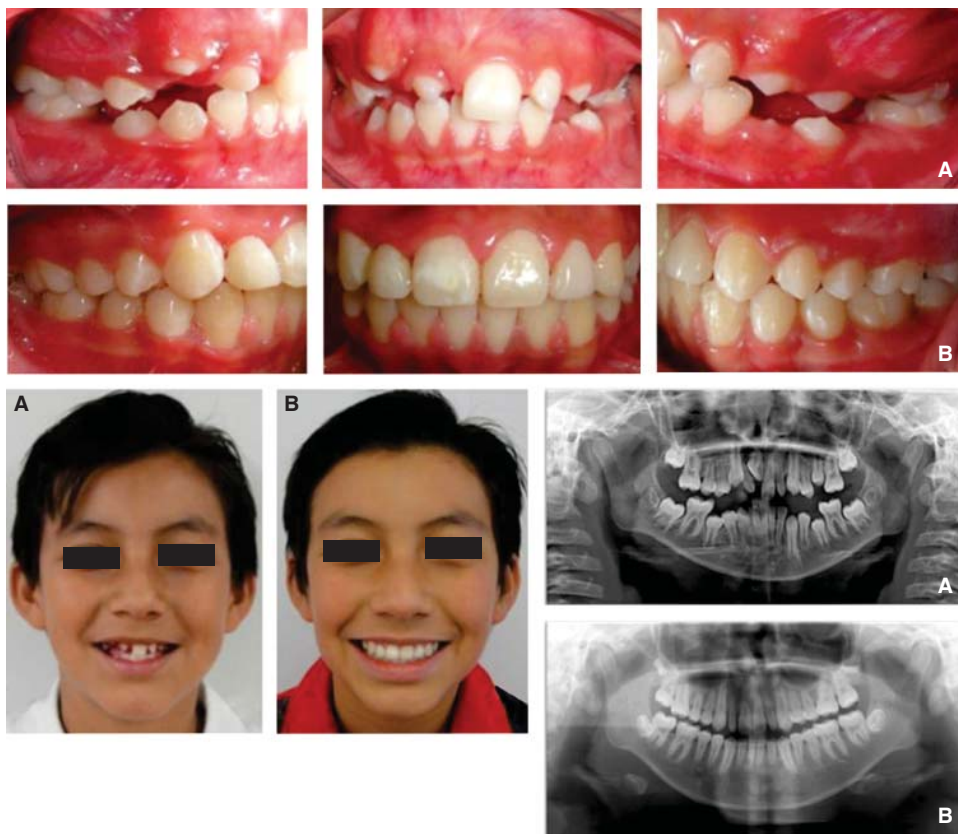


Figura 6.

Fotografías comparativas. A) Inicial. B) Final.

El trabajo interdisciplinario de las áreas odontológicas como lo son la ortodoncia, periodoncia y prótesis bucal, se convierte en una combinación óptima para la rehabilitación integral de pacientes que presentan problemas esqueléticos, dentales, articulares, estéticos así como funcionales.

REFERENCIAS

- Schulze C. *Anomalías en el desarrollo de los dientes y maxilares*. Patología oral. 6ta edición. Editorial Goldman HM-Salvat. Madrid. 1973.
- Sapp JP, Eversole LR, Wysocki GP. *Patología oral y maxilofacial contemporánea*. Editorial Harcourt. 1998.
- Eversole L. *Patología bucal*. Editorial Médica Panamericana. Buenos Aires-Argentina. 1983.
- Gregoret J cols. *El tratamiento ortodóncico con arco recto*. Editorial NM. Madrid. 2003.
- Rakosi T, Jonas I. *Atlas de ortopedia maxila*. Editorial Masson. España. 1992.
- De Figuereido L, Ferelle A. *Odontología para el bebé*. Editorial Artes Medica Ltda. 2000.
- Gibilisco J. *Diagnóstico radiológico en Odontología*. 5ta Edición. México Interamericana. 1987.
- García P BL, Bocanegra SI, Ovalle JW. Alteración en el desarrollo de los dientes en Irapuato y Salamanca. *Revista ADM*. 1997; 54 (5): 305-308.
- Figueredo A, Oliveros J. *Anomalías dentarias y su relación con genética. Trabajo de ascenso*. Facultad de Odontología. Universidad de Carabobo. Valencia-Venezuela. 1993.
- Vermette M, Kokich V, Kennedy D. Uncovering maxillary labial impactions. Apically positioned flap versus closed eruption. *Angle Orthod*. 1995; 65: 23-34.
- Ngantung V, Nanda RS, Bowman SJ. Post treatment evaluation of the distal jet appliance. *Am J Orthod Dentofacial Orthop*. 2001; 120 (2): 178-185.
- Firouz M, Zernik J, Nanda R. Dental and orthopedic effects of high-pull headgear in treatment of Class II, Division 1 malocclusion. *Am J Orthod Dentofacial Orthop*. 1992; 102 (3): 197-205.
- Johnston WD. Treatment of palatally impacted canine teeth. *Am J Orthod*. 1969; 56 (6): 589-596.
- McDonald F, Yap WL. The surgical exposure and application of direct traction of unerupted teeth. *Am J Orthod*. 1986; 89 (4): 331-340.
- Tanaka E, Kawazoe A, Nakamura S, Ito G, Hirose N, Tanne Y et al. An adolescent patient with multiple impacted teeth. Case report. *Angle Orthod*. 2008; 78 (6): 1110-1118.
- Weiss B, Jacobs B, Stephen R. *A surgico-orthodontic approach to the treatment of unerupted teeth*. The Archives of Orthodontics, Newark-New Jersey; vol. 1: 10-23.
- Shapira Y, Kuflinec MM. Intrabony migration of impacted teeth. *Angle Orthod*. 2003; 73 (6): 738-743.

Dirección para correspondencia:
Silvia Tavira Fernández
 E-mail: tavira2030@hotmail.com