



Uso del péndulo para distalización de molares: reporte de un caso

Use of pendulum for molar distalization: Case report

Ismael Villa Díaz,* Lizie Díaz Yáñez,* Mario Katagiri Katagiri§

RESUMEN

El tratamiento de las relaciones clase II ligeras o moderadas se puede llevar a cabo sin la necesidad de extracciones de órganos dentarios siempre y cuando el diagnóstico sea correcto. La distalización de los molares para tratar de conseguir relaciones Clase I molares y caninas disminuyendo la necesidad de realizar exodoncias, es cada día más frecuente, los avances en biomateriales y los cambios conceptuales relacionados a la rigidez de las mecánicas han hecho posible que en los últimos años, muchos autores hayan diseñado técnicas diferentes para tratar de alcanzar estas metas.

Palabras clave: Péndulo, distalización molar.

Key words: Pendulum appliance, molar distalization.

ABSTRACT

Treatment of mild or moderate Class II relationships can be possible without extraction of bicuspids with a correct diagnosis. Distalization of upper molars may be used for obtaining a correct Class I relationship between molars and cuspids without bicuspid extractions. Currently, this treatment has become more frequent mainly due to new biomaterials and conceptual changes in mechanical forces. Many authors have designed different appliances to achieve this goals.

INTRODUCCIÓN

El aparato denominado *péndulo* fue descrito en 1992 por el Dr. James Hilgers como un aparato tendiente a corregir ciertas maloclusiones con una ayuda mínima del paciente. Desde su introducción, el péndulo ha sufrido numerosos cambios para hacerlo más confortable al paciente, facilitando su colocación y activación, simplificando el diseño, aumentando su estabilidad y aumentando su capacidad de respuesta.

Una opción para crear espacio o corregir las relaciones clase II en el arco maxilar es mover en forma distal los molares. El uso de aparatos intraorales se ha desarrollado desde los años 80,¹ como una alternativa a los aparatos extraorales²⁻⁶ y removibles.⁷⁻⁹

La indicación o contraindicación de la distalización de los molares está dada por las características propias del paciente y el grado de intensidad de movimiento que necesitemos realizar, es importante tener en cuenta que por sus características propias, la apertura de la boca se realiza sobre el eje condilar, por lo que en este sentido si precisamos distalizar uno o varios molares debemos tomar en cuenta estos efectos:

- Hace rotar la mandíbula hacia abajo y hacia atrás, en el sentido de las manecillas del reloj.

- Incrementa el ángulo de la convexidad facial.
- Incrementa la altura facial anterior, en especial el tercio inferior.
- Incrementa el ángulo del plano mandibular con respecto a la base del cráneo.

Estos efectos pueden ser sumamente favorables en aquellos pacientes con mordida profunda, pero contraproducente en los pacientes con mordida abierta, por lo que éstos han de ser los factores a tomar en cuenta en la distalización, el biotipo facial y las características cefalométricas del paciente son muy importantes, ya que es más probable que podamos producir una mordida abierta en un paciente dolicofacial con un ángulo goniaco abierto que en un paciente braquifacial con un ángulo goniaco cerrado, el cuidadoso estudio de las características y las tendencias de crecimiento en pacientes jóvenes ha de ser tomada en cuenta al planificar el caso.

* Egresado.

§ Profesor.

Especialidad de Ortodoncia, DEPeI, FO UNAM.

Este artículo puede ser consultado en versión completa en <http://www.medigraphic.com/ortodoncia>

Las indicaciones para realizar la distalización unilateral o bilateral de los molares son muy específicas:¹⁰

- Clase I con apiñamiento ligero y/o protrusión no severa.

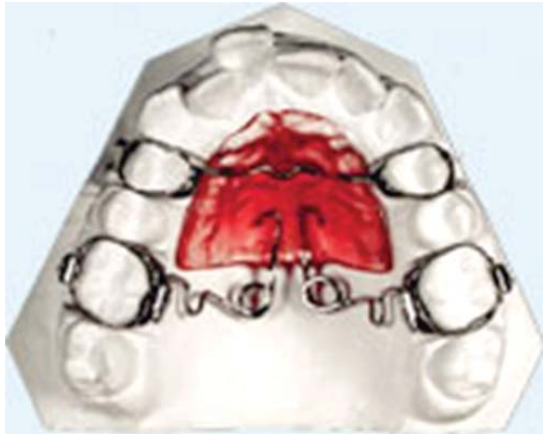

Figura 1. Péndulo de Hilgers.

- Clase II dentaria, debido a mesialización del molar superior por pérdida de espacio ya sea, por la pérdida prematura del segundo molar temporal o por pérdida de anclaje durante alguna fase del tratamiento.
- Cuando se decide la extracción del segundo molar permanente, ya sea por caries o por otra causa, teniendo apiñamiento anterior y/o caninos ectópicos.¹⁰

El ortodoncista depende del uso de los aparatos tradicionalmente utilizados para la distalización de molares, éste es el motivo por el cual se opta por el uso de aparatos intraorales donde no se depende de la cooperación del paciente.¹¹⁻¹³

En años recientes se ha enfocado el interés en el péndulo de Hilgers y sus variantes (*Figura 1*).¹⁴⁻¹⁹

El objetivo de este aparato es llevar en cuerpo los dientes minimizando el riesgo de resorción radicular. El problema fundamental al activar el péndulo es el insertar las barras en las cajas linguales de los mo-



Figura 2.

A-C. Fotos iniciales. **D-F.** Fotos finales.

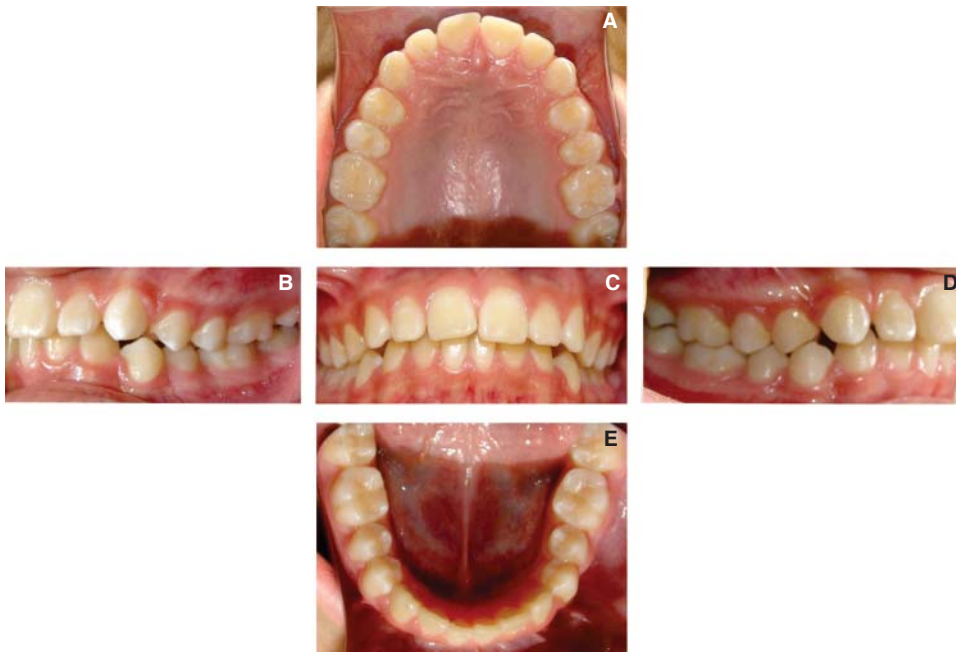


Figura 3 A-E.

Registros intraorales iniciales.

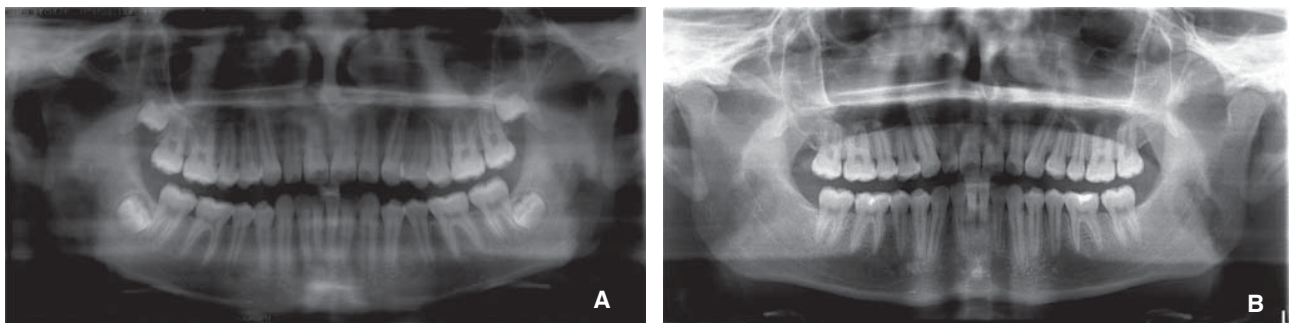


Figura 4. A. Ortopantomografía inicial. B. Ortopantomografía final.

Cuadro I. Datos cefalométricos.

Análisis de la UNAM			
	Norma	Inicio	Final
SNA	82° ± 3.5°	81°	81°
SNB	79° ± 4°	78°	79°
ANB	3° ± 2°	3°	2°
Ángulo facial	88° ± 4°	83°	89°
Ángulo de la convexidad	5° ± 5°	7°	6°
Ángulo Go-Gn-FH	24° ± 5°	24°	28°
Suma ángulo S-Ar-Go	394° ± 7°	387°	384°
Ángulo goniaco	119° ± 7°	110°	106°
Dirección de crecimiento	66% ± 6%	68%	70%
Ángulo 1 SN	105° ± 7°	116°	114°
Ángulo 1 Go-Gn	97° ± 7°	98°	98°
Ángulo interincisal	125° ± 10°	117°	114°
Labio superior	-3 mm ± 2	-3	-3
Labio inferior	1 mm ± 3	-2	-3

lares, los molares se moverán dentro de un radio resultado de la dirección de la fuerza de los resortes de TMA.

El objetivo de este trabajo es enfocar al ortodoncista en una opción de tratamiento para las discrepancias clase II molares leves o moderadas en las cuales la extracción de órganos dentarios no es la opción.

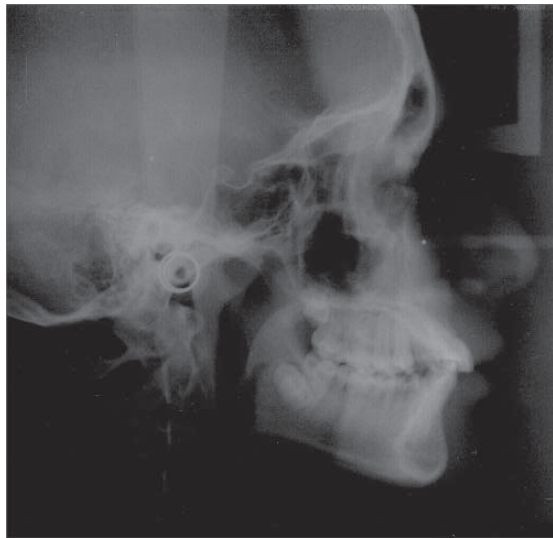

Figura 5. Cefalometría inicial.

CASO CLÍNICO

Paciente masculino de 13 años de edad, el cual acude a consulta al Departamento de Ortodoncia de la DEPeI de la Facultad de Odontología.

Facialmente es un paciente mesofacial, perfil convexo, ligera giba nasal y competencia labial (Figura 2 A-C).

Al análisis intraoral presenta clase I molar y clase II canina derecha, clase I molar y clase I canina izquierda en dentición permanente, sobremordida horizontal de 5 mm, sobremordida vertical de 4 mm y una discrepancia óseo dentaria de -4 mm en la arcada inferior y -1 mm en la arcada superior, líneas medias superior e inferior no coinciden, apiñamiento ligero la arcada superior e inferior (Figura 3 A-E).

Radiográficamente, en la ortopantomografía presenta 28 piezas dentales erupcionadas, 4 piezas dentales retenidas (18, 28, 38 y 48) y una relación corona-raíz de 1 a 3 (Figura 4).

Cefalométricamente se diagnostica como clase I, incisivo superior protruido y proinclinado, cóndilo posicionado hacia atrás, mentón poco prominente, crecimiento CCW (Cuadro 1 y Figura 5).

Los objetivos a conseguir con el plan de tratamiento son: conservar el perfil, mantener clase I molar y obtener clase I canina bilateral, corregir sobremordida vertical y horizontal, eliminar giroversiones y centrar línea media.

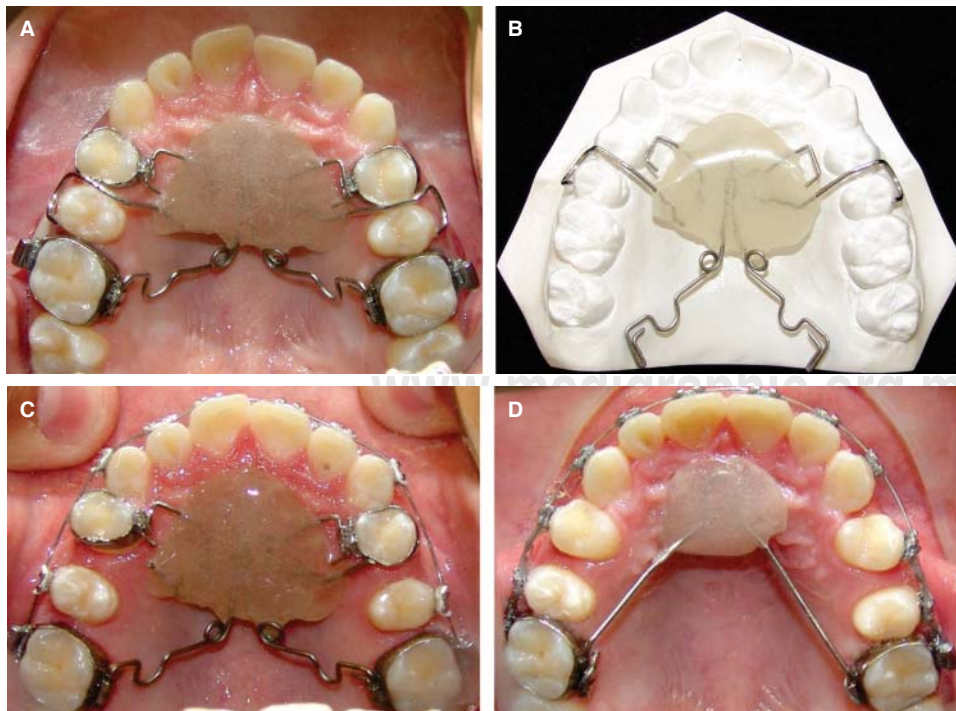


Figura 6 A-D.

Distalización de molares con péndulo modificado por el Dr. Mario Katagiri, Lizie Díaz e Ismael Villa, el cual consiste en bandas en los primeros premolares con un bracket soldado en palatino en el cual se introduce un alambre de acero 0.017" x 0.025", retenedores circunferenciales en los segundos premolares y resortes TMA en cajas linguales en primer molar superior.

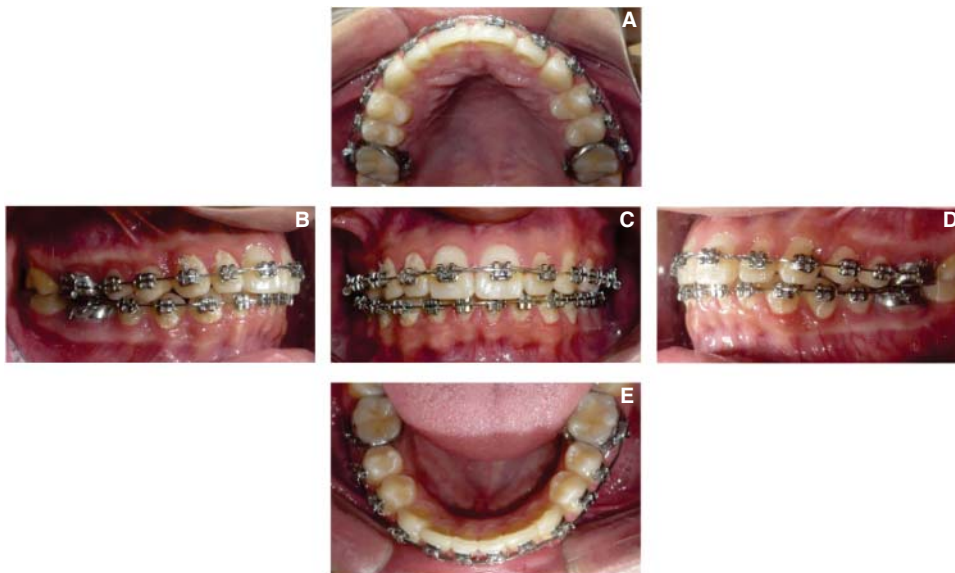


Figura 7 A-E.

Clase I molar derecha e izquierda, clase I canina derecha e izquierda, líneas medias centradas.

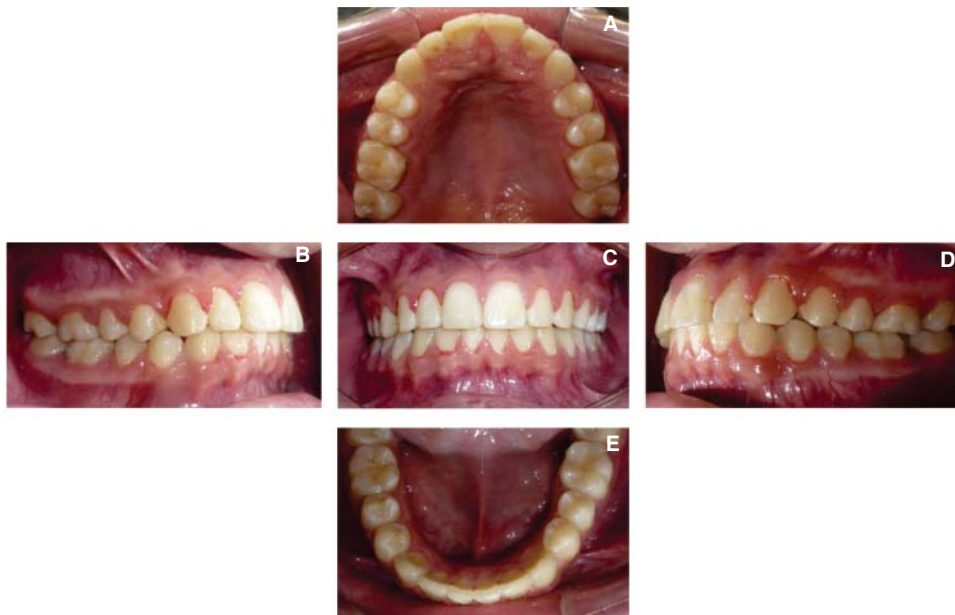

Figura 8 A-E.

Clase I molar derecha e izquierda, clase I canina derecha e izquierda, líneas medias centradas.

De acuerdo con el diagnóstico obtenido y a los objetivos planeados, el plan de tratamiento a realizar es: distalización de molares superiores con péndulo (*Figura 6 A-C*), colocación de anclaje: botón de nanche (*Figura 6 D*). Sin extracciones, técnica Edgewise 0.017" x 0.025".

Fase I: Alineación y nivelación 0.016" ss.

Fase II: Corrección de líneas medias (*Figura 7 C*).

Fase III: Reposicionamiento de brackets y terminado (*Figura 7*).

Retención: Placa Hawley superior e inferior.

Se retira la aparatología con clase I molar y canina, líneas medias centradas (*Figura 8 A-E*).

Al finalizar el caso se colocaron retenedores Hawley superior e inferior (*Figura 9*), en lo cual se observa la distalización del molar superior en cuerpo, retroinclinación de los incisivos superiores e inferiores y rotación de la mandíbula en sentido de las manecillas del reloj (*Figura 10*).

TRATAMIENTO

Los resultados encontrados en este paciente nos sugieren que el péndulo es efectivo en la distalización

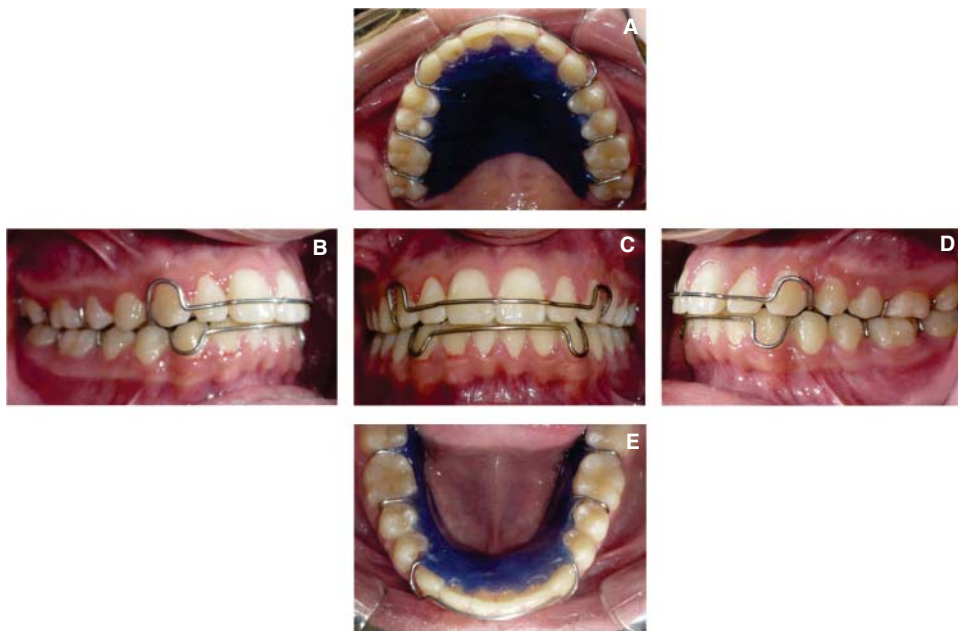


Figura 9.
Retención

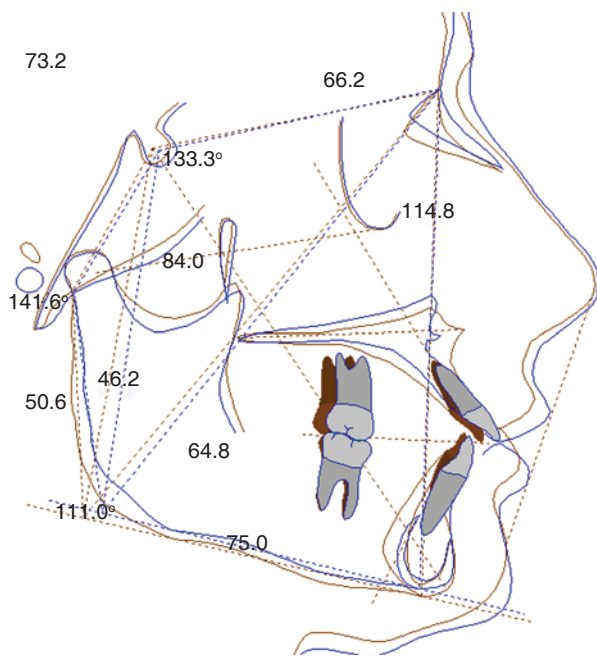


Figura 10. Sobreimposición del trazado inicial (azul) y el trazado final (café). Imagen a color en www.medigraphic.com/ortodoncia

de primeros molares superiores con una distancia de 1 mm por mes usando una fuerza de 200 a 250 gramos, en este caso se utilizó por cuatro meses para obtener un poco de sobrecorrección de la clase molar. La alineación y nivelación de las arcadas dentarias se obtienen con arcos de NiTi redondos y posteriormente se utilizan arcos redondos de acero inoxidable,

el cierre de espacios junto con las líneas medias se lograron con ansas de contracción. Por último, se colocaron arcos ideales para dar los movimientos de segundo y tercer orden correspondiente de cada diente para dar una correcta oclusión, dándonos un tiempo de tratamiento final de tres años y ocho meses.

DISCUSIÓN

Los resultados obtenidos en este caso clínico sugieren que esta modificación de péndulo es más fácil de colocar y quitar de la boca en comparación con el péndulo original que está soldado a bandas en los premolares; la modificación presentada tiene los brazos que entran en los brackets, dando como resultado un tiempo menor en el sillón dental para la activación del mismo y es efectiva en la distalización de primeros molares maxilares con una distancia de 1 mm por mes.

Byloff y Darendeliler¹ reportan que el péndulo realiza un movimiento de 1.02 mm (\pm 0.68 mm) por mes con una fuerza inicial de 200 a 250 g^{14,18,19} demostrando que es un aparato más efectivo en comparación con lo presentado por otros autores que reportan que el uso de tracción cervical con una fuerza de 250 g de cada lado distaliza los molares en 9 a 12 meses^{2,4} y utilizando una fuerza de 680 a 770 g de cada lado en seis meses.⁴ En el uso de tracción combinada, *high pull* y tracción cervical, con una fuerza de 1,135 a 1,360 g por lado, esto sucede en un periodo de seis meses dependiendo de la cooperación del paciente.¹¹

Se debe de tomar en cuenta que la tracción cervical causa más cambios esqueléticos²⁻⁴ y los cambios con el péndulo son mínimos o nulos^{1,10,15,16,18} por el movimiento de intrusión que resulta,^{1,16,18} siendo así una buena opción para el uso clínico.

CONCLUSIONES

El uso del péndulo es un método rápido y efectivo de tratar maloclusiones clase II leves o moderadas mediante la distalización de molares superiores con anclaje dentario evitando extracciones de órganos dentarios.

Por la metodología que se ocupó en este caso, se observó que el movimiento de los molares fue en cuerpo pero también existió una leve proyección de los dientes anteriores la cual se controló en su momento cuando se cerraron los espacios remanentes, con los cuales se pudieron cumplir todos los objetivos planteados.

REFERENCIAS

1. Byloff FK, Darendeliler MA. Distal molar movement using a pendulum appliance: Part 1. *Angle Orthod.* 1997; 67 (4): 249-260.
2. Kloehn SJ. Evaluation of cervical traction of the maxilla and maxillary first permanent molar. *Angle Orthod.* 1961; 31: 91-104.
3. Bass NM. The use of extra-oral traction in current orthodontics. *Orthodontist.* 1970; 2 (1): 11-15.
4. Mitani H, Brodie AG. Three plane analysis of tooth movement grow and angular changes with cervical traction. *Angle Ortho.* 1970; 40: 80-94.
5. Wieslander L. The effect of force on craniofacial development. *Am J Orthod.* 1974; 65 (5): 531-538.
6. Baumrind S. Quantitative analysis of the orthodontic and orthopedic effects of maxillary traction. *Am J Orthod.* 1983; 84 (5): 384-398.
7. Quirós OJ. *Ortodoncia nueva generación.* Venezuela, Editorial AMOLCA, 2003. pp. 169-216.
8. Testa M. *Técnicas ortodónticas. Guía para la construcción y utilización de dispositivos terapéuticos.* Colombia, Editorial AMOLCA, 2005. pp. 114-126.
9. Marin MG. Distalización de molares. Diferentes métodos. *Rev Cubana Orthod.* 2001; 16 (2): 102-107.
10. Keim RG, Berkman C. Intra-arch maxillary molar distalization appliances for class II correction. *J Clin Orthod.* 2004; 38 (9): 505-511.
11. Clemmer EJ, Hayes EW. Patient cooperation in wearing orthodontic headgear. *Am J Orthod.* 1979; 75 (5): 517-524.
12. El-Mangoury NH. Orthodontic cooperation. *Am J Orthod.* 1981; 80 (6): 604-622.
13. Egolf RJ, BeGole EA, Upshaw HS. Factors associated with orthodontic patient compliance with intraoral elastic and headgear wear. *Am J Orthod Dentofacial Orthop.* 1990; 97 (4): 336-348.
14. Hilgers JJ. The pendulum appliance for class II non-compliance therapy. *J Clin Orthod.* 1992; 26 (11): 706-714.
15. Snodgrass DJ. A fixed appliance for maxillary expansion, molar rotation, and molar distalization. *J Clin Orthod.* 1996; 30 (3): 156-159.
16. Ghosh J, Nanda RS. Evaluation of an intraoral maxillary molar distalization technique. *Am J Orthod Dentofacial Orthop.* 1996; 110 (6): 639-646.
17. Favero F. *Lingual orthodontics in pediatric patients.* In: Romano R, ed. *Lingual orthodontics.* London, UK: BC Decker; 1998. pp. 127-134.
18. Scuzzo G, Pisani F, Takemoto K. Maxillary molar distalisation with a modified pendulum appliance. *J Clin Orthod.* 1999; 33 (11): 645-650.
19. Kinzinger G, Fuhrmann R, Gross U, Diedrich P. Modified pendulum appliance including distal screw and uprighting activation for non-compliance therapy of Class II malocclusion in children and adolescents. *J Orofac Orthop.* 2000; 61 (3): 175-190.

Dirección para correspondencia:
Ismael Villa Díaz
 E-mail: ismael_villa@ymail.com