



La correlación entre el análisis cervical y carpal de maduración ósea en niños y niñas mexicanos de 9 a 16 años del Hospital Infantil de México «Federico Gómez»

Correlation between cervical and hand-wrist analysis for skeletal maturation in Mexican boys and girls of the children's General Hospital of Mexico «Federico Gómez»

Alejandro Morales De Fuentes,* Joaquín Canseco López,[§] Joaquín Federico Canseco Jiménez,^{||} Vicente Cuairán Ruidíaz,^{||} Rosa María Díaz Romero**

RESUMEN

Las radiografías de mano-muñeca han sido usadas para conocer las variaciones de maduración ósea, de muchas formas y por muchos investigadores; así también, para valorar la maduración esquelética y la posible relación con el crecimiento facial se ha usado la morfología de las vértebras cervicales. El objetivo del presente artículo fue determinar la correlación existente entre los estadios de crecimiento en los análisis cervical y carpal de maduración ósea en niños y niñas mexicanos de 9 a 16 años del Hospital Infantil de México «Federico Gómez» en el 2011. **Metodología:** Se examinaron radiografías lateral de cráneo y carpales de 194 expedientes del Servicio de Ortodoncia del Hospital Infantil de México «Federico Gómez» entre las edades de 9 a 16 años. Los criterios de exclusión fueron: pacientes sindrómicos con involucración craneofacial, trastornos en el crecimiento, trastornos metabólicos que afecten el crecimiento. Se analizaron los valores obtenidos de maduración ósea de ambos análisis a través del programa SPSS v.17.0 (*Statistical Package for the Social Sciences*), utilizando la prueba de Spearman para estudiar la correlación de los dos análisis. **Resultados:** Se encontró una alta correlación de 0.89 entre el análisis carpal de Fishman y el análisis cervical de Lamparski. De este modo, también se halló que la mayor correlación por edad fue a los 9 años con 0.94, así como la correlación menor por edad fue a los 16 años con 0.68. El promedio de edad que se obtuvo fue de 12.7 años. **Conclusiones:** La radiografía lateral de cráneo es un valioso auxiliar para predecir el pico de crecimiento. En algunos casos puede no ser necesario tomar una radiografía carpal y puede ser suficiente la información de las vértebras para establecer el estadio de maduración ósea.

ABSTRACT

Hand-wrist radiographs have been used to determine the variations of skeletal maturation by many researchers. The morphology of cervical vertebrae has been used to assess skeletal maturation and its possible relationship with facial growth. The aim of the following article was to determine the correlation between the growth stages in the cervical and hand-wrist bone maturation analysis in Mexican boys and girls ages 9 to 16 years at the Children's Hospital of Mexico «Federico Gomez» during 2011. **Methodology:** Lateral headfilms and hand-wrist radiographs from 194 files of the Orthodontics Department of the Children's Hospital of Mexico «Federico Gomez» were examined. The exclusion criteria were: patients with craniofacial syndromes, growth disorders and metabolic disorders that affected growth. The values obtained for skeletal maturation from both analysis were analyzed through the SPSS v.17.0 (Statistical Package for the Social Sciences) software using the Spearman test to study the correlation between the two analyses. **Results:** A high correlation (0.89) was found between the Fishman's hand-wrist analysis and the Lamparski cervical analysis. It was also found that the largest correlation by age was at the age of 9 (0.94). The smallest correlation by age was at 16 years old (0.68). The average age was 12.7 years. **Conclusions:** Lateral headfilms are a valuable auxiliary to predict the growth spurt. In some cases, it may not be necessary to obtain a hand-wrist radiograph since the information of the vertebrae might be sufficient to determine the skeletal maturation stage.

Palabras clave: Maduración ósea, crecimiento, análisis carpal y cervical.

Key words: Skeletal maturation, growth, cervical and hand-wrist analyses.

* Especialista en Ortodoncia Egresado de la Universidad Tecnológica de México.

§ Docente del Servicio de Ortodoncia del Hospital Infantil de México «Federico Gómez» y de la Universidad Tecnológica de México.

|| Asesor Externo. Jefe del Servicio de Ortodoncia del Hospital Infantil de México «Federico Gómez».

|| Asesor Externo. Jefe del Departamento de Estomatología del Hospital Infantil de México «Federico Gómez».

** Coordinadora de Investigación en la Facultad de Odontología de la Universidad Tecnológica de México.

INTRODUCCIÓN

Cada persona madura en un tiempo individual y es aquí donde el valor de la radiografía de mano-muñeca se demuestra. Las radiografías de mano-muñeca han sido usadas para este propósito de muchas formas y por muchos investigadores.

Los individuos que han demostrado retraso o aceleración en las etapas de maduración exhiben retrasos o aceleraciones comparables al crecimiento óseo y facial.¹

Análisis carpal de Fishman. Sistema de valoración de maduración ósea

La secuencia de las cuatro etapas de osificación (*Cuadro I*) progresa a través de la amplitud de la epífisis en falanges específicas, la osificación del aductor sesamoideo del pulgar, el recubrimiento de la epífisis específica sobre la epífisis, y la fusión de las epífisis específicas y epífisis igual en anchura a la diáfisis.¹

Análisis cervical de Lamparski

Lamparski creó una serie de normas para la maduración vertebral. Reportó que su serie de normas era tan precisa como un indicador de maduración esquelética en el método de mano-muñeca. Subsecuentemente, otros autores han reportado la relación entre CVM (*Cervical Vertebrae Maturation*) y la maduración esquelética como valoración en las radiografías de

mano-muñeca, pero otros han reportado una correlación entre la CVM y el crecimiento mandibular.

El método de CVM ha sido usado como una herramienta para el tiempo del tratamiento ortopédico. Bacceti proporcionó protocolos clínicos para el tratamiento de las maloclusiones en tres dimensiones. Estos protocolos requieren de identificación estricta y precisa de las etapas del CVM para que sea clínicamente aplicable. Si son precisas y reproducibles a nivel clínico, estos protocolos le darán a los clínicos una valiosa y confiable valoración del crecimiento de sus pacientes con una radiografía rutinaria: el cefalograma lateral. Sin embargo, antes de que el uso clínico del método de CVM sea aceptado, su precisión y reproducibilidad debería ser valorado usando métodos que eliminen los inconvenientes en la metodología de los estudios previos.²

Medición

Después de completarse la osificación endocondral, el crecimiento de los cuerpos vertebrales toma lugar por aposición en el periostio. Parece tomar lugar sólo en el frente y los lados. Todd y Pyle, Lanier y Taylor, realizaron mediciones de radiografías laterales de las vértebras cervicales inferiores. Lamparski estudió cambios en el tamaño y la forma de las vértebras cervicales para crear normas de maduración para éstas. Su método fue tomado de Todd y Pyle, Elsber y Dyke, Lanier, Bick y Copel y Hinck.³

METODOLOGÍA

El presente estudio se llevó a cabo durante tres meses en el Hospital Infantil de México «Federico Gómez», en el Departamento de Estomatología y específicamente en el Servicio de Ortodoncia. Las unidades de observación fueron las radiografías carpales y laterales de cráneo. El método de muestreo utilizado fue no probabilístico y se observaron 194 radiografías.

El universo de estudio comprendió pacientes que cumplieran con los siguientes criterios de inclusión: que fueran de ascendencia mexicana, con el expediente en el Hospital Infantil «Federico Gómez», que hayan sido canalizados al Servicio de Ortodoncia para tratamiento, que entraran en un rango de edad de 9 a 16 años y que contaran con radiografías carpales y laterales de cráneo. Los criterios de exclusión fueron: pacientes con síndromes congénitos de involucre craneofacial, con trastornos en el crecimiento (por ejemplo enanismo o gigantismo) o con trastornos metabólicos que afecten al crecimiento (por ejemplo hipotiroidismo o diabetes mellitus).

Cuadro I. Se presentan las cuatro etapas de osificación y los once indicadores de maduración ósea que conforman al análisis carpal de Fishman.

I. Ensanchamientos de las epífisis	
1. SMI	Tercer dedo, falange proximal
2. SMI	Tercer dedo, falange media
3. SMI	Quinto dedo, falange media
II. Osificación	
4. SMI	Aductor sesamoideo
III. Encapsulamiento de las epífisis	
5. SMI	Tercer dedo, falange distal
6. SMI	Tercer dedo, falange media
7. SMI	Quinto dedo, falange media
IV. Fusión de epífisis y diáfisis	
8. SMI	Tercer dedo, falange distal
9. SMI	Tercer dedo, falange proximal
10. SMI	Tercer dedo, falange media
11. SMI	Fusión del radio = Ru

RESULTADOS

La muestra consistió en el análisis de 194 radiografías laterales de cráneo y carpales, utilizando el análisis de Fishman para las radiografías de mano, que comprende 11 indicadores llamados también SMI (*Skeletal Maturational Indicators*). Se empleó el análisis de Lamparski para las radiografías laterales de cráneo, que comprende seis estadios o llamados también CVMI (*Cervical Vertebrae Maturation Index*).

El promedio de la muestra fue de 12.7 años, con una mínima de 9 años y una máxima de 16 años (*Figura 1*). El intervalo que se manejó de 9 a 16 años fue de 7.

El promedio del total de la muestra fue de 12.7 años, correspondiendo con las edades de mayor frecuencia, las cuales fueron 12 y 13 años.

En la prueba de correlación de Spearman hubo una correlación de 0.89 entre el estadio carpal y cervical siendo estadísticamente significativa (*Cuadro II*).

En el análisis de la radiografía carpal el indicador con mayor frecuencia fue de 49 en el MP5 Cap (SMI 7) y la menor frecuencia fue de 1 que es el ensanchamiento PP3 (SMI 1). Así también, se encontró que la mayor cantidad de casos en el indicador de la radiografía carpal fue en MP5 Cap (SMI 7) con 46 casos y la menor cantidad de casos en carpal fue en DP3 Cap (SMI 5) Ru (SMI 11) con 4.

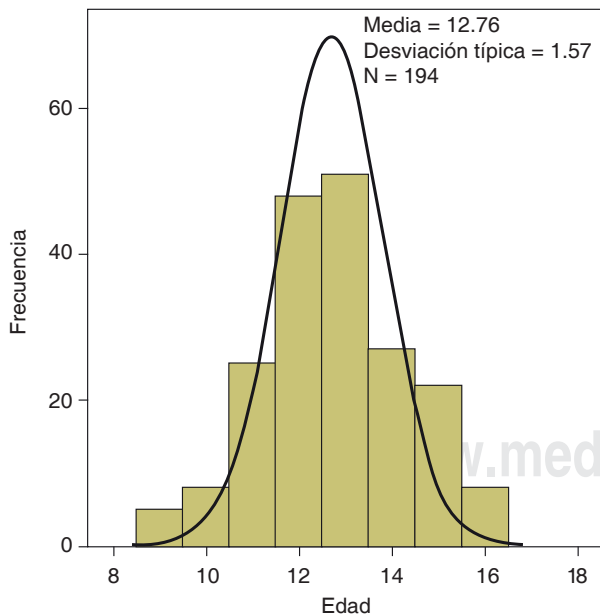


Figura 1. Distribución del paciente de acuerdo con la edad. Se aprecia que las edades con mayor frecuencia se encuentran en la parte central, a los 12 y 13 años, y las de menor frecuencia están en los extremos, así como el intervalo de edad que es de los 9 a 16 años.

Por otro lado, en el análisis de la muestra de la radiografía cervical se obtuvo que la mayor frecuencia en estadios fue de 72 en desaceleración (CVMI 4) y la menor frecuencia fue de 4 en finalización (CVMI 6). La menor cantidad de casos en cervical fue en iniciación (CVMI 1) con 13.

Con base en la prueba mencionada, se halló que la mayor correlación por edad fue a los 9 años con 0.94 (*Cuadro III*), así como la correlación menor por edad fue a los 16 años con 0.68 (*Cuadro IV*). Hay una diferencia marginal a los 10 años de 0.92 y la frecuencia mínima esperada es de 0.25 (*Cuadro V*), así como una diferencia marginal de 0.82 a los 11 años y la frecuencia mínima esperada es de 0.36 (*Cuadro VI*).

En el estudio de la radiografía carpal de los 11 indicadores que se manejan en el análisis de Fishman,

Cuadro II. Análisis de correlaciones Rho de Spearman entre los estadios de maduración ósea.

Estadio	Carpal	Cervical
Carpal		0.896 p < 0.000
Cervical	0.896 p < 0.000	

** La correlación es significativa al nivel 0.01 (bilateral). La correlación que se obtuvo fue de 0.89 entre el estadio carpal y cervical, lo cual nos indica una alta correlación entre estos dos estadios a medida.

Cuadro III. Mayor correlación por edad entre el análisis cervical y carpal.

Estadio	Carpal	Cervical
Carpal		0.949 p < 0.000
Cervical	0.949 p < 0.000	

La mayor correlación por edad fue a los 9 años con 0.9, siendo un valor muy cercano al 1.00 que representaría una correlación total entre el análisis cervical y carpal.

Cuadro IV. Menor correlación por edad entre el análisis cervical carpal.

Estadio	Carpal	Cervical
Carpal		0.681 p < 0.000
Cervical	0.681 p < 0.063	

La menor correlación por edad fue a los 16 años con 0.68, representando al grupo de edad en el que se encontró una menor coincidencia entre el análisis carpal y cervical.

se obtuvo una media de 6.74, siendo el indicador 6 la media (*Cuadro VII*).

En el examen de la radiografía cervical de los seis estadios que se manejan en el análisis de Lamparski, se obtuvo una media de 3.86, siendo el estadio 3 la media (*Cuadro VIII*).

DISCUSIÓN

Se habla de una alta correlación entre los estadios carpales y los indicadores cervicales, obteniendo en la prueba de correlación de Spearman un resultado de 0.89; esto indica una alta correlación entre estos dos

Cuadro V. Diferencia marginal a los 10 años.

	Pruebas de χ^2 ^b		
	Valor	gL	Sig. Asintótica (bilateral)
χ^2 de Pearson	8.000 ^a	4	.092
Razón de verosimilitudes	8.997	4	.061
N de casos válidos	8		

^a 10 casillas (100%) tienen una frecuencia esperada inferior a 5. La frecuencia mínima esperada es 25.

^b Edad = 10.

En la prueba de χ^2 la diferencia marginal a los 10 años es de 0.92 y la frecuencia mínima esperada de 0.25; dado que el valor obtenido de χ^2 es mayor al valor crítico, no hay diferencias significativas.

Cuadro VI. Diferencia marginal a los 11 años.

	Pruebas de χ^2 ^b		
	Valor	gL	Sig. asintótica (bilateral)
χ^2 de Pearson	12.630 ^a	7	.082
Razón de verosimilitudes	15.392	7	.031
N de casos válidos	25		

^a 16 casillas (100%) tienen una frecuencia esperada inferior a 5. La frecuencia mínima esperada es 0.36.

^b Edad = 11.

En la prueba de χ^2 la diferencia marginal es de 0.82 a los 11 años y la frecuencia mínima esperada de 0.36; dado que el valor obtenido de χ^2 es mayor al valor crítico, no hay diferencias significativas.

Cuadro VII. Análisis de Fishman.

		Descriptivos	
Estadio carpal	Media		6.74
	Intervalo de confianza para media al 95%	Límite inferior	6.35
		Límite superior	7.13
		Media recortada al 5%	6.79
	Mediana		7.00
	Varianza		8.079
	Desviación típica		2.845
	Mínimo		1
	Máximo		11
	Rango		10
	Amplitud intercuartil		6
	Curtosis	Asimetrías	
			-0.989

Análisis de Fishman: se obtuvo una media de 6.74, siendo el indicador 6 la media, significando éste el valor promedio que se obtuvo de la muestra de dicho análisis.

Cuadro VIII. Análisis de Lamparski.

Descriptivos				
Estadio cervical	Media		3.86	
	Intervalo de confianza para media al 95%	Límite inferior	3.64	
		Límite superior	4.08	
	Media recortada al 5%		3.80	
	Mediana		4.00	
	Varianza		2.539	
	Desviación típica		1.539	
	Mínimo		1	
	Máximo		10	
	Rango		9	
	Amplitud intercuartil		2	
	Asimetrías		- .690	.169
	Curtosis		2.841	.337

En el análisis de Lamparski, se obtuvo una media de 3.86, de los 6 estadios que componen el análisis, siendo el estadio 3 la media, significando éste el valor promedio que se obtuvo de la muestra de dicho análisis.

estadios a medida que se van acercando al valor de 1.00. Este resultado es útil ya que nos habla de que la radiografía lateral de cráneo puede ser un importante auxiliar en la mayoría de las veces para predecir la cantidad de crecimiento remanente que tiene el paciente para utilizar el tratamiento necesario ya sea ortopédico u ortodóncico y en la mayoría de las veces prescindir de la radiografía carpal.

La correlación encontrada en este estudio corresponde con la de otros autores que han llevado un estudio similar, como Flores-Mir, Burgess (2006),⁴ quienes en población canadiense obtuvieron una correlación de 0.70 y concluyeron que tiene un porcentaje de sólo el 50% para predecir la maduración ósea usando el análisis cervical en vez del carpal; también concluyeron que sólo debe ser utilizado el análisis cervical para fines de investigación y no de forma individual en pacientes. La muestra que utilizaron fue menor, con sólo 79 sujetos.

Es posible afirmar, con base en la correlación mayor obtenida en esta investigación, que el porcentaje para predecir la maduración con el análisis cervical vaya más allá del 50% y no sólo sirva para fines de investigación sino también para observación individual en pacientes.

En otro estudio, Uysal y Ramoglu (2004)⁵ obtuvieron un resultado parecido, con 0.86 del índice de correlación de Spearman, siendo éste realizado en población turca y manejando una muestra mucho mayor, de 503 sujetos. En conjunto con este estudio, es posible decir que entre mayor sea la muestra, es más probable encontrar una correlación mayor entre el análisis carpal y cervical.

En esta investigación realizada, también se encontró por medio de la prueba de Spearman que la correlación menor fue a los 16 años con 0.68 y la mayor a los 9 años de edad en maduración temprana con 0.9, siendo un valor muy cercano al 1.00, lo que representaría una correlación total entre el análisis cervical y carpal. Esto contrasta con los hallazgos encontrados por Flores-Mir, Burgess (2006)⁴ en donde los adolescentes más maduros de la muestra presentaban la mayor correlación que fue de 0.87 y los adolescentes con maduración prematura presentaban una menor correlación de 0.70, utilizaron una muestra menor, de 79 pacientes.

Dentro de las aportaciones halladas en la revisión de la bibliografía, es posible saber con mayor precisión la etapa de maduración ósea en la que se encuentra el paciente prescindiendo de la radiografía carpal, ya que en algunas ocasiones es difícil analizar con precisión la forma exacta de los cuerpos cervicales debido a que puede tener sólo el 62% de exactitud, como concluyen en un estudio Gabriel y Southard (2009).² Abdel-Kader (1998)⁶ sugieren la toma de una radiografía periapical del tercer dedo de la mano, con la ventaja de evitar una exposición adicional de radiación al paciente y siendo muy precisa.

Dentro de las limitantes del estudio, se puede mencionar la calidad de imagen de algunas radiografías debidas probablemente a fallas en el cefalostato o al procesado para su revelado o resguardo, lo que dificultó una observación más precisa.

Dentro de las nuevas líneas de investigación o mejoras que pueden surgir de este trabajo es posible decir que sería conveniente manejar una muestra ma-

yor de pacientes, similar a la utilizada por los autores Uysal y Ramoglu (2004)⁵ de 503 pacientes y complementar junto con los resultados obtenidos de esta investigación que a mayor tamaño de la muestra, hay mayor correlación entre el análisis cervical y carpal. Por otro lado, sería importante comprobar la validez de las observaciones para predecir cuándo el paciente se encuentra en el pico de crecimiento de la maduración ósea, sólo para el análisis cervical de Lamparski a través de la radiografía periapical tomada para el tercer dedo de la mano como sugiere Abdel-Kader (1998),⁶ utilizando una muestra mucho mayor. Es importante la predicción del pico de crecimiento, ya que es la etapa en la cual se puede modificar con mayor facilidad el crecimiento facial a través de aparatos ortopédicos, así como la obtención de los mejores resultados cuando se utiliza esta aparatología ortodóncica.⁷

CONCLUSIONES

Se halló una alta correlación entre el análisis cervical y carpal en población mexicana de pacientes del Hospital Infantil de México «Federico Gómez».

La radiografía lateral de cráneo puede ser un valioso auxiliar para predecir el pico de crecimiento que es muy importante para el tratamiento de ortodoncia y ortopedia maxilofacial; así también, es muy importante que el conocimiento de la etapa de maduración ósea sea parte del diagnóstico en ortodoncia porque marca la diferencia entre un tratamiento ortopédico y de cirugía ortognática.

En algunos casos puede no ser necesario utilizar la radiografía carpal, siempre y cuando se conozca bien el análisis cervical y por tanto no se exponga al paciente a una dosis adicional de radiación.

El análisis cervical puede tener sus limitantes para predecir con exactitud la etapa de maduración ósea en la que se encuentra el paciente debido a que la morfología que presentan las vértebras puede no ser muy precisa en algunos casos, por lo que se puede utilizar la radiografía periapical del tercer dedo de la mano para confirmar.

REFERENCIAS

1. Fishman L. Radiographic evaluation of skeletal maturation: a clinically oriented method based on hand-wrist films. *Angle Orthod.* 1982; 52 (2): 88-112.
2. Gabriel DB. Cervical vertebrae maturation method: poor reproducibility. *Am J Orthod Dentofacial Orthop.* 2009; 136: 478.e1-7.
3. Hassel B, Farman AG. Skeletal maturation evaluation using cervical vertebrae. *Am J Orthod Dentofacial Orthop.* 1995; 107: 58-66.
4. Flores C, Burgess CA, Champney M, Jensen RJ, Pitcher MR, Major PW. Correlation of skeletal maturation stages determined by cervical vertebrae and hand-wrist evaluations. *Angle Orthod.* 2006; 76: 1-5.

5. Uysal T, Sari Z, Ramoglu SI, Basciftci FA. Relationships between dental and skeletal maturity in Turkish subjects. *Angle Orthod.* 2004; 74: 657-664.
6. Abdel-Kader HM. The reliability of dental X-ray film in assessment of MP3 stages of the pubertal growth spurt. *Am J Orthod Dentofacial Orthop.* 1998; 114 (4): 427-429.
7. Baccetti T, Franchi L, McNamara J. The cervical vertebral maturation method for the assessment of optimal treatment timing in dentofacial orthopedics. *Semin Orthod.* 2005; 11: 119-129.

LECTURAS RECOMENDADAS

- Higashida B. *Ciencias de la salud. Capítulo 10: Sistema óseo.* 3a ed. México: Ed. McGraw Hill; 1998: pp. 77-105.
- Quiroz-Gutiérrez F. *Anatomía humana. Tomo I: Osteología.* México: Ed. Porrúa; 1988: pp. 16-207.
- Álvarez J. *Diccionario Mosby de medicina y ciencias de la salud.* 2a edición. Madrid: Doyma Libros; 1995: p. 368.
- Hunter CJ. The correlation of facial growth with body height and skeletal maturation at adolescence. *Angle Orthod.* 1996; 35: 1-5.
- Baccetti T, Franchi L, McNamara JA Jr. The cervical vertebral maturation method for the assessment of optimal treatment timing in dentofacial orthopedics. *Semin Orthod.* 2005; 11: 119-129.
- Chapman S. Ossification of the adductor sesamoid and the adolescent growth spurt. *Angle Orthod.* 1972; 42: 236-245.
- Hassel B, Farman A. Skeletal maturation evaluation using cervical vertebrae. *Am J Orthod Dentofacial Orthop.* 1995; 107: 58-66.
- Baccetti T, Franchi L, McNamara JA Jr. An improved version of the cervical vertebral maturation (CVM) method for the assessment of mandibular growth. *Angle Orthod.* 2002; 72: 316-323.
- Fengshan C, Terada K, Hanada K. A new method of predicting mandibular length increment on the basis of cervical vertebrae. *Angle Orthod.* 2004; 74: 630-634.
- Israel H. Progressive enlargement of the vertebral body as part of the process of human skeletal ageing. *Age Ageing.* 1973; 2: 71-79.
- Cozza P, Baccetti T, Franchi L, DeToffol L, McNamara JA. Mandibular changes produced by functional appliances in class II malocclusion: a systematic review. *Am J Orthod Dentofacial Orthop.* 2006; 129 (5): 599.e1-12.
- Mito T, Sato K, Mitani H. Predicting mandibular growth potential with cervical vertebral bone age. *Am J Orthod Dentofacial Orthop.* 2003; 124: 173-118.
- Declaración de Helsinki de la Asociación Médica Mundial del 2000. [Acceso 19 de octubre de 2006] Disponible en: <http://www.wma.net/s/policy/b3.htm>
- Morihisa O, Feres R, Vasconcelos M, Sannomiya E. Evaluation of the skeletal maturation: a comparative review of the hand and wrist method and the image of the cervical vertebrae. *Ortodontia SPO.* 2005; 38: 70-77.
- Camargo G, Cunna T. Study of synchronism among skeletal age, dental age and vertebral age with the chronological age. *SOTAU Virtual Odontol.* 2007; 2: 2-7.
- Gandini P, Mancini M, Andreani F. A comparison of hand-wrist bone and cervical vertebral analyses in measuring skeletal maturation. *Angle Orthod.* 2006; 76: 984-989.
- Mito T, Sato K, Mitani H. Cervical vertebral bone age in girls. *Am J Orthod Dentofacial Orthop.* 2002; 122: 380-385.
- Zurita C, Fuentes A. Correlación entre resultados de radiografía cervical lateral y radiografía de mano-muñeca en la estimación de edad ósea en niñas. *Revista Chilena de Radiología.* 2009; 15: 39-45.

Dirección para correspondencia:

Joaquín Canseco López

E-mail: joacocan@yahoo.com