



Corrección de mordida abierta mediante intrusión de molares con mini-implantes

Open bite correction through molar intrusion with mini-implants

Adriana García Argumedo,* Patricia Shirley Castro Prado,* Enrique Grageda Núñez§

RESUMEN

La mordida abierta anterior es una maloclusión donde uno o más dientes no establecen contacto con sus antagonistas, se presenta en la zona de los incisivos y puede extenderse hasta los molares. La intrusión molar es uno de los mecanismos principales para tratarla, los medios que se han utilizado para este fin han sido poco eficaces, pues se basan en estructuras dentales dando como resultado la pérdida del anclaje. En contraparte, los mini-implantes proporcionan una fácil colocación, remoción y bajo costo para tratar la mordida abierta anterior y son una herramienta más para obtener un anclaje sin la colaboración del paciente. Este artículo explica cómo se logró el cierre de mordida abierta anterior, por medio de mini-implantes en maxila (zona vestibular y palatina con un botón de acrílico con ganchos) y mandíbula (zona vestibular). Se pretende explicar que los mini-implantes son eficientes para el tratamiento de la intrusión molar, porque ofrecen más opciones para la corrección de las maloclusiones sin depender tanto de los pacientes.

Palabras clave: Mordida abierta, mini-implante, anclaje máximo, intrusión de molares.

Key words: Mini-implants, mini screws, open bite, molar intrusion, skeletal anchorage.

ABSTRACT

Anterior open bite is a malocclusion in which one or more teeth do not make contact with its antagonists. The malocclusion occurs in the incisors zone and can spread even to posterior teeth. Molar intrusion is one of the main treatment mechanisms, but the methods used to achieve it have been ineffective, mainly because they depend on dental structures resulting in anchorage loss. On the other hand, mini-implants are easy to place, remove and a low-cost alternative to treat anterior open bite. They are an efficient tool to provide anchorage without patient cooperation. This article explains how closure of an anterior open bite was achieved using mini-implants in the maxilla (buccal and palate area with an acrylic button with hooks) and mandible (buccal area). It aims to explain that mini-implants are efficient in causing molar intrusion because they provide more options to correct malocclusions without patient's cooperation.

INTRODUCCIÓN

La mordida abierta responde a una falta de contacto evidente entre las piezas superiores e inferiores, que se manifiesta a nivel del grupo incisivo o de los segmentos posteriores de las arcadas.¹

El control de la dimensión vertical ha sido un factor muy importante en el tratamiento de las mordidas abiertas y la intrusión de molares. Existen diversos mecanismos para resolver este problema dependiendo de la etiología de la maloclusión² como son los factores genéticos, patrones de crecimiento desfavorables, hábitos de succión digital, respiración bucal y deglución atípica, entre otros. Para la corrección de problemas menos acentuados encontramos aparatos funcionales ortopédicos como el arco extraoral de tracción alta, planos de mordida posterior y aparatos para corregir la deglución atípica.²⁻⁴ Los casos más severos generalmente terminan siendo corregidos con tratamientos combinados ortodónticos-quirúrgicos.

La necesidad de proporcionar un anclaje absoluto en ortodoncia ha dado como resultado el desarrollo y evo-

lución de los mini-implantes, una alternativa de tratamiento perfecta para la corrección de la mordida abierta anterior, mediante la intrusión de los molares. Los mini-implantes son roscas piramidales, autotrabantes, con un perfil levemente cónico, se presentan en diferentes alturas, diámetros y longitudes, son biocompatibles, no sufren de expansión, son pequeños para poder colocarse en cualquier área de la boca y deben soportar cargas ortodónticas (hasta 300 g) en todos los planos del espacio, pueden ser colocados y removidos con gran facilidad bajo anestesia local luego de completar la terapia biomecánica.⁵⁻⁷

* Alumna de la Especialidad de Ortodoncia.

§ Profesor de la Especialidad de Ortodoncia.

División de Estudios de Postgrado, Facultad de Odontología, UNAM.

Este artículo puede ser consultado en versión completa en <http://www.medigraphic.com/ortodoncia>

Recientemente se han reportado casos de intrusión molar en la literatura para resolver la mordida abierta con placas de titanio, método invasivo y costoso que requiere para su colocación de un quirófano. En el 2008 Sakai y cols. reportaron un caso de mordida abierta corregido con la intrusión de molares por medio de mini-implantes.⁸

La diversidad en los diseños de los mini-implantes con la que ahora contamos ha facilitado la construcción de aparatos que pueden aplicarse sobre ellos. Björn Ludwig sugirió la colocación de un botón palatino para contrarrestar la fuerza aplicada en los mini-implantes por vestibular obteniendo un vector de fuerza vertical y evitando la vestibularización de los molares.⁹

La cirugía ortognática fue, hasta hace poco, la única alternativa para tratar la mordida abierta severa; ahora se cuenta con la aplicación de estos aditamentos que han revolucionado la manera de realizar tratamientos más conservadores, sin poner en riesgo la vida del paciente.

REPORTE DEL CASO

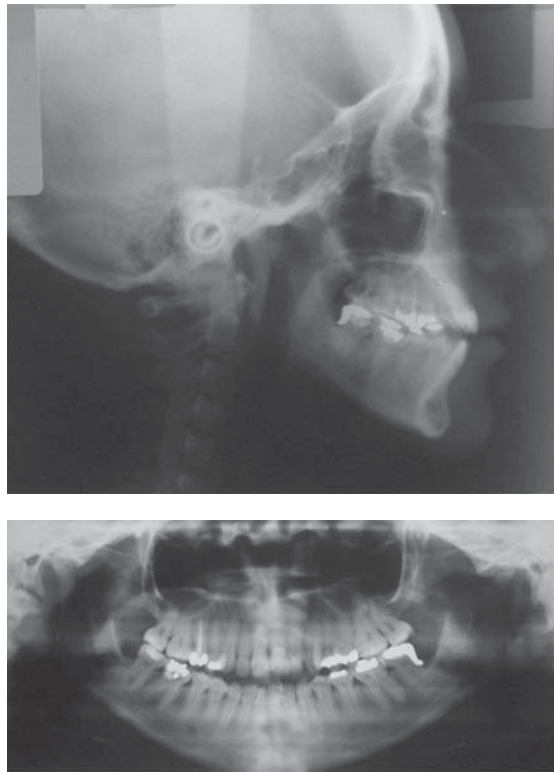
Diagnóstico

Paciente femenina de 21 años de edad, que fue referida a la Clínica de Ortodoncia de la División de estudios de Postgrado e Investigación de la Facultad de Odontología de la UNAM por presentar apiñamiento moderado dental superior e inferior y mordida abierta anterior. Al realizar la historia clínica se encontró que el estado de salud de la paciente era aparentemente sano. No se encontró algún dato patológico al realizar la revisión intraoral, dolor o alguna manifestación de trastornos de la articulación temporomandibular.

El análisis de las fotografías faciales reveló una paciente dolicofacial, cara con forma ovalada, perfil recto, nariz recta, labios competentes, sonrisa positiva, la línea media facial coincide con la línea media dental. En el examen clínico intraoral se observó: mordida abierta anterior, mordida cruzada posterior, las líneas medias superior e inferior dentales no coin-

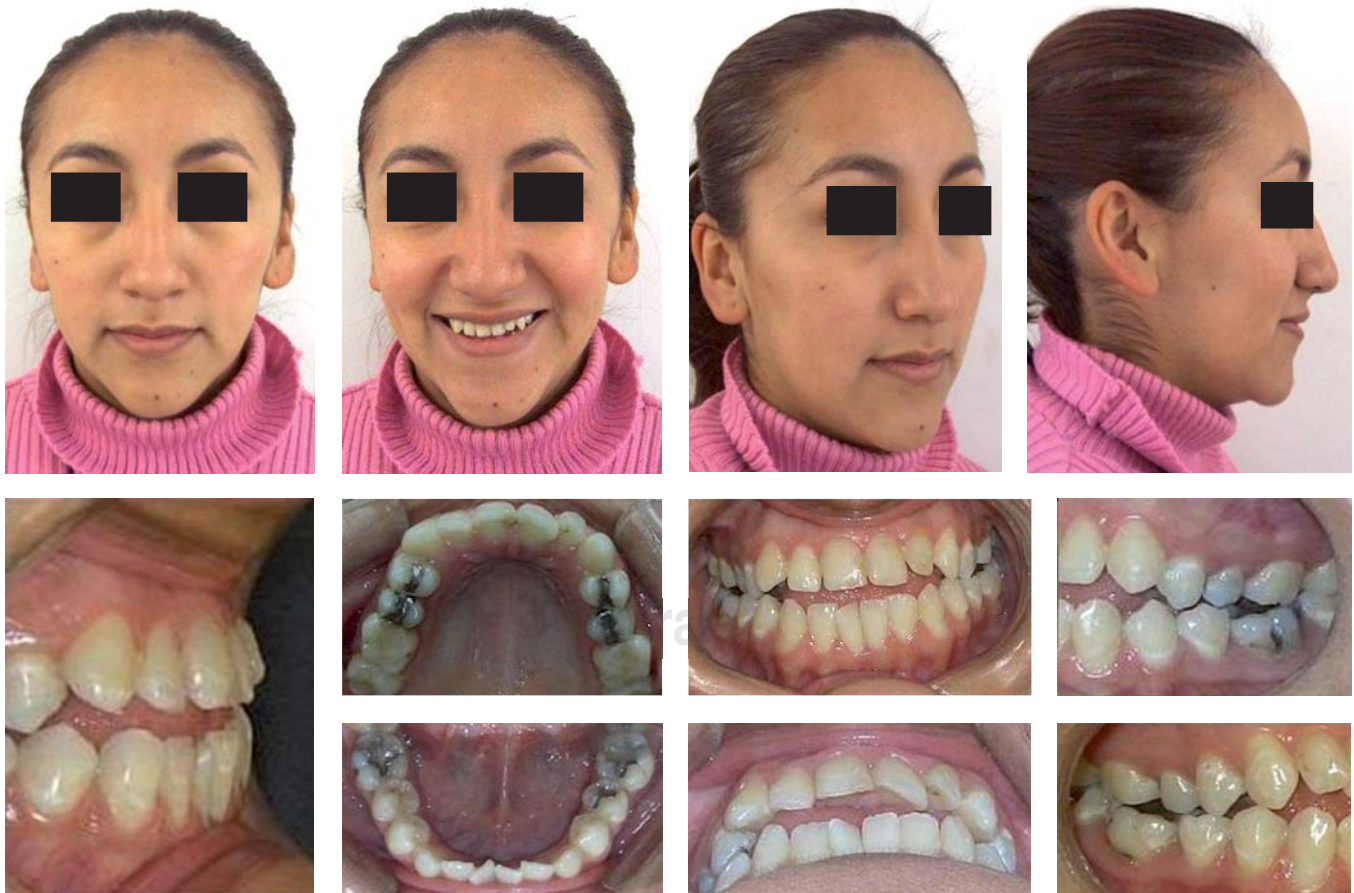

Figura 1. Fotografías faciales e intraorales.



Cuadro I. Datos cefalométricos.

	Norma	Inicio
SNA	80° ± 5°	77°
SNB	78° ± 5°	75°
ANB	2°	2°
<i>Maxila</i>		
SN-Plano oclusal	16°	27°
ENA-ENP/Plano oclusal	13°	12°
<i>Mandíbula</i>		
ENA-ENP/GoGn	20°	32°
SN/Go-Gn	30°	46°
Plano oclusal/Go-Gn (plano mandibular)	16°	20°
<i>Patrón de crecimiento</i>		
Eje facial (Ricketts)	90° ± 3.5°	90°
Altura facial inferior (Ricketts)	47° ± 4	51°
<i>Dental</i>		
Ángulo 1 S-N (Jaraback)	102° ± 2°	105°
Ángulo 1 Go-Gn (Tweed)	90° ± 2°	89°
Sobremordida incisiva	2.5 ± 2.5 mm	-3 mm
Extrusión inferior	1.25 ± 2 mm	-1 mm
<i>Facial</i>		
Labio superior (Ricketts)	1 a -4 mm	-4 mm
Labio inferior (Ricketts)	0 a 2 mm	-4 mm

Figura 2. Radiografía lateral de cráneo y radiografía panorámica.

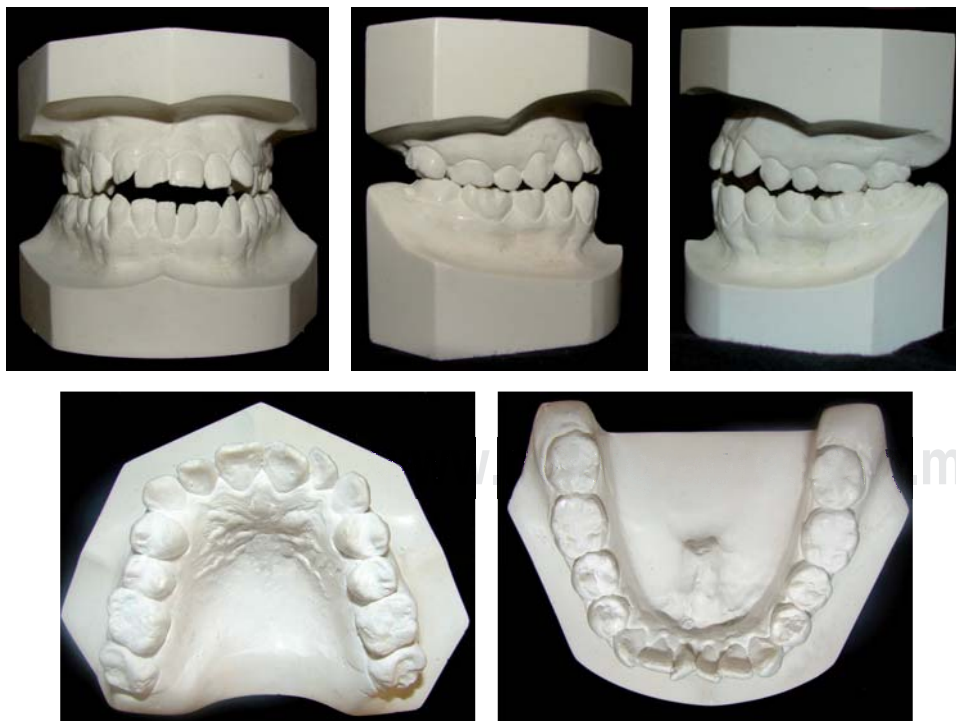

Figura 3.

Fotografía de modelos iniciales

ciden, clase I molar izquierda y derecha, clase I canina izquierda y derecha; forma de la arcada paraboloidal, ligero apiñamiento en la zona anterior superior e inferior (Figuras 1 a 3).

En la ortopantomografía (Figura 2) se observan: los cóndilos y ramas simétricas, senos maxilares permeables, crestas alveolares uniformes, 28 dientes presentes, relación corona raíz 1:2, endodoncia en el segundo premolar superior derecho y una restauración mal ajustada en el segundo molar inferior izquierdo.

Los datos cefalométricos revelaron que el paciente es clase I esquelético, mordida abierta, patrón de

crecimiento vertical, incisivos sobre su base ósea, patrón de crecimiento vertical; se tomaron en cuenta datos sugeridos por Acuña et al. y Argüelles et al.^{10,11} para la mordida abierta (Cuadro I).

Objetivos del tratamiento

De acuerdo con el diagnóstico, se decidió realizar la intrusión superior e inferior de molares para corregir la mordida abierta y obtener una sobremordida vertical y horizontal, evitando a su vez, la extrusión de los órganos dentales adyacentes a los molares y evitar cambios faciales verticales.

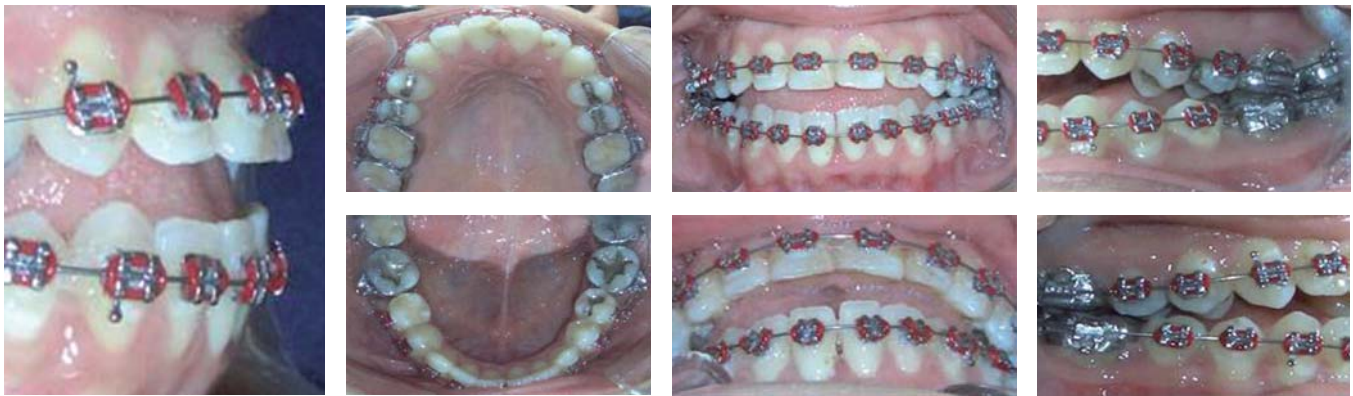

Figura 4. Alineación y nivelación. Se observa el aumento de la mordida abierta.

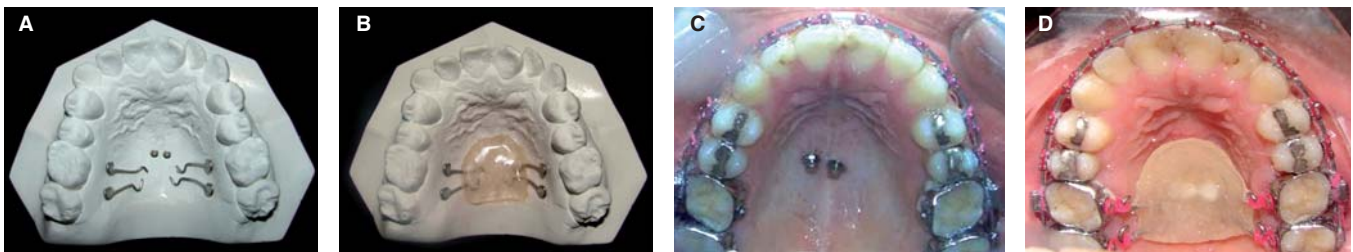


Figura 5. A. Diseño del aparato. B. Confección del botón palatino. C. Colocación de mini-implantes en paladar. D. Aparato cementado con resina.

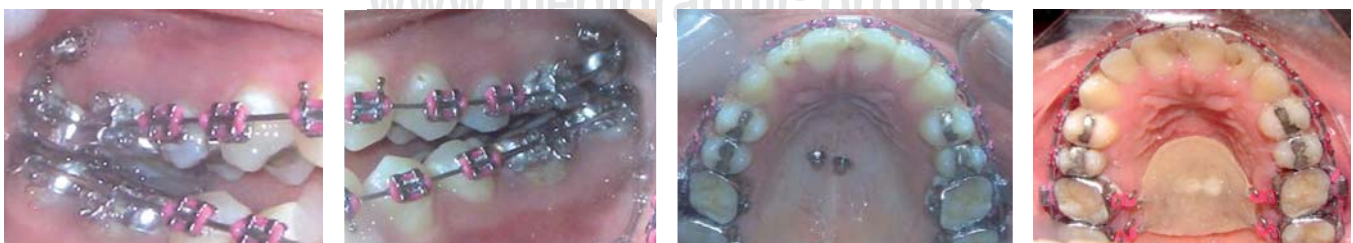

Figura 6. Colocación de los mini-implantes en maxila (paladar y zona vestibular de los molares), activación del movimiento de intrusión con ayuda de cadena cerrada.

Plan de tratamiento

A la paciente se le sugirieron tres alternativas de tratamiento, una de ellas fue resolver la mordida abierta con la combinación de ortodoncia (tratamiento convencional con brackets prescripción MBT) y cirugía ortognática (impactación maxilar posterior). La segunda fue el tratamiento convencional de ortodoncia con extracción de premolares superiores e inferiores, brackets MBT 0.022" anclaje máximo (superior con barra transpalatal baja, *head gear* alto), (anclaje inferior con arco lingual). Y la tercera fue la intrusión de molares con mini-implantes en maxilar y mandíbula además de la colocación de un botón palatino con ganchos, colocación de aparatología fija con brackets prescripción MBT slot 0.022", en la arcada superior como en la inferior. La paciente eligió la última opción; ésta fue la más conservadora, económica y menos riesgosa para la paciente.

Progreso del tratamiento

Se realizó la colocación de aparatología fija, brackets prescripción MBT 0.022", bandas en primer y

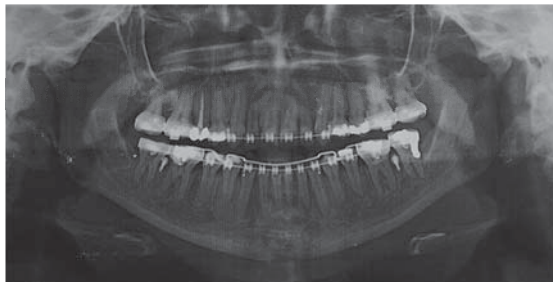

Figura 7. Radiografía que muestra la colocación de los mini-implantes en la mandíbula entre el primer y segundo molar izquierdo y derecho.

segundo molares maxilares, izquierdo y derecho con un botón soldado en la superficie palatina de ambas bandas y en mandíbula bandas con cajas linguales. Se colocaron arcos circunferenciales 0.016" superior e inferior de NiTi para liberar el apiñamiento, las rotaciones y nivelar. Se aplicaron la serie de arcos indicada por la filosofía MBT hasta finalizar con arcos 0.019 x 0.025" de acero (*Figura 4*).

Fueron colocados mini-implantes de la marca O.S.A.S Dewimed® auto-roscantes y auto-cortantes de diámetro de 2.5 x 1.6 x 6 mm, en la zona de la línea muco-gingival por vestibular entre el primer y segundo molar, y en paladar se colocaron dos mini-implantes uno a cada lado de la sutura media palatina.^{5-7,10-13} Se realizó un botón acrílico con cuatro ganchos confeccionados de alambre de 0.036" dos mesiales y dos distales a cada lado del botón, cercanos a la corona del primer y segundo molar; en el botón se hizo una ranura en la zona que está en contacto con el paladar con el fin de ser cementado con resina (Transbond XT 3M Unitek) para iniciar con la intrusión molar superior tanto en vestibular, como en paladar simultáneamente y para obtener un vector de fuerza vertical, además de insertar el tornillo con cierta inclinación para aumentar la superficie cortical de anclaje^{7,10} de acuerdo con el modelo sugerido por Ludwig⁹ (*Figuras 5 y 6*). El botón palatino se mantuvo en la boca durante 8 meses.

Fue necesaria la colocación de mini-implantes en la zona vestibular de la mandíbula para intruir los molares inferiores, consolidar la guía anterior y eliminar por completo la mordida abierta. Se activó con cadena elástica cerrada del gancho del segundo molar al mini-implante, y de éste al gancho del primer molar derecho e izquierdo, con una fuerza aproximada de 150 a 200 g^{5,10} para evitar reabsorción apical radicular (*Figura 7*).

Para contrarrestar la fuerza de intrusión y evitar la vestibularización de los molares inferiores se reali-

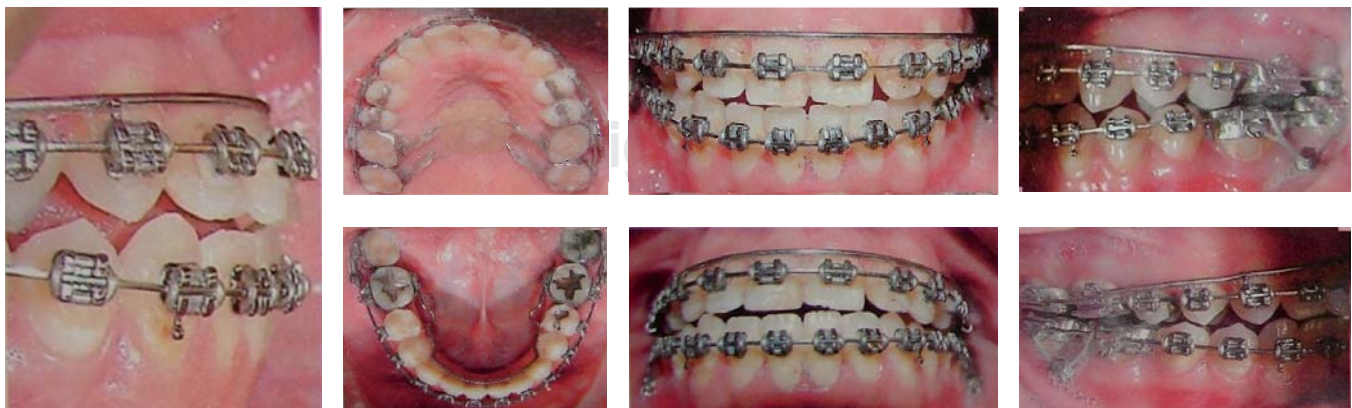


Figura 8. Colocación de mini-implantes en mandíbula, arco lingual activo y en maxila, arco vestibular accesorio activo.

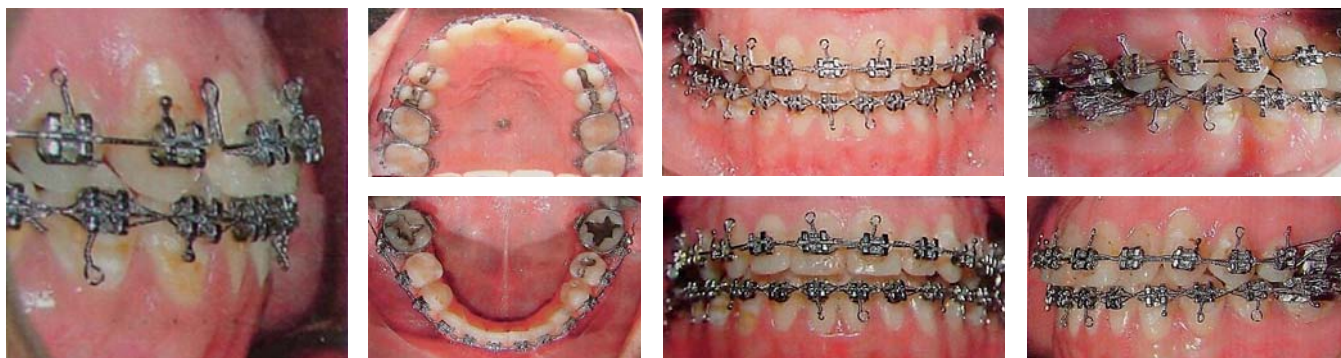


Figura 9. Avances del tratamiento, se observó el cierre de la mordida abierta.

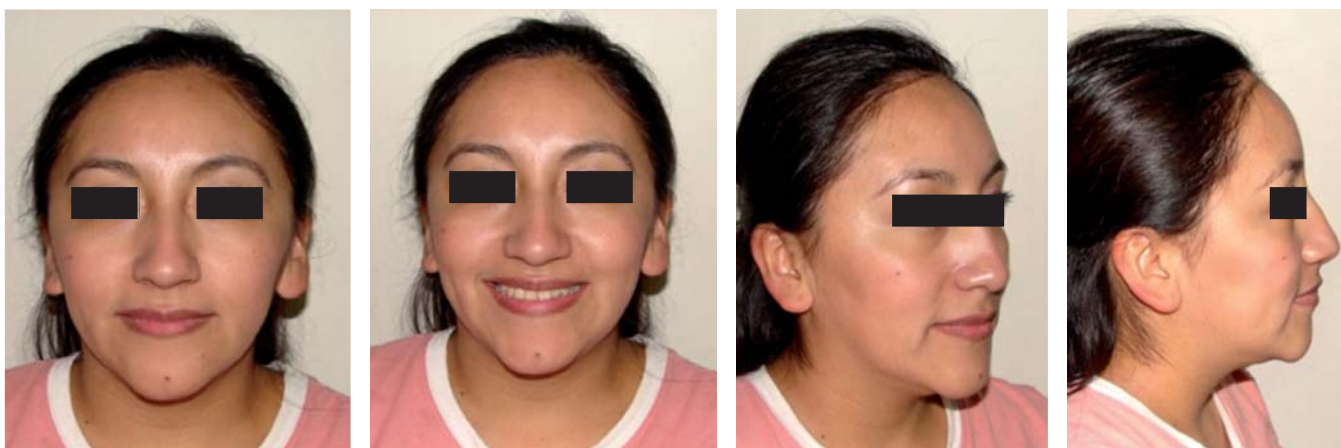

Figura 10. Fotografías faciales finales.

zó un arco lingual contraído, sugerido por Umemori¹⁴ (Figura 8).

Para una mejor relación intermaxilar se colocaron elásticos clase III (3/16 de 6 oz, GAC Thailandia) durante este procedimiento. Para la consolidación de la sobremordida se utilizaron elásticos intermaxilares en caja de (1/8 de 3 mm y 6 oz, GAC Fiji), en los segmentos anteriores y posteriores.^{4,1}

En la arcada superior se eliminó el botón palatino y un mini-implante, pues se desalojó al quitar el aparato. Sobre el que quedó, se colocó directamente cadena para seguir intruyendo los molares superiores; también se construyó un arco accesorio de acero por arriba del arco principal de calibre 0.036" sobre expandido para evitar que los molares se palatinicen, además de realizar *stripping* del 35 al 45 para obtener la sobremordida horizontal. Posterior a trece meses (ocho en maxila y cinco en mandíbula) se eliminaron los mini implantes, se colocaron corbatas en cada uno de los dientes anteriores para la consolidación de la sobremordida y elásticos intermaxilares en caja (Figura 9).

El sistema de fuerza que se utilizó para obtener la sobremordida vertical y horizontal, se enfocó principalmente en la intrusión de los molares maxilares y mandibulares con la ayuda de los mini-implantes, el botón palatino y el arco lingual, los arcos utilizados en este momento de fuerza (0.019 x 0.025" de NiTi) que contribuyeron a la ligera extrusión en dientes anteriores y premolares como consecuencia de la alineación y nivelación de los mismos, produciendo en conjunto el cierre de la mordida anterior.

Este sistema, además de proporcionar una mecánica para la intrusión molar, sirvió como anclaje esquelético, es decir, que mientras el segmento anterior sufrió una ligera extrusión, los molares se mantuvieron en su posición, aislando la fuerza recíproca hacia ellos.

RESULTADOS

Los resultados fueron obtenidos con el análisis y comparación de las fotografías modelos y cefalometrías de inicio y finalización del tratamiento.

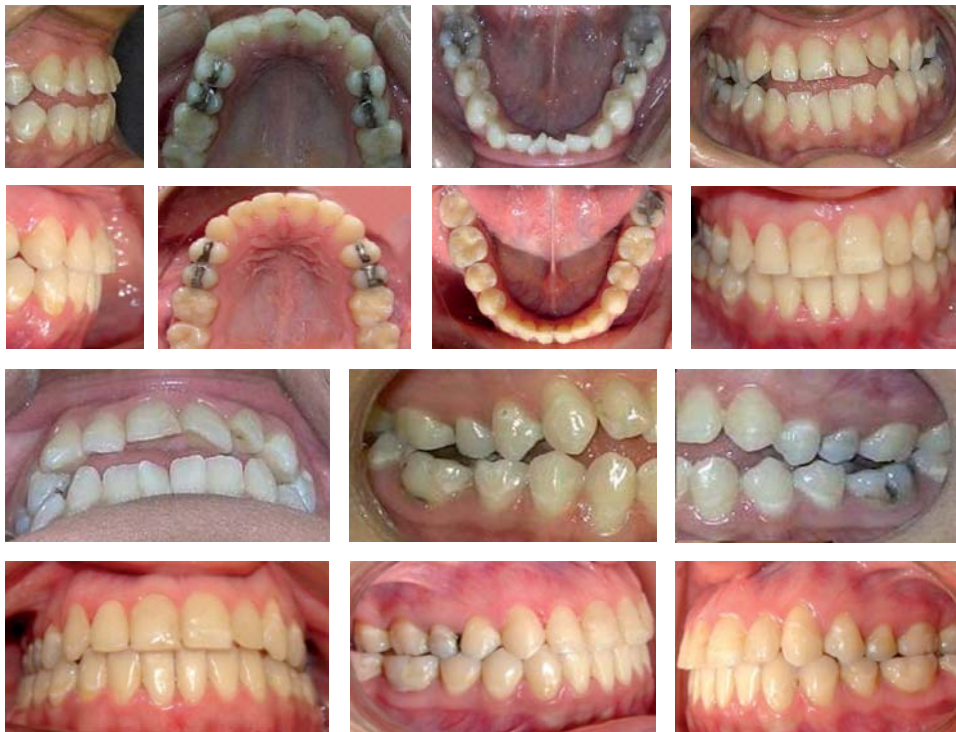

Figura 11.

Comparativo de fotografías intraorales iniciales y finales.

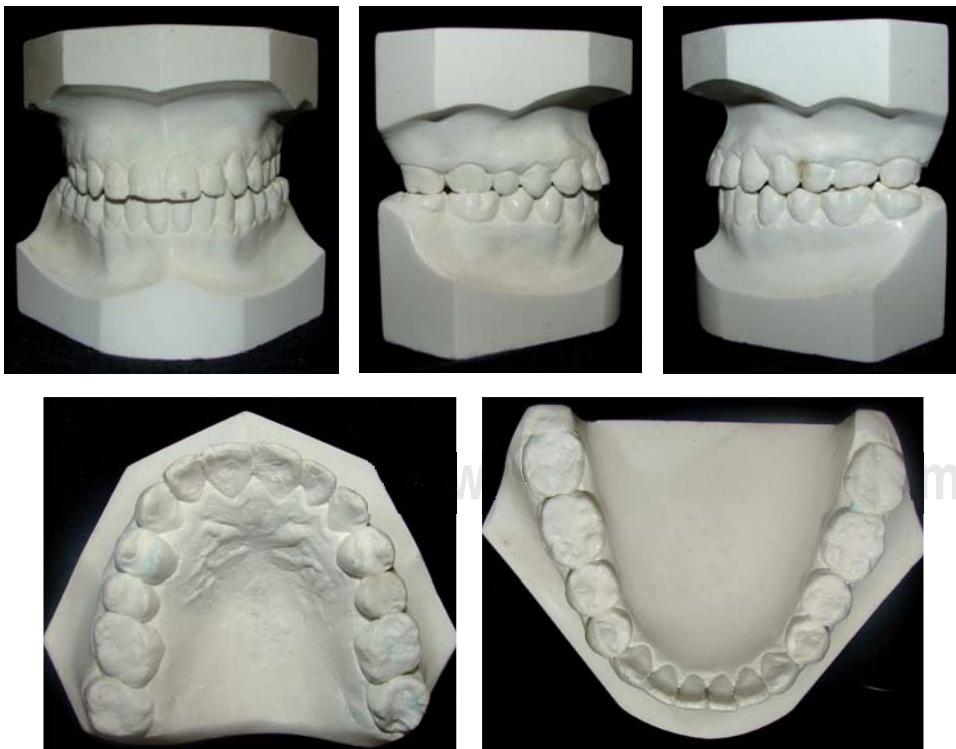

Figura 12.

Modelos de estudio finales.

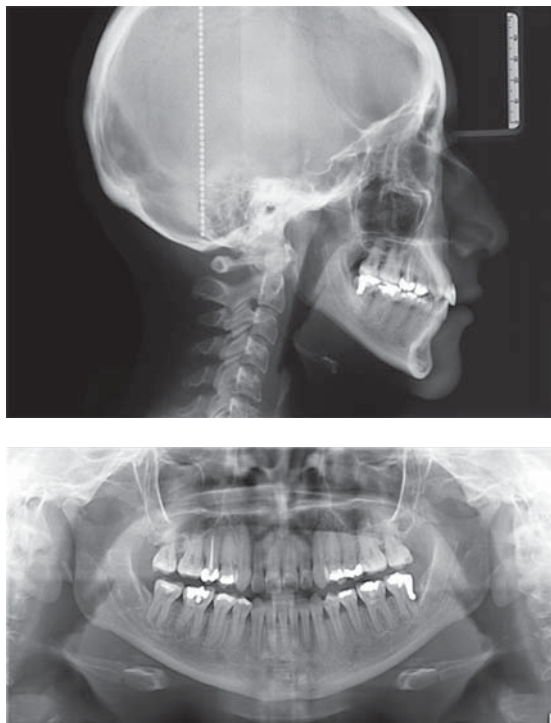


Figura 13. Radiografías finales lateral de cráneo y panorámica.

Fotografías extraorales: La fotografía facial de sonrisa mostró una mejora estética importante, se corrigió la desviación de la línea media y el apiñamiento dental, no se observó una diferencia en cuanto a la exposición dental comparada con la fotografía inicial, el perfil se mantuvo como al inicio de tratamiento (Figura 10).

Fotografías intraorales: Al realizarse la comparación de las fotografías iniciales y finales se la alineación y nivelación de las arcadas superior e inferior, el cierre de la mordida abierta anterior que dio como resultado una sobremordida vertical de 3 mm y una sobremordida horizontal 4 mm, también la consolidación de la clase I molar y canina, mordida cruzada de los segundos molares superiores (Figuras 11 y 12).

Radiografía lateral de cráneo: No hubieron cambios significativos con respecto a los ángulos SNA, SNB y ANB, los ángulos que se tomaron en cuenta para determinar un cambio en la mordida abierta con respecto a la maxila fueron SN-plano oclusal que disminuyó 2° así como ENA-ENP/plano oclusal que disminuyó 1°, lo que favorece al cierre de la mordida abierta. Para valorar el cambio que existió en la mandíbula se tomaron en cuenta los ángulos SN/Go-Gn que disminuyó 2° y plano oclusal/Go Gn que disminuyó 1° (Figura 13).

Cuadro II. Datos cefalométricos finales.

	Norma	Inicio	Final
SNA	80° ± 5°	77°	77°
SNB	78° ± 5°	75°	75°
ANB	2°	2°	2°
<i>Maxila</i>			
SN-Plano oclusal	16°	27°	25°*
ENA-ENP/Plano oclusal	13°	12°	11°
<i>Mandíbula</i>			
ENA-ENP/GoGn	20°	32°	31°*
SN/Go-Gn	30°	46°	44°*
Plano oclusal/Go-Gn	16°	20°	19°
<i>Patrón de crecimiento</i>	90° ± 3.5°	90°	91°
Eje facial (Ricketts)	47° ± 4°	51°	49°
Altura facial inferior (Ricketts)			
<i>Dental</i>	102° ± 2°	105°	106°
Ángulo 1 S-N (Jaraback)	90° ± 2°	89°	88°
Ángulo 1 Go-Gn (Tweed)	2.5 ± 2.5 mm	-3 mm	2 mm**
Sobremordida incisiva	1.25 ± 2 mm	-1 mm	0 mm*
Extrusión inferior	1 a -4 mm	-4 mm	-4 mm
<i>Facial</i>	0 a 2 mm	-4 mm	-5 mm
Labio superior (Ricketts)			
Labio inferior (Ricketts)			

Para determinar el cierre de la mordida abierta fueron tomados la altura facial inferior de Ricketts que disminuyó 2° y el eje facial de Ricketts que aumentó 1°. Podemos interpretar que la mandíbula tuvo una ligera rotación en contra de las manecillas del reloj gracias a la intrusión molar contribuyendo al cierre de la mordida abierta.

La inclinación de los incisivos fue determinada por el ángulo 1 S-N el cual aumentó 1°, esto dio como resultado la modificación dentoalveolar en los incisivos superiores y el ángulo 1 Go-Gn disminuyó 1°. Esto se interpretó como la retroinclinación del incisivo inferior que en conjunto con el superior dieron como resultado una sobremordida horizontal.

La sobremordida incisiva aumentó + 5 mm y la extrusión inferior fue de + 1 mm, esto contribuyó a obtener una sobremordida vertical adecuada, en conclusión, el objetivo principal de nuestra lista de problemas fue cumplido satisfactoriamente.

No se notaron cambios en la línea facial de Ricketts determinados por el labio superior de Ricketts y el labio inferior que disminuyó 1 mm (*Cuadro II*).

DISCUSIÓN

La eficacia, la simplicidad de colocación y remoción, la estabilidad y su bajo costo han sido una de las ventajas que proveen los mini-implantes para el anclaje óseo, dando solución a diversos problemas de pérdida de anclaje causados por la fuerza recíproca que se ejerce al realizar movimientos tales como la retracción del segmento anterior, distalización de molares, extrusión e intrusión.

La literatura reporta diversos métodos de intrusión molar, uno de ellos es aplicado en pacientes en crecimiento que consta de aparatos miofuncionales, los cuales deben ser utilizados antes de la erupción del segundo molar con el inconveniente de que puede producirse una recidiva y dependen del crecimiento y desarrollo del paciente.⁴

Iskan y Sarisoy¹⁴ estudiaron los efectos de los planos de mordida posterior pasivos para el tratamiento temprano de la mordida abierta en pacientes en crecimiento, por medio de la intrusión de los molares mediante la presión de los músculos masticatorios produciendo una rotación mandibular hacia arriba y hacia adelante. Se obtuvieron resultados satisfactorios, la desventaja de este tratamiento es que muchas veces no se detecta a tiempo esta maloclusión, regularmente el paciente llega al consultorio con el problema cuando ha terminado su crecimiento, opción nula para la paciente presentada en este caso, pues se trata de una persona adulta.

Sakai Y y cols.⁸ mencionan un método de cierre de mordida anterior mediante el uso de arcos extraorales, elásticos intermaxilares o bien *multiloops*, que dieron como resultado la extrusión de los dientes anteriores, comprometiendo así la función, estabilidad y estética, si no son bien manejados por el especialista.

Otro procedimiento comúnmente considerado para el cierre de la mordida abierta con apiñamiento anterior es la extracción de primeros o segundos molares o bien, primeros o segundos premolares, en donde la mordida abierta se cierra con ayuda de extrusión del segmento anterior e inclinación de las coronas de los incisivos, puesto que el centro de rotación está en el ápice. Este procedimiento es el ideal para pacientes con mucho apiñamiento, y no el de elección para resolver el problema del paciente que se presentó en el reporte de este caso.¹

La cirugía ortognática para el cierre de mordida anterior causa un impacto importante en el paciente a tratar; deben ser mencionados los cambios faciales, el dolor postquirúrgico, las complicaciones postquirúrgicas, la hemorragia, la infección, pérdida de la vitalidad de los

dientes, y un tiempo prolongado de postoperatorio, además del costo. Ante esto debemos ofrecer una opción más de tratamiento al paciente como lo refiere Lin JCY y cols.¹⁵ En el caso que se presentó en este artículo, se le explicó a la paciente lo antes citado, negándose a la realización de una cirugía «tan radical».

Una de las ventajas de los mini-implantes es el no requerir de la cooperación del paciente, además de no existir una fuerza recíproca entre los dientes que se desean mover y los dientes que se utilizan como anclaje. Chang Y y cols. mencionaron que es uno de los sistemas de fuerza ideal para la intrusión de molares sin efectos secundarios.¹⁶

Sakai Y⁸ reportó un caso clínico que resolvió satisfactoriamente con la intrusión de molares superiores e inferiores con mini-implantes, una de las opciones más conservadoras para la solución del problema que presenta la paciente en este artículo.

De Cleerk y Timmerman¹⁸ sugirieron que para evitar que la fuerza de intrusión sobre los molares aplicada por vestibular haga un efecto de tipping en las coronas, debe ser colocado, a la vez, un aditamento en la zona palatina, considerada la zona más estable por Jong-Suk Lee y cols.¹³ pues está compuesta de hueso denso cortical; mencionaron que ha sido considerado como el mejor lugar para la colocación de estos mini-implantes y así generar un momento de fuerza opuesto hacia esa dirección, lo cual ayudará a que el movimiento de intrusión tenga un vector vertical. El uso de la mecánica vestibulo palatina usadas por Park HS y cols.¹⁹ para evitar rotaciones e inclinaciones fue incluida para resolver el caso que aquí se presenta.

Tomando en cuenta todas las recomendaciones anteriores se fabricó un aparato de acuerdo con el diseño de Lee JS y cols.,¹³ un aditamento para realizar la intrusión con vectores verticales. Fueron necesarias algunas modificaciones en el caso que aquí se presentó, se construyó un botón palatino de acrílico con cuatro ganchos cementados a dos mini-implantes colocados uno a cada lado de la sutura media del paladar y que cumple con la misma función que el de Lee JS realizando modificaciones en su fabricación como lo describe Björn Ludwig,⁹ dando como resultado la aplicación de la fuerza de intrusión cercana al centro de resistencia.

Se colocaron también mini-implantes en mandíbula para la intrusión de los molares mandibulares, se colocó un arco lingual con torque lingual como lo recomienda Mikako Umemori,¹⁰ para compensar el *tipping* que provocan las fuerzas de intrusión.

La combinación de la intrusión molar con mini-implantes y la alineación y nivelación de los arcos de níquel-titanio que provocaron una ligera extrusión del segmento anterior, produjeron una sobremordida vertical adecuada. Maku, Kawai, Koseki y cols.²¹ reportan

un caso similar a éste, donde se utilizan arcos *multiloop*, que a diferencia del caso presentado en este artículo muestra ser una mecánica más complicada debido a la realización de los *loops*.

El cierre de la mordida abierta anterior se consiguió con la combinación de la intrusión molar, en molares superiores e inferiores, además de una ligera extrusión de los incisivos obtenida por medio de ligas intermaxilares como lo sugirió Quirós y Nanda para la consolidación de la sobremordida vertical y horizontal.^{4,1}

La mordida abierta es una de las malocclusiones más difíciles de tratar; debe realizarse un diagnóstico lo más certero posible pues de esto depende el éxito o fracaso del tratamiento. El caso presentado fue analizado con artículos publicados por esta revista para la mordida abierta,^{14,22-24} los cuales nos sugieren los ángulos específicos para diagnosticarla. Casos de intrusión molar reportados por Lee J,¹³ Umemori M,²⁰ Sakai Y,⁸ y Park H,¹⁹ no mostraron grandes cambios en los datos cefalométricos pero si cambios clínicos notorios. En primer lugar, el cierre de la mordida abierta, la consolidación de la clase I molar y canina, una sobremordida horizontal y vertical adecuadas, un aspecto facial más agradable, músculos faciales más relajados, en alguno de estos casos una competencia labial adecuada y la conservación de la dimensión vertical, resultados similares a los que obtuvimos en el paciente presentado en este artículo.

A pesar del cuidado que se tuvo en la dirección de los vectores de fuerza para la intrusión molar la paciente presentó recidiva con respecto a la mordida cruzada de los segundos molares superiores. Si se desea utilizar este método de intrusión molar, sugiero la colocación de un arco transpalatino con torque, después de eliminar los mini-implantes en vestibular para evitar que los molares regresen a su posición palatina o bien sobre expandir el arco vestibular de la maxila hasta finalizar el tratamiento. Quirós⁴ reportó una recidiva en pacientes dolicofaciales con mordida abierta, combinada con mordida cruzada posterior, recomendó el sobretratamiento para evitar la recidiva.

En cuanto a la estabilidad de la intrusión con mini-implantes no se hallaron datos a largo plazo en la literatura, debido a que la aplicación de esta mecánica de tratamiento es reciente, entre estos están los mencionados por Lin J y cols.¹⁵ quienes reportaron recidivas de un 30% en el caso de intrusión dental de los incisivos pero no en molares.

Xun, Zeng y Wang²³ evaluaron la efectividad de los mini-implantes para resolver la mordida abierta en 12 pacientes de entre 14 y 27 años de edad, todos los casos fueron resueltos exitosamente concluyendo así que los mini-implantes son de simple colocación y remoción, mínimamente invasivos y se requiere de poca cooperación del paciente.

CONCLUSIONES

La mordida abierta puede ser resuelta con el uso de mini implantes para la intrusión de los molares, dando finalmente una opción menos invasiva en el caso de la cirugía ortognática y los riesgos que ésta implica, además de ser un tratamiento al alcance de pacientes que no tienen los medios económicos para costearla.

El uso de los mini-implantes como método de anclaje óseo nos abre un amplio panorama en la biomecánica ortodóncica, ya que como se mencionó anteriormente, no sólo pueden utilizarse para la intrusión molar, sino también para realizar movimientos que requieren de una magnitud de fuerza elevada sin comprometer a los dientes adyacentes de los movimientos secundarios.

El éxito o el fracaso del anclaje y de la biomecánica del tratamiento ortodóncico dependerá del especialista en mayor parte, haciendo menos importante la colaboración del paciente.

REFERENCIAS

1. Ravindra N. *Biomecánicas y estética. Estrategias en ortodoncia clínica*. Colombia: Editorial actualidades médico odontológicas Latinoamérica, C.A., AMOLCA; 2007. pp. 157-176.
2. García C. Mordida abierta anterior, revisión de la literatura. *Revista Esomatológica*. 2004; 12 (2): 4-19.
3. Rodríguez E, Casasa R, Natera M. *1001 Tips en ortodoncia y sus secretos*. Colombia: Editorial actualidades médico odontológicas Latinoamérica, C.A., AMOLCA; 2007. pp. 159-184.
4. Quirós O. Uso de bloque de intrusión posterior, en el tratamiento de las mordidas abiertas anteriores. *Revista Latinoamericana de Ortodoncia y Odontopediatría*. 2003; 1-3.
5. Arismendi J, Ocampo Z, González F, Morales M. Mini-implantes como anclaje en ortodoncia. *Rev Fac Odontol Univ Anioq*. 2006; 18 (1): 82-94.
6. Ismail S, Johal A. The role of implants in orthodontics. *Journal of Orthodontics*. 2002; 29 pp 239-245.
7. Kanomi R. Mini implant for orthodontic anchorage. *J Clin Orthod*. 1997; 31: 763-767.
8. Sakai Y, Kuroda S, Murshid SA, Takano-Yamamoto T. Skeletal class III severe open bite treatment using implant anchorage. *Angle Orthodontist*. 2008; 78 (1): 151-166.
9. Ludwig B, Baumgaertel S, Bohm B. *Mini-implants in orthodontics: Innovative anchorage concepts*. Editorial Quintessence Publishing (IL); 2008.
10. Ángeles L, Peralta A, Vázquez M, Cruz L. Uso de mini-implantes ortodóncicos para intrusión de molares superiores en pacientes de la Unidad de Especialidades Odontológicas. *Rev Sanid Milit Mex*. 2006; 60 (5): 334-340.
11. Park YC, Lee SY, Kim DH, Jee SH. Intrusion of posterior teeth using miniscrew implants. *Am J Orthod and Dentofacial Orthop*. 2003; 123 (6): 690-694.
12. Jane CC, Wu CB, Wu HY, Kok SH, Frank HF, Chen YJ. Intrusion of the overrupted upper left first and second molars by mini-implants with partial-fixed orthodontic appliances. A case report. *Angle Orthodontic*. 2003; 74 (4): 550-557.
13. Lee JS, Kim DH, Park YC, Kyung SH, Kim TK. The efficient use of the midpalatal miniscrew implants. *Angle Orthodontist*. 2004; 74 (5): 711-715.

14. Iscan H, Sarisoy L. Comparison of the effects of passive posterior bite-blocks with different construction bites on the craniofacial and dentoalveolar structures. *Am J Orthod and Orthop.* 2007; 112 (2): 171-178.
15. Lin JCY, Yeh CL, Liou EJW, Bowman SJ. Treatment of skeletal origin gummymiles with miniscrew anchorage. *J Clin Orthod.* 2008; 42 (5): 285-296.
16. Chang Y, Lee H, Chun Y. Miniscrew anchorage for molar intrusion. *JCO.* 2004; 37 (6): 325-330.
17. Chun YS, Woo YJ, Row J, Jung EJ. Maxillary molar intrusion with the molar intrusion arch. *J Clin Orthod.* 2000; 34 (2): 90-93.
18. De Clerck H, Timmerman H, Cornelis M. Biomechanics of skeletal anchorage. Part 3 Intrusion. *Journal Clin Orthod.* 2008; 43 (5): 270-278.
19. Park HS. Intrusión molar con anclaje de microimplantes (MIA Micro-implant Anchorage). *Ortodoncia Clínica.* 2003; 6 (1): 31-36.
20. Umemori M, Sugawara J, Mitani H, Nagasaka H, Kawamura H. Skeletal anchorage system for open bite correction. *Am J Orthod and Orthop.* 1999; 115 (2): 166-174.
21. Kaku M, Kawai A, Koseki H, Abedini S, Kawazoe A, Sasamoto T et al. Correction of severe open bite using miniscrew anchorage. *Australian Dental Journal.* 2009; 54: 374-380.
22. Acuña G, Ballesteros M, Oropeza G. Descripción cefalométrica del patrón facial en mordida abierta esquelética. *Rev Odontol Mex.* 2013; 17 (1): 15-19.
23. Xun Ch, Zeng X, Wang X. Microscrew anchorage in skeletal anterior open-bite treatment. *Angle Orthodontist.* 2007; 77 (1): 47-56.
24. Argüelles A, Oropeza G, Ibarra J. Características radiográficas de la mordida abierta esquelética. *Rev Odontol Mex.* 2007; 11 (1): 20-23.

Dirección para correspondencia:
Adriana García Argumedo
E-mail: adrixgarcia@hotmail.com