

Identifique el caso



Jorge Ignacio Magaña-Reyes* Luis Gerardo Domínguez-Carrillo**

Femenino de 61 años, tejedora de alfombras (en telar) en su juventud durante 15 años, en quien se realizó tomografía computarizada de tórax (figura 1) para valorar síntomas relacionados con implantes mamarios.

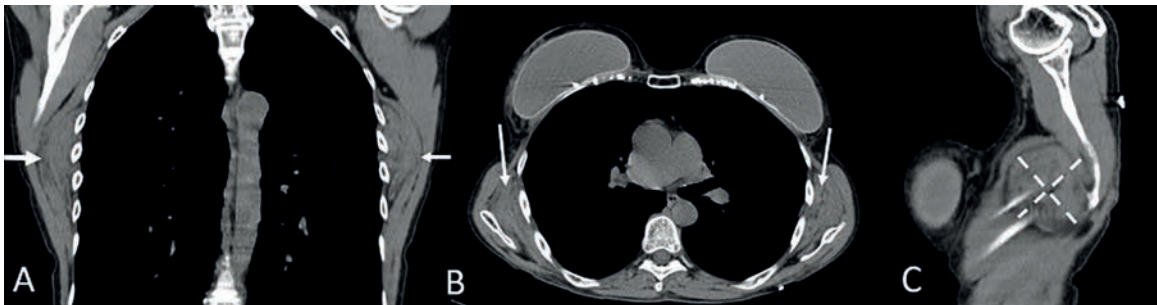


Figura 1. Imágenes tomográficas en (A) corte coronal, en (B) corte axial, en (C) corte sagittal en plano escapular, con dimensiones de 8 x 6 cm, localizadas anterior al músculos serrato mayor (flechas).

Respuesta: página 51

*Radiología e Imagenología. Gestalt Imagen. León, Guanajuato. México.
**Catedra en la Facultad de Medicina de León, Universidad de Guanajuato. México.

Correspondencia:
Luis Gerardo Domínguez Carrillo
lgdominguez@hotmail.com

Elastofibroma dorsi bilateral

Bilateral Elastofibroma dorsi

Jorge Ignacio Magaña-Reyes* Luis Gerardo Domínguez-Carrillo**

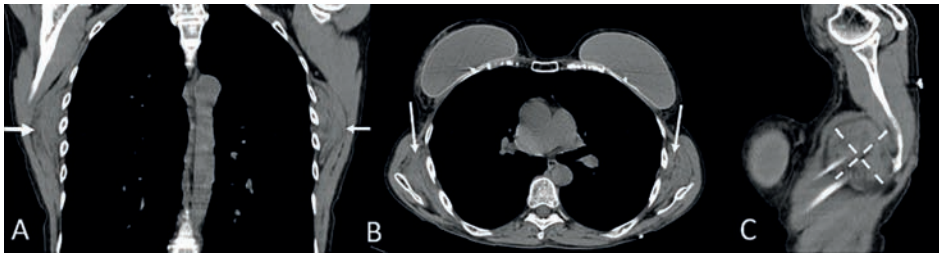


Figura 1. Imágenes tomográficas en (A) corte coronal, en (B) corte axial, en (C) corte sagittal en plano escapular, mostrando lesión tumoral, correspondiendo a elastofibroma dorsi. Bilateral, con dimensiones de 8 x 6 cm, localizadas anterior al músculo serrato mayor (flechas).

Femenino de 61 años, tejedora de alfombras (en telar) en su juventud durante 15 años, en quien se realizó tomografía computarizada de tórax para valorar síntomas relacionados con implantes mamarios, encontrándose como hallazgo: masas subescapulares, correspondiendo a elastofibroma dorsi bilateral (ED).

El ED es un tumor infrecuente de la pared torácica, descrito por Jarvi y Saxen¹ en 1961; de localización periescapular, sobre el plano costal, entre la sexta y la octava costilla, profundo respecto a los músculos serrato anterior, romboides y dorsal ancho. Se observa entre la cuarta y sexta décadas de la vida, con prevalencia estimada de 2%, predominante en mujeres con relación 2:1; bilateral en 10 a 60% de los casos (**figura 1**); habitualmente asintomático. Se considera que la degeneración de las fibras de colágena es resultado de microtraumatismos repetitivos sobre la articulación escapulo-torácica, induciendo proliferación de fibras elásticas, por lo que es un proceso reactivo, más que como una verdadera neoplasia². Histológicamente es una lesión benigna, no encapsulada, hipocelular con contenido variable de colágeno, grasa y fibras elásticas. El diagnóstico diferencial³ incluye: lipomas, fibrolipomas, neoplasias mesenquimales tipo liposarcomas, fibrosarcomas, histiocitoma fibroso, neurofibroma y metástasis. La ecografía, la TAC y la RM apoyan el diagnóstico⁴.

Referencias

1. Jarvi O, Saxen E. Elastofibroma dorsi. Acta Pathol Microbiol Scand Suppl. 1961; 51 (Suppl 144): 83-84.
2. Parratt MT, Donaldson JR, Flanagan AM, Saifuddin A, Pollock RC, Skinner JA et al. Elastofibroma dorsi: management, outcome and review of the literature. J Bone Joint Surg Br. 2010; 92 (2): 262-266.
3. Daigeler A, Vogt PM, Busch K, Pennekamp W, et al. Elastofibroma dorsi-differential diagnosis in chest wall tumours. World J Surg Oncol. 2007; 5: 15.
4. Gao ZH, Ma L, Liu DW, Deng HF, Meng QF. Comparative study on imaging and pathological features of elastofibroma dorsi. Chin J Cancer. 2010; 29 (7): 703-708.

Sugerencia de citación: Magaña-Reyes JI, Domínguez-Carrillo LG. Elastofibroma dorsi bilateral. Aten Fam. 2024;25(1):45-51. <http://dx.doi.org/10.22201/fm.14058871p.2024.187145>

Este es un artículo de open Access bajo la licencia cc by-nc-nd (<http://creativecommons.org/licenses/by-nc-nd/4.0/>).

*Radiología e Imagenología. Gestalt Imagen. León, Guanajuato. México.
**Catedra en la Facultad de Medicina de León, Universidad de Guanajuato. México.

Correspondencia:
Luis Gerardo Domínguez Carrillo
lgdominguez@hotmail.com