

Secuelas de enfermedad de Osgood Schlatter en adulto

Sequelae of Osgood Schlatter Disease in Adults

Luis Gerardo Domínguez-Gasca,* Luis Gerardo Domínguez-Carrillo.**

Respuesta: Domínguez Gasca Luis Gerardo, Domínguez Carrillo Luis Gerardo. Edema de médula ósea del calcáneo en corredor con alteraciones biomecánicas. Aten Fam. 2022;29(1):58-61. <http://dx.doi.org/10.22201/fm.14058871p.2022.1.81196>

Masculino de 48 años, con dolor en rodilla derecha cuando sube las escaleras, durante los últimos 25 años, que se exacerbó en el último año; a la exploración: tuberosidad anterior de la tibia prominente, con dolor exquisito a la presión, al igual que sobre porción distal del tendón rotuliano. Los estudios de imagen mostraron secuelas de enfermedad Osgood-Schlatter, ver figuras 1 y 2.

La enfermedad Osgood-Schlatter,¹ descrita en 1903, es una apofisitis por tracción de la inserción tibial del tendón rotuliano causada por la tensión repetitiva en el músculo cuádriceps femoral; es una de las causas más comunes de dolor de rodilla en adolescentes varones jóvenes, considerándose una afección autolimitante, ya que los síntomas desaparecen después del cierre de la placa de crecimiento en la mayoría de los casos, en algunos pacientes pueden persistir.²

Figura 1

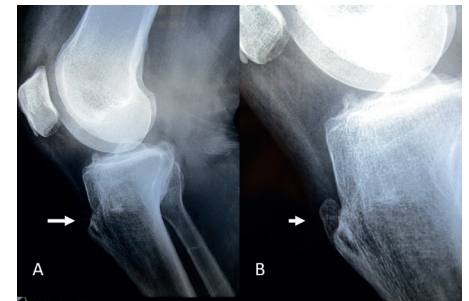


Figura 1. Radiografía lateral de rodilla derecha, mostrando en (A) hipertrofia de tuberosidad anterior de la tibia, con presencia de exostosis redondeada en la inserción del tendón rotuliano (flechas); en (B) acercamiento.

*Cirugía articular. División de Cirugía del Hospital Ángeles León. León, Guanajuato. México.

**Catedrático de la Facultad de Medicina de León. Universidad de Guanajuato. México.

Correspondencia:

Luis Gerardo Domínguez Gasca
luisdom88@hotmail.com

Sugerencia de citación: Domínguez-Gasca LG, Domínguez-Carrillo LG. Secuelas de enfermedad de Osgood Schlatter en adulto. *Aten Fam.* 2022;29(2):130-131. <http://dx.doi.org/10.22201/fm.14058871p.2022.2.82041>

Nuevo Caso

Figura 2

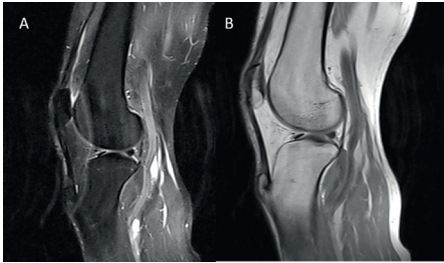


Figura 2. Imágenes de resonancia magnética de rodilla derecha en corte sagital (A) ponderada en T2, (B) ponderada en T1, mostrando: deformación por exostosis redondeada en la tuberosidad anterior de la tibia como secuela de enfermedad de Osgood Schlatter.

En el adulto, las secuelas de la enfermedad de Osgood-Schlatter pueden confundirse con fracturas de la tuberosidad de tibia. En la mayoría de los casos se utiliza una variedad de tratamientos conservadores, sin embargo, la intervención quirúrgica puede tener éxito en pacientes que tienen síntomas intolerables.

La mayoría de las opciones quirúrgicas de la enfermedad de Osgood-Schlatter incluyen procedimientos abiertos, actualmente se efectúa la escisión artroscópica directa.³

Referencias

1. Osgood RB: Lesions of the tibial tubercle occurring during adolescence. *Boston Med Surg J.* 1903;148:114-117. Doi: 10.1056/NEJM190301291480502.
2. Circi E, Atalay Y, Beyzadeoglu T: Treatment of Osgood-Schlatter disease: review of the literature. *Musculoskelet Surg.* 2017;101:195-200. Doi:10.1007/s12306-017-0479-7.
3. Tsakotos G, Flevas D A, Sasalos G G. Osgood-Schlatter Lesion Removed Arthroscopically in an Adult Patient. *Cureus* 2020;12:e7362. Doi:10.7759/cureus.7362.

Luis Gerardo Domínguez Gasca*, Luis Gerardo Domínguez Carrillo.**

Paciente mujer de 28 años, practicante de triatlón en los dos últimos años, acude por dolor en espacio intermetatarsiano entre primero y segundo, de tres días de evolución, posterior a correr una cuesta prolongada de 7 km.

A la exploración dirigida presentó: dolor exquisito en cara lateral externa de base del hallux, incrementándose a la aducción, existiendo bostezo articular externo.

La dorsiflexión MTF disminuida a 45°, resto de exploración normal; con diagnóstico de dedo de césped se piden radiografías simples de ambos pies con apoyo.

De acuerdo con los estudios de imagen, ¿cuál sería su diagnóstico?, ver figura 1.

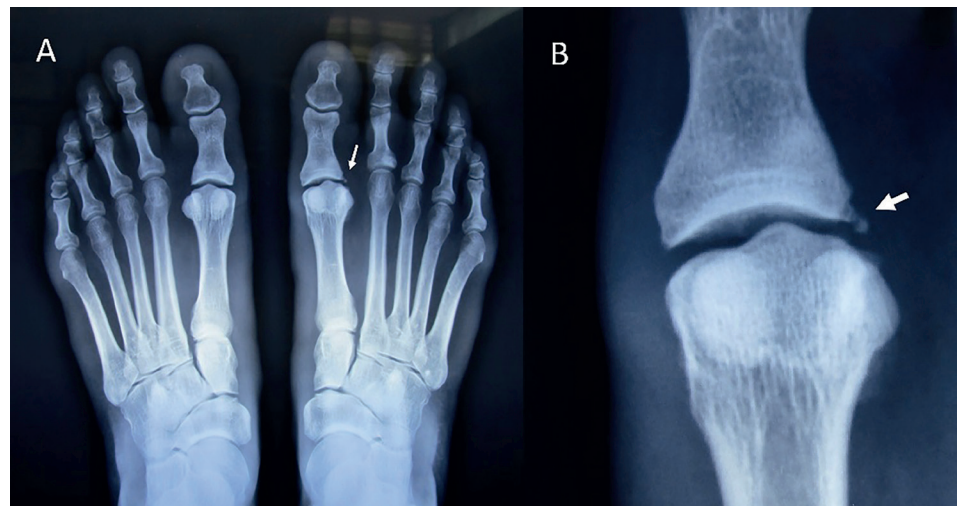

Figura 1. Radiografía simple de ambos pies con apoyo

Respuesta: Aten fam. 2022; 29(3)