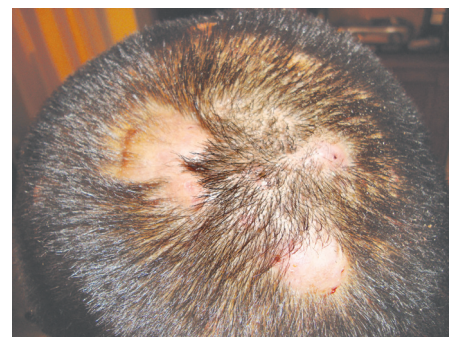
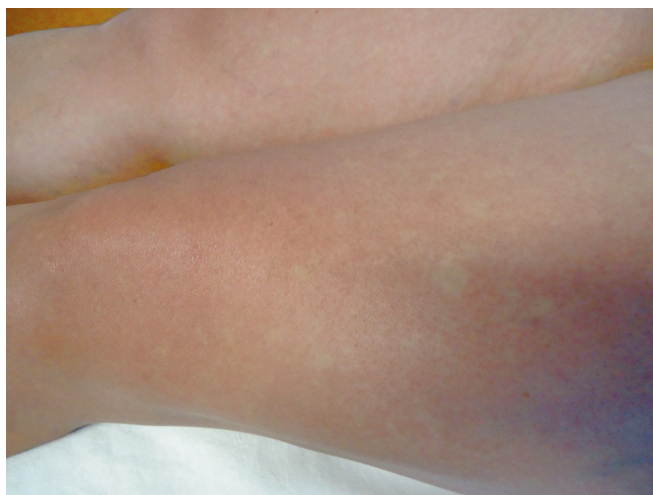


Identifique el caso

Alejandro Guerrero-Zulueta*

Paciente femenino de 42 años, con síndrome febril, afectación del estado general, dolor articular severo, marcha claudicante. Existe el antecedente de un viaje previo a Misantla, Veracruz, México



Respuesta del diagnóstico de la imagen Aten Fam. 2015;22(4):121.

La miasis cutánea, también conocida en nuestro país como *colmoyote*, es una zoonosis producida por la infestación o invasión de tejidos vivos por larvas de díptera;¹ el vocablo como tal deriva del griego *mya* que significa mosca. Las miasis son más frecuentes en países tropicales, especialmente si la actividad humana se desarrolla en ambientes con escasa higiene,² la mayor parte de los casos en México se observan en los estados de Yucatán, Quintana Roo, Campeche, Chiapas y Tabasco, aunque también pueden ser encontrados en regiones montañosas.³

De las múltiples familias de moscas, solo cinco producen infestación de tejidos vertebrados y son por lo tanto de importancia médica.⁴ El ciclo biológico se inicia cuando la mosca deposita alrededor de 24 huevos en el abdomen ventral de un mosquito (*sporophora*) y al calor de la piel del sujeto picado, sale la

*Médico adscrito a la unidad de medicina familiar (UMF) no. 22, Instituto Mexicano del Seguro Social (IMSS), hospital, Instituto de Seguridad y Servicios Sociales de los Trabajadores del Estado (ISSSTE), Teziutlán, Puebla, México.

Correspondencia:
Alejandro Guerrero-Zulueta
agzulueta@hotmail.com

Este artículo debe citarse: Guerrero-Zulueta A. Miasis cutánea. Aten Fam. 2016;23(1):34-35.

larva y penetra en la piel,¹ transcurren aproximadamente de cinco a diez semanas para su maduración, e incluso llega a formarse en la piel una cavidad.⁵

La miasis cutánea se presenta en tres formas clínicas: forunculoide: se caracteriza por lesiones con franco aspecto forunculoso, que contienen la larva en su interior; lineal rampante: la larva al migrar bajo la piel va creando dermografismo; y subcutánea con tumores ambulatorios: presenta tumoraciones profundas y dolorosas que a los pocos días desaparecen, pero luego reaparecen a poca distancia, hasta por 10 semanas, hasta que la última tumoración se ulcera dejando salir a la larva;³ Moya agrega una variante más denominada superficial.⁶

El diagnóstico se establece por clínica y actualmente con uso del ultrasonido se puede corroborar la vitalidad de la larva. La infestación por miasis no tiene un tratamiento específico, en general se recomienda provocar hipoxia en la larva, tapando el orificio del forúnculo con vaselina, lo que induce la salida de la misma para respirar,

facilitando de este modo la extracción manual con una pinza.⁷ La ivermectina por vía oral a dosis de 0.2 mg por kg se ha recomendado principalmente en casos de infestación extensa.⁸

Referencias

1. Manrique A, Manrique D, Catacora J. Miasis cutánea: reporte de un caso y revisión de la literatura. *Folia Dermatol Perú*. 2009;20(1):23-6.
2. Alkorta GM, Beristain RX, Cilla EG, Tunen V, Zubizarreta SJ. Miasis cutánea por *Cordylobia anthropophaga*. *Rev Esp Salud Pública*. 2001;75:23-30.
3. Zuñiga CIR. Miasis: un problema de salud poco estudiado en México. *Rev Enfer Infec Pediat*. 2009;22(88):121-5.
4. Maguiña VC, Osoreo F, Farias H, Torrejón D, Alcorta T. Enfermedades por ectoparásitos: segunda parte. *Dermatol Perú*. 2005;15:38-50.
5. Alcalá D, Yañez C. Miasis furuncular causada por *Dermatobia hominis*. *Rev Cent Dermatol Pascua*. 2006;15:23-5.
6. Moya S, Spelta MG, Gavazza S, Barbarulo AN, Kontana MI, Barerra M, et al. Miasis cutánea. Revisión sobre el tema y presentación de un caso de miasis forunculoide. *Arch Argent Dermatol*. 2007;57:217-22.
7. Chopra A, Probert AJ, Beer WE. Myiasis due to Tumbu Fly. *Lancet*. 1985;1:1165.
8. Maier H, Honigsmann H. Furuncular myiasis caused by *Dermatobia hominis*, the human botfly. *J Am Acad Dermatol*. 2004;50:26-30.