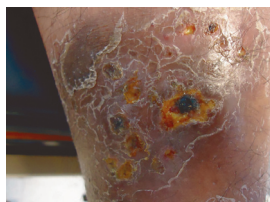
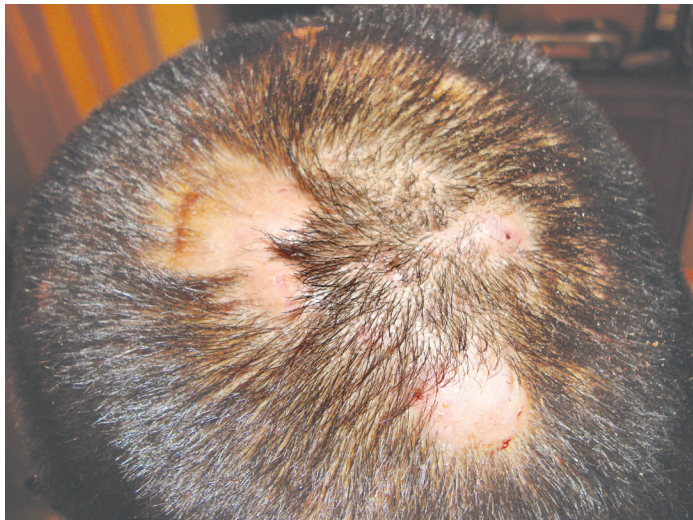

# Identifique el caso

Alejandro Guerrero-Zulueta\*

**Masculino de 27 años, con lesiones tumorales en piel cabelluda, de un año de evolución, no dolorosas, no pruriginosas, con pérdida de pelo en los sitios donde se implantan.**



## Respuesta del diagnóstico de la imagen *Aten Fam 2015;22(3):92*

El pioderma gangrenoso es una enfermedad cutánea, inflamatoria, necrotizante e infrecuente, caracterizada por un nódulo o pústula dolorosa, que se rompe y en la

mayoría de los casos forma una úlcera de rápido crecimiento.<sup>1</sup> Suele presentarse a cualquier edad, aunque afecta más a mujeres de 20 a 50 años y solo 4% de los casos ocurre en niños,<sup>2</sup> con una incidencia de dos casos al año por millón de habitantes. Se ha propuesto que su etiopatogenia se debe a alteraciones en la inmunidad humoral o celular, como defectos en la quimiotaxis o en función de los neutrófilos.<sup>3</sup> Las lesiones iniciales pueden confundirse con ectima, abscesos en piel o foliculitis, ya que se trata de vesículas o pústulas que al conjuntarse llegan a formar una placa, dando lugar a una ulceración dolorosa, que se caracteriza por tener bordes socavados, de color eritematovioláceo, sobre elevado, con un halo eritematoso, de fondo sucio tipo necrótico, localizadas generalmente en piernas, aunque pueden observarse en cualquier parte del cuerpo; debe pensarse en esta patología por la falta de respuesta a un antimicrobiano habitual. Powel, en 1996, clasificó al pioderma gangrenoso en cuatro variantes clínicas: ulcerativa (asociada a enfermedad inflamatoria intestinal, gamapatías monoclonales y artritis); pustular (asociada a enfermedad inflamatoria intestinal); bulosa (asociada a desórdenes mieloproliferativos); y vegetativa (no asociada a otro tipo de enfermedades).<sup>4</sup> La variedad pustulosa no evoluciona a ulceración por lo que se considera una forma abortiva de la misma.<sup>5</sup> Aproximadamente un tercio de

los casos se asocia a enfermedad inflamatoria intestinal, presentándose la colitis ulcerativa y la enfermedad de *Crohn*.<sup>6</sup>

Los hallazgos histológicos reportados van desde alteraciones inespecíficas sin compromiso de vasos hasta vasculitis necrotizante,<sup>7</sup> Es característico en esta patología observar un infiltrado predominantemente neutrofilico.<sup>8</sup> El diagnóstico diferencial se debe establecer con enfermedades comunes en la consulta externa como: complejo de pierna ulcerado, ectima, tuberculosis de la piel ulcerada o micosis profundas.

El tratamiento más prescrito es la prednisona a dosis de 0.5 a 2 mg.kg. al día en forma continua varios meses, hasta lograr la remisión del cuadro.<sup>9</sup> No deben olvidarse los efectos colaterales como: hiperglucemia, osteoporosis, atrofia cutánea, síndrome de *Cushing*, etc., o usar la ciclosporina y de los antimicrobianos la minociclina es el más adecuado.

## Referencias

1. Domínguez L, Aldama O, Rivelli V, Gorostiza G, Mendoza G, Célias L, Aldama A. Lesiones pustulosas en pacientes con colitis ulcerosa. *Dermatol Perú*. 2009;19(3):222-5.
2. Jeffrey P, Callen J, Jackson M. Pyoderma gangrenosum: An update. *Rheum Dis Clin N Am*. 2007;33:387-402.
3. Jurado F, Sanchez D. Pioderma gangrenoso. *Dermatología Rev Mex*. 2004;48(1):28-43.
4. Powel FC, Su WR, Perry HO. Hypoderma gangrenosum: classification and management. *J Am Acad Dermatol*. 1996;34:395-409.
5. Maldonado SD. Pioderma gangrenoso. *Dermatol Argentina*. 2001;7:93-107.
6. Malieni D, Torre A, Baztan C, Anselmi C, Galiberti P. Pioderma gangrenoso asociado a colitis ulcerosa tratada con infliximab. *Dermatol Argentina*. 2009;15:191-5.
7. Velázquez N, Festa C, Sakay N. Pioderma gangrenoso. Revisión de 29 casos clínicos. *Med Cutan Iber Lat Am*. 2009;15:191-5.
8. Cruz TBE, Tovar FR, Juárez NL. Pioderma gangrenoso. Revisión de la bibliografía. *Med Int Mex*. 2011;27(6):609-15.
9. Reichrath L, Guido B, Bonovitz A. Treatment recommendations for pyoderma gangrenosum: an evidence based review of the literature base on more than 350 patients. *J Am Acad Dermatol*. 2005;53:273-83.

Este artículo debe citarse: Guerrero-Zulueta A. Pioderma Gangrenoso. *Aten Fam*. 2015;22(4):121.

\*Médico adscrito a la unidad de medicina familiar (UMF) no. 22, Instituto Mexicano del Seguro Social (IMSS), hospital, Instituto de Seguridad y Servicios Sociales de los Trabajadores del Estado (ISSSTE), Teziutlán, Puebla, México.

Correspondencia: Alejandro Guerrero-Zulueta agzulueta@hotmail.com