

Archivos de la radioteca

Papel del médico familiar. Secuencia en la requisición de procedimientos radiológicos
Lo indispensable en servicios institucionales

The Family Physician Role. Sequence in Radiology Procedures Requisition

The Essentials in Institutional Services

Papel do médico de família. Seqüência na requisição de exames radiológicos

Os serviços institucionais essenciais

Santín García Guillermo¹

Es importante proponer, plantear, instruir o simplemente informar con conocimiento a los médicos familiares sobre hechos que les auxilien en la atención a pacientes, por ejemplo: la indicación del procedimiento radiológico electivo para el problema individual,^{1,2} ya sea de un paciente o de toda la familia, pues la mística de su función médica y de la atención especializada es “reconocer diariamente en primera instancia, en cada caso, si el problema es banal, serio o complejo y proceder a su solución desde luego”.^{3,4}

La medicina familiar se concibe como el intento de recuperar el papel y la función del “médico de cabecera”: hábil, humano, perito, consejero y consolador a corto y largo plazo; función que demanda la población enferma o que cree estar enferma cuando acude con la esperanza a consulta.

El médico familiar debe resolver con pericia aquello que esté en sus manos o contar con la opción y el respaldo administrativo y organizacional de poder citar nuevamente a un paciente, porque requiere la revisión mental -cuando menos- de su problema, y recabar o analizar más datos -quizá radiológicos- que confirmen el diagnóstico para un tratamiento apropiado; debe evitar convertirse en “lanzador” de consultantes a otros niveles de atención o a otras clínicas u hospital distantes, en las que reiniciarán la recopilación de síntomas, signos o diagnósticos provisionales que ya pasaron por su mente, y que por su preparación médica sabe que podría tratarlos. Si el médico diagnosticó el padecimiento y se logró una intervención

quirúrgica o especializada que lo sane, su paciente debería regresar a él con la información adecuada para el seguimiento que ya no desea realizar el cirujano. Con ello, se reconocería el mérito de quién detectó y dio lugar a la solución curativa; se lograría volver a ser el médico perito y consejero personal.

Si el estorbo a la función médica viene de la organización inadecuada de los servicios de salud, la medicina se degrada, el médico se despersonaliza, atrofia sus conocimientos, el prestigio y el papel de la institución se pierden, la población enferma se auto percibe mal atendida y en consecuencia el presupuesto se desperdicia.

Una clínica de medicina familiar que se precie de serlo debería tener suficientes médicos, auxiliares y tiempo para dedicar al problema de cada paciente, además de un equipo para radiografía convencional, un ultrasonógrafo y los equipos más simples para exámenes químicos y de sangre.⁵

La indicación, la requisición en radiología

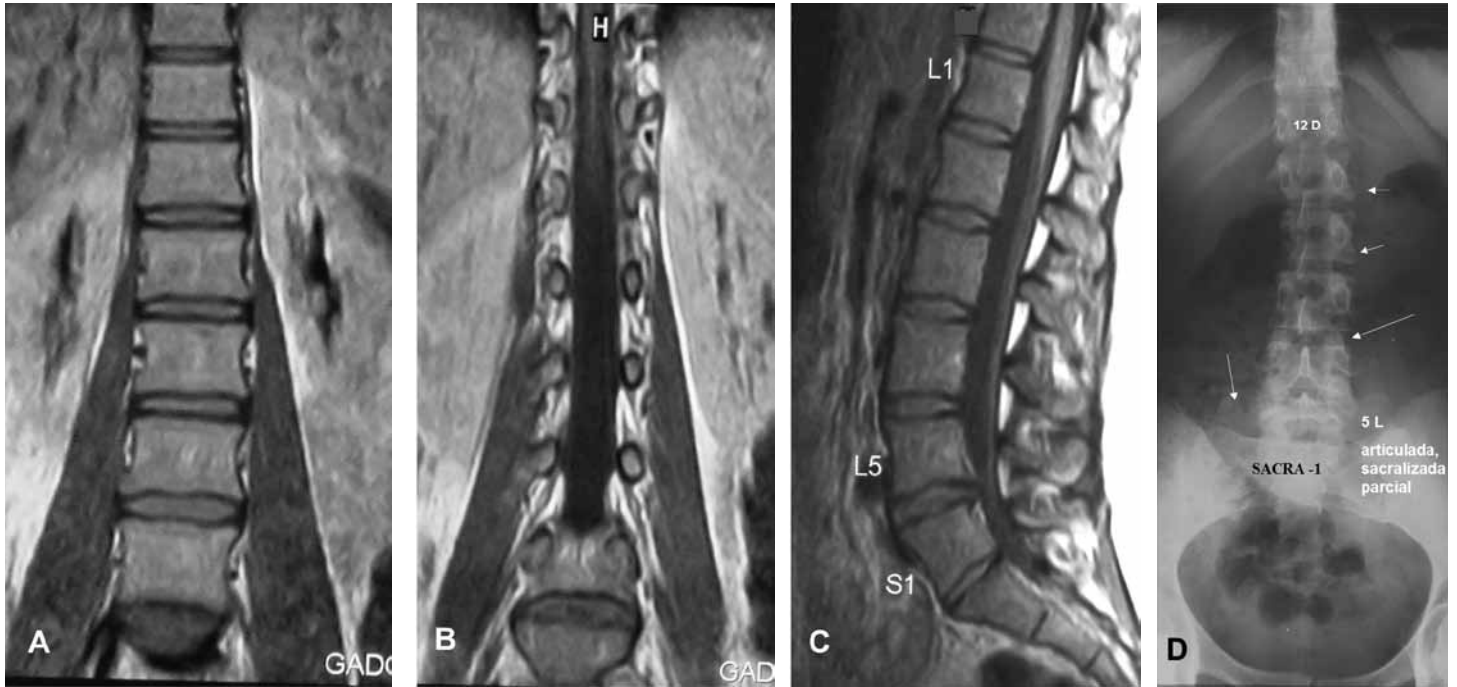El médico de primer contacto debe poseer el conocimiento suficiente de entidades que puedan ratificarse porque tienen expresión radiográfica¹⁻³ ¿Cuál es el procedimiento adecuado?

Caso 1. (Imágenes A, B, C, D): mujer joven de 20 años de edad con lumbalgia recurrente tratada sin beneficio perdurable con diversos ejercicios físicos. Fue estudiada con Resonancia Magnética (RM) contrastada con gadolínico intravenoso (medio de contraste). Se lograron magníficas imágenes sagitales, coronales y axiales de su columna vertebral, con lo que se identificó una hernia parcial de disco intervertebral hacia el conducto raquídeo y hacia el agujero conjugado izquierdo, lo que explica la compresión radicular, la contractura lumbar y la limitación de la movilidad y flexión dolorosas. Sin embargo, no había justificación para contrastar con gadolínico (que la paciente vomitó). El diagnóstico hecho justifica aparentemente la escisión del disco parcialmente herniado. No obstante, el neurocirujano pidió la realización de placas simples de la columna vertebral, lo cual parecía un estudio y gasto superfluo, pero “juzgado a posteriori” adujo que no estaba convencido de la localización señalada de la hernia, que tuviera cinco o seis vértebras lumbares o anomalía sacro-lumbar.

¹Maestro en Ciencias Radiológicas. Profesor de la Radioteca, Departamento de Medicina Familiar, División de Estudios de Posgrado, Facultad de Medicina, UNAM.

Correspondencia:
Santín García Guillermo
santín@servidor.unam.mx

Aten Fam 2010; 17(4):97-99.



Caso 1: mujer de 20 años de edad, diagnóstico clínico de “hernia del disco intervertebral lumbar” bajo, ratificado adecuadamente por resonancia magnética, se usó gadolínico para acentuar contraste -probablemente innecesario pero ordenada por el médico. **En A:** barrido coronal a nivel de cuerpos vertebrales, se manifiestan los componentes blandos, entre esponjosa: discos intervertebrales, psoas, grasa (en blanco) perirrenal, pero el hueso que no da señal sólo se infiere en negativo.

B: barrido coronal a nivel de pedículos. H muestra la médula terminal en el conducto raquídeo, raíces saliendo por agujeros conjugados, grasa (blanca), los psoas y abajo dos cuerpos vertebrales imposible de saber si son 5-L y sacro. (Indudablemente no se ilustran todos los barridos pero los presentes bastan para ejemplificar que debe pedirse a cada procedimiento lo que es “selectivo” de cada cual, y para RM no es hueso, ni eburnificación o calcificaciones).

C: barrido sagital medio con resonancia magnética de la columna dorsal baja y sacra. No es posible estar seguro cuál es la 12-D. Se señaló erróneamente la L-1. La morfología baja inusual hizo que el radiólogo que realizó el reporte, señalara L-5 y S-1, a la vez de forma incorrecta. No tenía una radiografía simple para demostrar cómo un excelente procedimiento indicado para el contenido blando intrarraquídeo y

extrarraquídeo no borra ni sustituye las bondades de radiografía clásica y simple para el esqueleto. Como se demuestra en D: no hay duda que el cirujano se aseguró previo a su intervención de ratificar la altura precisa de la lesión discal; se han dado casos frecuentes de abordar el espacio erróneo inducido por un estudio y diagnóstico incompletos. Además hizo una descripción tanto de las vistas axiales de RM como quizá del conjunto: coronales y sagitales de Espondilartrosis de carillas vertebrales en una joven en edad apenas terminada la soldadura de los puntos accesorios de osificación.

D. Columna dorsal baja y lumbo sacra simple anteroposterior de pie. Señala lo que no puede identificar la RM: la 12 dorsal y sus costillas, hipoplásica la izquierda como variante. Las flechas cortas: márgenes de los platillos vertebrales de cuerpos L-1 y L-2 normales. La flecha larga: proceso o apófisis articular superior izquierdo de la 4-L nítido y normal y con ello ver el aspecto normal de las demás. La flecha mediana: lado derecho una gran apófisis o proceso transversal, variante anatómica de la 5-L (señalada como 1-5 en la RM sagital) y lado izquierdo una gran apófisis transversal articulada y difícilmente diferenciable de la aleta sacra (sacralización parcial) que obliga a los movimientos de la columna lumbar a ejercerse y sobrecargar las articulaciones arriba de la 5-L sobre todo la articulación 4-5-L que dio lugar a la protrusión y daño del disco intervertebral entre L4-5, tomado en la RM erróneamente como entre 5L-1S.

Parecía que quien había descrito los hallazgos no estaba capacitado para la lectura de las excelentes imágenes de resonancia magnética, ya que examinadas, conjuntamente, las radiografías simples e imágenes de RM se encontró: en primer lugar que el señalamiento sobre las imágenes de RM de 5L y 1S fue errado, pues el sitio de la hernia era 4L-5L. En segundo lugar, se identificaron dos grandes procesos transversos de la 5L, el izquierdo bien articulado con la aleta del sacro, que obligaba a los movimientos de extensión, flexión, laterales y deslizamiento de las carillas a sobrecargar las articulaciones intervertebrales 4-5 y a su disco. En tercer lugar, las excelentes vistas de RM excluyen la imagen, la visión directa del hueso, por lo tanto, se infiere con poca nitidez lo que puede haber de patología en hueso: no se ven las costillas para una buena identificación y referencia en la localización, ni los procesos, láminas o las pequeñas articulares en su preciso tamaño, que sí logran las placas simples (o reconstrucciones digitales de la

tomografía computada). En cuarto lugar, a pesar de distinguir los núcleos pulposos y las cápsulas articulares en RM, y con la existencia de una variedad individual de espesores respectivos lumbo-sacros, aun con la atención cuidadosa del caso, se dificulta la certeza sobre la correspondencia de espacio. Ya se ha observado en posoperatorios haber errado el nivel de abordaje, y reconocer la escisión del disco “que no era”. Por ello, en ocasiones, los cirujanos cuidadosos piden al radiólogo marcar en alguna forma evidente un nivel en placa inmediata anterior al acto quirúrgico.

Lo que muestra este caso es que la radiología convencional no es obsoleta, apoya “la secuencia correcta de empleo de los procedimientos”: de lo sencillo a lo más complejo, aunque estudios caros o complejos de “especificidad sobresaliente” para una entidad o un signo fehaciente, como en el ejemplo, aportan información indispensable y complementaria, sin interferencia. Al requerir “placas

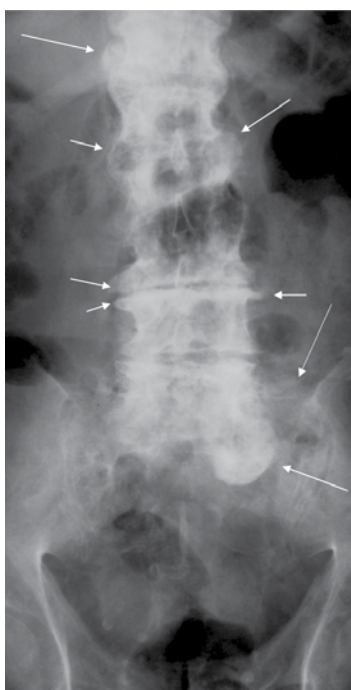
simples” el cirujano confirma su capacidad y experiencia.

Un caso más complementa los conceptos vertidos en los párrafos anteriores y justifica la utilidad y “especificidad” de procedimientos, según la entidad o lesiones que pueden descubrirse. En este caso no importaría especificar edad y sexo, pues se deducen en las imágenes: son de un varón de edad avanzada.

Caso 2: paciente de 80 años de edad explorado de su columna dorsal baja y lumbosacra en sentido Anteroposterior (AP) y Lateral (que no se ilustra porque basta la AP para el objeto). Pone en evidencia desde la undécima dorsal al sacro. Aun en la inspección rápida de la anatomía impresa, es una columna “patológica” con anchos y densos cuerpos vertebrales, varios de ellos deformes, ensanchados y con exuberancias hiperostóticas notables hacia afuera y hacia adelante, de un varón mayor de 50 años. Diagnóstico: espondilartrosis dorso-lumbar degenerativa crónica, extensa y avanzada, deformante aun de las carillas articulares (todas, exuberancias que difícilmente o no se hubieran manifestado con resonancia magnética).

Este caso se ilustra porque en el primer caso se reportaron cambios degenerativos de carillas articulares en mujer joven, cercana la época de haber completado su osificación: lesiones que no existen, sin más comentario.

Este artículo puede aprovecharse para exponer una reciente opinión de un profesor de la Facultad de Medicina: “Ustedes señores radiólogos, nos informan o reportan signos anatómico-patológicos en sus estudios que nos es imposible aceptar ‘a la primera’, porque no sabemos de memoria cómo es la anatomía normal en el ‘estudio’ que nos envían”. Esta pertinente expresión, obliga al autor a ratificar “que es frecuente que el médico consultante no haya tenido ocasión de aprender anatomía radiológica y de adquirir la confianza en un radiólogo, por ello, no cree en el reporte.” Esto da lugar a recomendar que los médicos consulten en la página <http://lab3d.facmed.unam.mx/aulavirtual>, la anatomía radiológica normal y los procedimientos de examen clásicos: “Cien



Caso 2: hombre de 80 años de edad. Columna dorsal baja y lumbo sacra simple, de pie. Se compara con la anterior y se demuestra lo que no debe pedirse a una RM: reconocer hueso y calcificaciones, eburnificación, en este caso muy crónica de todos los cuerpos vertebrales expuestos: exuberancias marginales hiperostóticas aun formando puentes (flechas cortas), engrosamiento marginal eburneo de múltiples carillas articulares (flechas largas); mayor el sufrimiento degenerativo escleroso de la articulación facetaria entre 5L y 1S del lado izquierdo. La atrofia severa de los discos intervertebrales. Todo de una avanzada espondilartrosis crónica hipertrófica y degenerativa de toda la columna expuesta.

casos con signos fehacientes del diagnóstico” vinculados con la exploración y órgano de referencia. “Capacitación Radiológica” dedicada a los médicos familiares específicamente.

Referencias

1. Santín G. Selección congruente de estudio radiológico con la hipótesis o diagnóstico clínico. *Aten Fam* 2007; 14(5):125-127.
2. Santín G. Recomendaciones al clínico no Radiólogo para establecer el diagnóstico con auxilio de imágenes Radiológicas. *Aten Fam* 2008;15(4):101-102.
3. Santín G. La Ignorancia de la Indicación útil y a tiempo. La solicitud de Imagen ¿Para qué? *Aten Fam* 2005; 12(6):124.
4. Zamudio L, Santín G. Enfermedades degenerativas y/o de trauma que causan problemas para el otorgamiento de incapacidades. *Aten Fam* 2008; 15(5): 128-131.
5. Santín, G. A propósito del Seguro Médico Popular ¿Por qué Radiología en Centros Base? *Aten Fam* 2006; 13(5):110-111.

Facultad de Medicina



UNIVERSIDAD NACIONAL
AUTÓNOMA DE MÉXICO

FACULTAD DE MEDICINA

SECRETARÍA
DE EDUCACIÓN MÉDICA

CURSOS Y TALLERES 2011

A LOS PROFESORES DEL ÁREA MÉDICA SE LES INVITA A PARTICIPAR EN LOS PROGRAMAS QUE LA SECRETARÍA DE EDUCACIÓN MÉDICA OFRECE POR MEDIO DE LA UNIDAD DE DESARROLLO ACADÉMICO.

ACTUALIZACIÓN Y SUPERACIÓN DOCENTE PARA PROFESORES DE LICENCIATURA DGAPA 2011*

INFORMES E INSCRIPCIONES:

EDIF. B, 3ER. PISO

DE LA FACULTAD DE MEDICINA, UNAM

TEL: 56 23 23 00 EXT. 45174, 45169 Y 43034

<http://dgapa.unam.mx>

jrlzozano76@gmail.com

mcoa06@yahoo.com.mx

FORMACIÓN DE PROFESORES*

INFORMES E INSCRIPCIONES:

EDIF. B, 3ER. PISO

DE LA FACULTAD DE MEDICINA, UNAM

TEL: 56 23 23 00 EXT. 45175, 43035 Y 43034

[http://www.facmed.unam.mx/marco/](http://www.facmed.unam.mx/marco/index.php?dir_ver=92)

[index.php?dir_ver=92](http://www.facmed.unam.mx/marco/index.php?dir_ver=92)

jrlzozano76@gmail.com

mara702002@gmail.com

*SIN COSTO PARA PROFESORES DE LA UNAM

100 UNAM
UNIVERSIDAD
NACIONAL
DE MEXICO
1910 - 2010