

## La mano: orientación diagnóstica radiológica

Santín García Guillermo<sup>□</sup>

### Justificación

Este artículo responde a una necesidad externada por los médicos de primer contacto, quienes con frecuencia reciben consultas de sujetos con hinchazón y dolor en la muñeca y la mano como consecuencia de un trauma por accidente en casa, en el trabajo o en el deporte y en ¡saltos! En estos casos el acceso a sus radiografías simples tomadas por técnico les obliga a diagnosticar sin el auxilio, perito del médico radiólogo en la identificación de lesiones sutiles, las que al pasar inadvertidas pueden producir problemas subsecuentes. Por esta razón resulta necesaria esta orientación práctica para capacitarse mejor en esas “lecturas”.

### Desarrollo

Las mejores imágenes para el diagnóstico en esta área son: simples en sentido dorso palmar (PA) y en oblicua (30-45 grados) pulgar arriba; es útil en segundo término, una lateral (Figs. 1 A, B y C). Equivale a decir que el examen indicado para estos síntomas y signos clínicos es: “radiografías simples en PA, oblicua y lateral eventualmente.”

(Dado que en muchas instituciones se han incorporado equipos para mamografía, los fabricantes señalan cómo se puede aprovechar la excelente definición de estos aparatos para radiografías de manos; y recomiendan a los técnicos usar su destreza en extremo para no destruir el fino punto focal del tubo del mamógrafo que no aguanta mA, Kv y tiempos altos, o repetidos. Deben darse lapsos para enfriamiento del filamento).

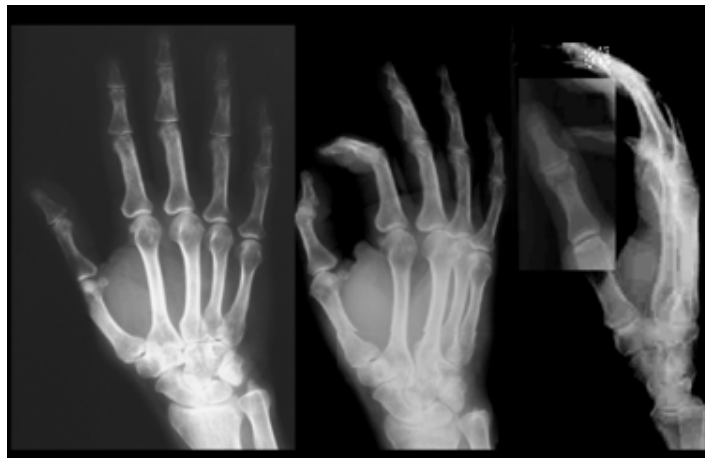

Fig. 1. Las vistas recomendadas para estudio de mano total y del carpo en especial A. B. Vista postero-anterior de mano de adulto. C, vista oblicua 30 grados. C. Vista lateral.



Fig. 2. ¡Así no! ver y, peor aún, tratar de estudiar radiografías con la luz de una ventana o cualquier foco conduce a errores sin cuenta.

Esa(s) imagen(es) se convierte(n) en nuestro “enfermo”, a quien se examina: se aconseja usar siempre un sistema de lectura de análisis de la imagen<sup>1,2</sup> ante una buena iluminación, en negatoscopio, aunque tenga el reporte del radiólogo -y con más razón si no lo tiene-; no como en la Fig. 2. Primero hay que barrer en orden con los ojos toda la imagen y continuar con cada estructura anatómica, sin saltar de una a otra hasta haber terminado; el análisis visual permitirá reconocer si la región es normal o patológica. Se debe contar con imágenes normales para comparación (ilustradas en Fig. 1 A, B) y sobre todo para el carpo, detallada la región en la Fig. 3 A, B, C y en la Fig. 5 en detalle para la mano derecha en PA.

Probablemente se pueda indagar el mecanismo o las condiciones de la acción determinante del trauma, aunque para ello no existe regla. Tal vez se podría averiguar enlistando en orden de gravedad: ¿1. esguince; 2. luxación o subluxación; 3. fractura, intraarticular o no, 4. otra patología sumada o favorecedora: desmineralización, artropatía, tumor?

<sup>□</sup> Ms. Jefe de la Radioteca.  
Departamento de Medicina  
Familiar, División de Estudios  
de Posgrado, Facultad de Me-  
dicina, Universidad Nacional  
Autónoma de México.

Correspondencia:  
Santín García Guillermo  
santin@servidor.unam.mx

Aten Fam 2009;16(2):36-37.

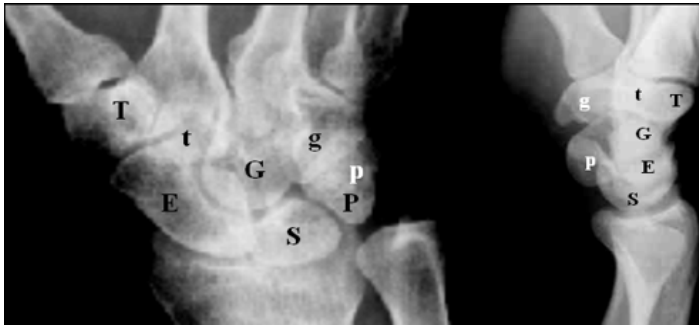

Fig. 3 A. Adulto. Carpo en la vista dorso-palmar (PA) se representan con letras, la primera hilera: escafoides, semilunar, piramidal, piriforme (el más pequeño) (ESPP "es pepe"- en nemotecnia). La segunda hilera (distal): trapecio, trapezoide, hueso grande, hueso ganchudo (T.t.G.g. Tete-gegé —en nemotecnia), entre los cuales los "espacios articulares" imagen del cartilago de revestimiento de la superficie articular) distinguen los contornos óseos parcialmente superpuestos en el carpo del adulto; y más difíciles de identificar en B. vista lateral, pero que para escafoides y semilunar la vista oblicua.

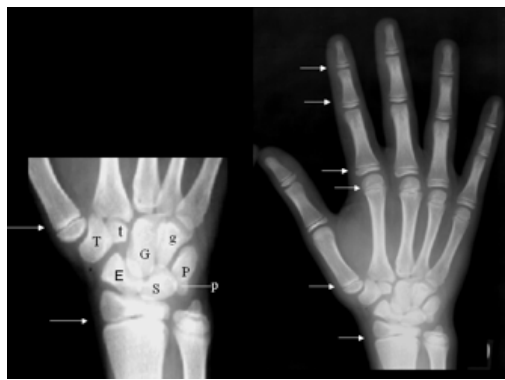


Fig. 4 Manos. En dorso-palmar (Postero-Anterior) niño de 13 años. Falta el sesamoideo aductor del pulgar. Las flechas señalan las zonas de cartilago provisional que separan las epífisis todavía sin unión; incluidas las de los huesos del radio y del cúbito.

Datos a buscar (signos radiológicos). A partir del conocimiento de la anatomía normal de la región, buscar: pérdida de continuidad de la cortical tanto de los huesos cortos como de los largos; alteración de la esponjosa y medular de diáfisis y epífisis, o de los carpianos y estiloides del radio o del cúbito. Reconocer y diferenciar los sesamoideos constantes del pulgar, y los ocasionales de todas las demás articulaciones, (flechas en Fig. 4); diferenciar las epífisis sin unión por la corta edad (Fig. 5) de desprendimientos epifisarios o fracturas. Si importa conocer la edad ósea de niños(as), hay que tener a la mano las tablas de Greulich y Pyle.<sup>2</sup>

Con este "barrido" y "análisis de identificación ocular" ya se puede determinar con seguridad si es "normal la región osteoarticular" o "patológica" con el diagnóstico de alguna de las entidades de la lista citada y tratarlas cuanto antes.<sup>5</sup> Como mínimo se debe evitar agravar al lesión al inmovilizar adecuadamente.

Si, como ocurre, hay algunas fracturas escondidas -helicoidales o parciales- o patologías distintas como lisis, eburnificación, masa, malformación que haga pensar en entidades congénitas, se justifica entonces la referencia adecuada.<sup>6</sup> Por ejemplo en deportistas, en quienes no debe dejarse inadvertida una lesión, el ortopedista recurrirá a gammagrafía<sup>4</sup> probablemente o, eventualmente, a resonancia magnética para ligamentos y diferenciación de patología en tejidos blandos.

La numerosa "patología" identificable por radiografía simple en la mano ocupa capítulos en textos para los que se proporcionan las referencias.<sup>1, 4, 5, 7</sup>

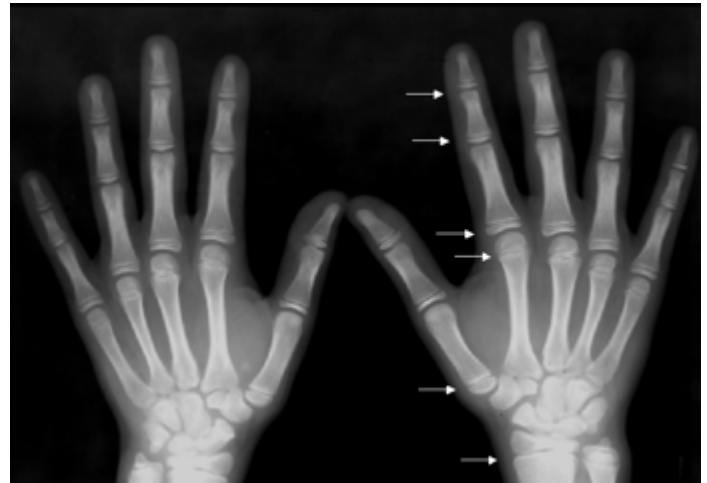


Fig. 5 Las dos manos del mismo niño de 13 años en postero-anterior. El carpo en desarrollo permite diferenciar cada hueso porque entre ellos hay cartilago blando no osificado que los separa. Comparar con los de adulto en las Figs. 3 y 6.

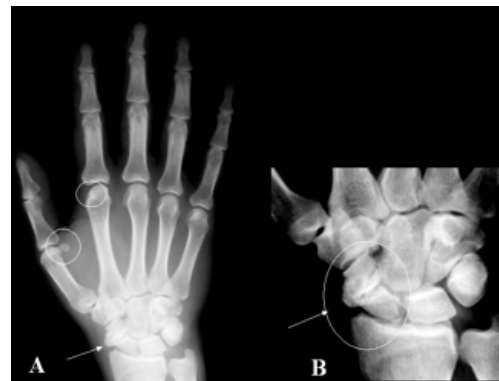

Fig. 6 A. Mano derecha en PA, adulto. Hay patología en el escafoides. Detalle: B. pérdida de su continuidad: fractura en tres fragmentos; existen signos de "absorción de hueso" en los márgenes de los fragmentos y "esclerosis" significan "fractura antigua", inadvertida o insuficientemente inmovilizada que ha dejado pseudoartrosis y un carpo doloroso.

## Referencias

1. Scally P. Medical Imaging. Oxford University. Press 1999.
2. Santín G, y Santín Potts, M. Atlas de Anatomía Radiológica con Orientación Clínica. Mc Graw Hill. 2005.
3. Santín G. Vademécum Radiológico; lo que importa en la clínica médica general. Mc Graw Hill. Interamericana. 2001.
4. Stern EJ. Trauma, Radiology Companion. Cott Lippin-Raven. 1997;260-267;272-280.
5. Zamudio L. Ortopedia y Traumatología. 5ª ed. Méndez Cervantes. México. 138-139. y Santín G. y Zamudio L. CD No. 77 "Trauma y Ortopedia" con 19 casos de patología en mano: 19 trauma (Accesible en la Radioteca, UNAM).
6. Santín G. A propósito del Seguro Médico Popular: ¿porqué radiología en centros "base"? Atén Fam 2006;13(5):110-111. y " Selección congruente de Estudio Radiológico con la hipótesis o diagnóstico clínico". Atén Fam 2007;14(5):125-127.
7. Colecciones en CD s: Discos 3, 7 y 19 "Traumatología en Radiología", "Patología Esquelética: Columna, Miembros", "Trauma y Ortopedia" Disponibles en la Radioteca.