

La Radioteca en apoyo de la Educación Médica Continua

Santín García Guillermo[□]

El archivo del Hospital-Radioteca de la Facultad de Medicina de Ciudad Universitaria no sólo está disponible para los alumnos de los cursos de Residencia en Medicina Familiar; también existe la oportunidad de que todo médico en ejercicio y alumno de medicina de otras instituciones, en cualquier nivel de pregrado o posgrado, pueda consultar, estudiar o indagar cualquier tema radiológico en nuestro acervo, el cual cuenta con casos reales, seleccionados y organizados, tomados tanto con procedimientos de exploración clásicos como de avanzada.

Este recinto actualmente está abierto a los solicitantes para consultas personales con sus miles de casos con valiosas y diversas aportaciones. Muchos de estos casos se utilizan para los artículos de esta revista, orientados a su aplicación inmediata en la labor de los médicos familiares y generales. Está en proceso de publicarse en la Web material de aprendizaje fundamental de los cursos y colecciones por aparatos o programas propuestos.

Recientemente, la Radioteca se ha enriquecido con la obtención de 1000 casos nuevos para el acervo, proporcionados por el doctor Francisco Reyes Lara, quien por 30 años fue impulsor de enseñanza para residentes en el Centro Médico “La Raza” del IMSS y que hoy honra a la Radioteca al incorporarse a ella.

Como ejemplo del archivo disponible para consultar, estudiar y emplear —sin restricciones— presentamos dos casos con imágenes radiológicas tridimensionales, las cuales hablan por sí mismas.

Fig. 1A. Labio leporino y paladar extensamente hendido. Reconstrucción digital del aspecto real externo.

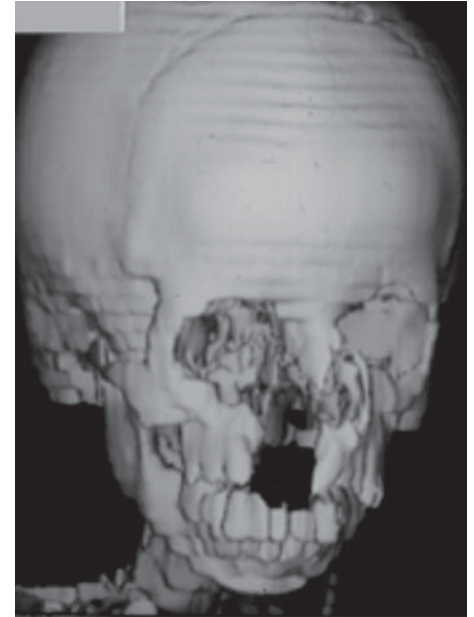
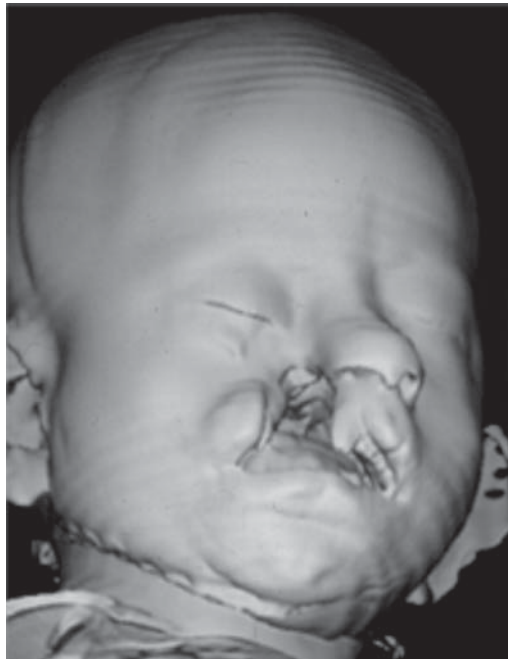

Fig. 1B. Vista tridimensional del cráneo y la cara muestra la complejidad de la malformación en maxilares superiores, órbitas y dentadura.

El primero de ellos es de gran interés para cirujanos reconstructores ya que muestra cómo el procedimiento 3D proporciona una ayuda excelente para estudiar malformaciones cráneo-faciales. Cabe mencionar que este caso fue una aportación —entre mil— del doctor Jesús Rodríguez Carvajal.

El segundo caso constituye el “apéndice” de un artículo realizado tras la revisión por el autor de 215 cráneos del Instituto de Antropología en 1993, del que no hubo noticia de que se hubiera publicado, y cuyo título es “Trépanos, Forámenes y otros Orificios en Cráneos Precortesianos en México”.¹ Existió un segundo artículo titulado “A propósito de Orificios en Cráneos Precolombinos en México”² que tampoco se publicó porque se creyó demasiado especializado para la

[□]Maestro en Ciencias Radiológicas. Profesor de la Radioteca. Departamento de Medicina Familiar, División de Estudios de Posgrado, Facultad de Medicina, Universidad Nacional Autónoma de México

Correspondencia: Santín García Guillermo
santin@servidor.unam.mx

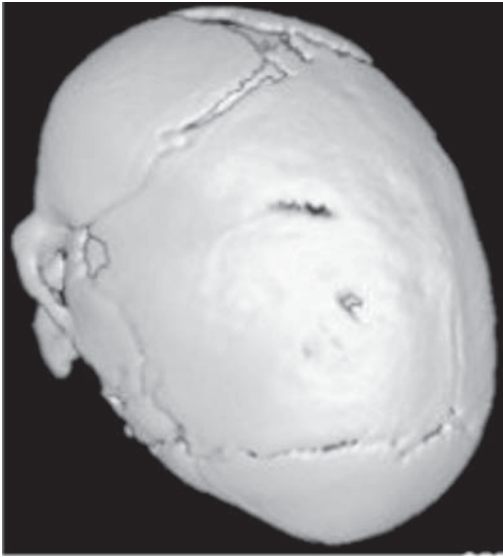


Fig. 2A. Vista oblicua desde atrás, ejemplifica los defectos parietales, además del cierre prematuro de la sutura sagital y Wormianos.

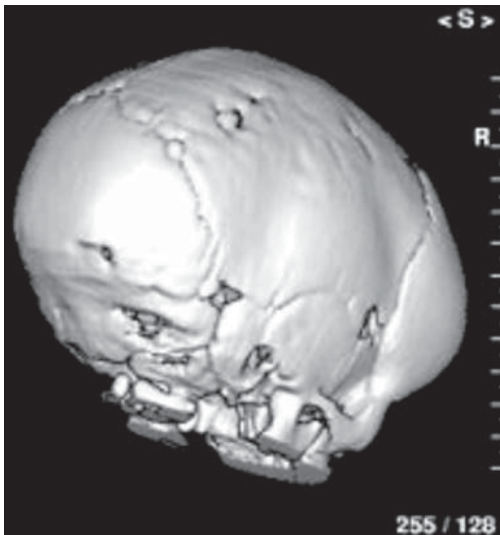


Fig. 2B. Vista oblicua desde atrás y a la derecha, mostrando Wormianos en pterion y asterion, y la sutura lambdaoidea; la sutura inferior de un gran hueso Inca, y dos orificios en occipital y en la mastoides (caso del Dr. Antonio Santín Hodges, de Montana, EUA).

tridimensional en el paciente, como hechos naturales de desarrollo defectuoso de huesos de la bóveda.

Fig. 2A y B. Bebé con craneosinostosis, dolicocefalia y huesos Wormianos múltiples anómalos en la fontanela bregmática y otros como variantes frecuentes en pterion, y asterion, bilateralmente. Además, en el parietal izquierdo hay osificación incompleta de la membrana (que en algunos casos queda como un gran orificio) y junto a la cual, adelante, se ve –igual que en el occipital– un defecto lineal “dentado” en uno de los márgenes, tal como se ha encontrado en escasos cráneos precolombinos calificados como “intento de trepanación por el método de “raspado”, cuando se trata en realidad de un defecto congénito. Aparecen además orificios irregulares en el parietal derecho.

Referencias:

1. Santín G. Trépanos, Forámenes y otros Orificios en Cráneos Precortesianos en México. 1993 (El tema y la colección fotográfica de los cráneos con orificios, en la Radioteca de la Fac. de Medicina- Tema 64, con diapositivas).
2. Santín G. A propósito de Orificios en Cráneos Precolombinos en México. 2008 (Texto e imágenes del autor y otras recabadas de la Red, de autores peruanos, en la misma colección temática 64).

revista de la Facultad de Medicina en 2008. La tesis significativa en ambos artículos es que, aunque no cabe duda de que se hicieron trépanos en indígenas en aquellos tiempos, algunos orificios y defectos congénitos del cráneo han sido tomados en la literatura mundial como intencionales, sin serlo así. Un caso reciente de un bebé estudiado radiológicamente con el sistema que logra vistas tridimensionales, muestra que “defectos” u “orificios” publicados como trépanos realizados por un “sistema de raspado”^{1,2} pueden ser identificados actualmente por radiología digital